




ACADEMIA ESPAÑOLA  
DE DERMATOLOGÍA  
Y VENEREOLOGÍA

# ACTAS Dermo-Sifiliográficas

Full English text available at  
[www.actasdermo.org](http://www.actasdermo.org)



## REVISIÓN

# Enfermedad ungueal congénita y hereditaria

L. Bernal Masferrer<sup>a,1</sup>, M.C. Matei<sup>a,\*,1</sup>, Y. Gilaberte Calzada<sup>a</sup>  
y L. Navarro Campoamor<sup>b</sup>



<sup>a</sup> Departamento de Dermatología, Hospital Miguel Servet, Zaragoza, España

<sup>b</sup> Departamento de Dermatología, Consulta Castellana 179, Madrid, España

Recibido el 15 de enero de 2024; aceptado el 8 de abril de 2024

Disponible en Internet el 23 de abril de 2024

### PALABRAS CLAVE

Trastornos genéticos de la piel;  
Displasia ungueal;  
Distrofia ungueal;  
Onicodistrofia;  
Congénito

### KEYWORDS

Genetic skin disorders;  
Nail dysplasia;  
Nail dystrophy;  
Onychodystrophy;  
Congenital

**Resumen** Las alteraciones ungueales en los recién nacidos pueden presentarse de forma aislada o formar parte de una enfermedad sistémica o una genodermatosis. Su estudio resulta complejo y en ocasiones supone un reto, sin embargo, el conocimiento de estas alteraciones puede resultar de gran utilidad a la hora de descubrir posibles dolencias ocultas.

Esta revisión incluye los cambios fisiológicos ungueales que aparecen en los primeros meses de vida: líneas de Beau, onicosquisis, coiloniquia, hipertrofia congénita de los pliegues ungueales del primer dedo y onicocriptosis. También se ocupa de las anomalías congénitas más relevantes y cómo realizar su diagnóstico diferencial. Por último, se destacan aquellas enfermedades hereditarias en las que la afectación ungueal es clave para hacer el diagnóstico, como el síndrome de uña-rótula, la paquioniquia congénita o la disqueratosis congénita, entre otras.

© 2024 AEDV. Publicado por Elsevier España, S.L.U. Este es un artículo Open Access bajo la licencia CC BY-NC-ND (<http://creativecommons.org/licenses/by-nc-nd/4.0/>).

### Congenital and Hereditary Nail Disease

**Abstract** Nail disorders in newborns can show independently or as components of systemic illnesses or genodermatoses. The examination of these abnormalities is complex and sometimes challenging. However, familiarity with these disorders can significantly contribute to uncovering potential underlying conditions.

This review includes the physiological nail changes seen within the first few months of life, such as Beau's lines, onychoschizia, koilonychia, congenital nail fold hypertrophy of the first digit, and onychocryptosis. This review also focuses on the most relevant congenital disorders reported and how to perform differential diagnosis. Finally, this review highlights those

\* Autor para correspondencia.

Correo electrónico: [marimatei.96@gmail.com](mailto:marimatei.96@gmail.com) (M.C. Matei).

<sup>1</sup> El primer y segundo autor han contribuido de la misma manera en la redacción de este documento.

hereditary diseases in which nail involvement is crucial for diagnosis, such as nail-patella syndrome, congenital pachyonychia, or congenital dyskeratosis, among others.

© 2024 AEDV. Published by Elsevier España, S.L.U. This is an open access article under the CC BY-NC-ND license (<http://creativecommons.org/licenses/by-nc-nd/4.0/>).

## Introducción

El aparato ungueal está constituido por una serie de estructuras que en conjunto tienen importantes funciones, de las que podemos destacar 3: la función protectora de las falanges distales, las fibras nerviosas y las partes blandas; ser un órgano de tacto y de prensión; y una función estética y cosmética<sup>1</sup>.

En el abordaje anatómico de la uña, desde su parte proximal a distal, encontraremos el pliegue ungueal proximal, que se continúa distalmente con la cutícula, la cual está firmemente adherida a la lámina ungueal y protege el aparato ungueal. Inmediatamente inferior al pliegue proximal se encuentra la matriz ungueal, que es el epitelio germinativo que da lugar a la mayor parte de la lámina ungueal. La matriz consta de una parte proximal, que forma la porción dorsal de la lámina, y una parte distal, que produce la porción ventral de la uña. La matriz distal es la única parte visible de la matriz, también denominada lúnula, y se corresponde con un área blanquecina, opaca y en forma de media luna que encontramos a nivel proximal de la uña<sup>1</sup>. A continuación está el lecho ungueal, que contribuye a la adhesión y se debate si a la formación de la porción ventral de la lámina ungueal. El lecho ungueal está constituido por un epitelio fino que tiene numerosos cuerpos glómicos, y el tejido conjuntivo, que da soporte; dicho lecho se continúa con el hiponiquio, donde la lámina ungueal deja de estar íntimamente adherida al lecho ungueal, razón por la cual adquiere un color más blanquecino<sup>1</sup>. La lámina ungueal está delimitada por el pliegue proximal, el distal y los laterales.

Las uñas están en constante actividad; en los primeros meses de vida tienen un ritmo de crecimiento similar al de los adultos jóvenes, pero es mayor entre los 10 y los 15 años de edad. Al nacer, las uñas de los recién nacidos son delgadas y blandas, con una morfología triangular, y posteriormente, con el desarrollo y crecimiento del niño, se van haciendo más gruesas y duras<sup>2</sup> (fig. 1A).

Debemos distinguir los cambios fisiológicos de las uñas de las variantes patológicas, que podemos agrupar en anomalías congénitas y enfermedades hereditarias de las uñas (tabla 1). El correcto abordaje de la enfermedad ungueal puede ser clave para el diagnóstico de enfermedades sistémicas que, de otro modo, pasarían desapercibidas.

## Cambios fisiológicos del recién nacido

### Líneas de Beau

Las líneas de Beau son el resultado de una detención temporal del crecimiento de la uña en la matriz proximal<sup>3-5</sup>. Aparecen en el 92% de los recién nacidos a las 4 semanas

de vida y tienden a desaparecer hacia las 14 semanas. Clínicamente, se manifiestan como depresiones transversales, únicas o múltiples, en la lámina ungueal. El grosor y la profundidad de estas líneas aportan información de la duración e intensidad del proceso causante<sup>2</sup>.

Se cree que son debidas a la pérdida del bienestar fetal o a alteraciones fisiológicas durante el parto, un reflejo de la adaptabilidad del neonato al entorno<sup>4</sup>. Cuando esta alteración aparece únicamente en una uña suele ser de origen traumático, mientras que si ocurre en varias se debería descartar una etiología sistémica como fiebre prolongada, o cuadros infecciosos, especialmente la enfermedad mano-pie-boca, donde aparecen hasta en el 24% de los casos<sup>3,6</sup>.

### Onicosquisis

La onicosquisis es una descamación lamelar transversa en el borde libre distal de la lámina ungueal y afecta principalmente a los primeros dedos de manos y pies. Aparece en un tercio de los recién nacidos; quizás podría favorecerla que las uñas en esta etapa de la vida son muy finas, los baños repetidos o la humedad<sup>4,6</sup>. Cuando ocurre en el primer dedo de la mano se suele asociar a succión del mismo<sup>7</sup>.

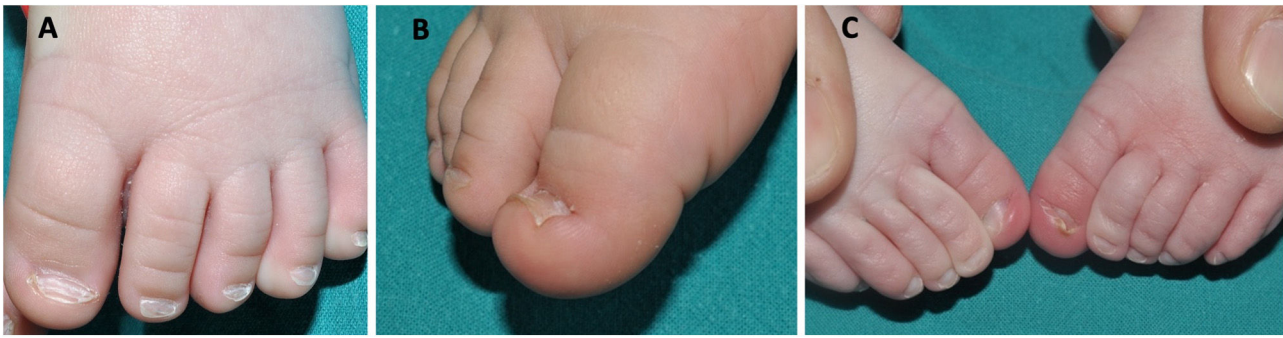### Coiloniquia

La coiloniquia o uña en cuchara es una variante de la normalidad en el 33% de los recién nacidos y mejora espontáneamente con la edad. Afecta principalmente al primer dedo del pie<sup>7</sup>. Puede ser la manifestación clínica de traumatismos o enfermedades como el lupus eritematoso sistémico, el síndrome de uña-rótula, la psoriasis, el liquen plano o la anemia ferropénica, entre otras<sup>4,6,8,9</sup>. Se debería sospechar una causa sistémica cuando la coiloniquia afecta tanto a los dedos de las manos como de los pies<sup>7</sup>.

Clínicamente, observamos una pérdida de la curvatura normal de la lámina ungueal. La parte central está deprimida y los bordes laterales se everten, resultando un eje transversal de la uña cóncavo<sup>3,5,8</sup> (fig. 1B).

### Hipertrofia congénita de los pliegues ungueales del primer dedo del pie

Aparece al nacimiento o en los primeros días de vida y se suele resolver espontáneamente durante el primer año. Se debe a la asincronía entre el crecimiento de la lámina y los tejidos periungueales<sup>3,4,6,8</sup>. Se caracteriza por una hipertrofia de los tejidos blandos periungueales, preferentemente de los pliegues laterales, aunque también de los distales, del primer dedo del pie<sup>3,4,6,8</sup>. En ocasiones puede cubrir parcial o totalmente la lámina ungueal (fig. 1C). Como posibles



**Figura 1** A) Uñas de un recién nacido con morfología triangular, líneas de Beau y coiloniquia. B) Coiloniquia con los bordes de la uña evertidos y una concavidad central. C) Hipertrofia del pliegue lateral de los primeros dedos del pie de un neonato que cubre parte de la lámina ungueal.

**Tabla 1** Alteraciones ungueales que pueden presentarse al principio de la vida

Cambios fisiológicos	Anomalías congénitas	Enfermedades hereditarias
Líneas de Beau	Mal alineamiento congénito de la primera uña del pie	Síndrome de uña-rótula
Onicosquisis	Pulgares en raqueta	Disqueratosis congénita
Coiloniquia	Síndrome de Iso-Kikuchi	Paquioniquia congénita
Hipertrofia congénita de los pliegues ungueales del primer dedo del pie	Uñas curvas congénitas del cuarto dedo del pie	Epidermolisis ampollosa
Onicocriptosis	Implantación vertical de la uña del quinto dedo del pie	Displasias ectodérmicas
	Doble uña congénita del quinto dedo del pie	Esclerosis tuberosa
	Anoniquia	Neurofibromatosis tipo I
	Leuconiquia	
	Uña en pinza	

complicaciones podemos encontrar paroniquia, mal alineamiento de la lámina, coiloniquia u onicocriptosis<sup>4,6</sup>. No es necesario realizar ningún tratamiento, tan solo masajear el pliegue hipertrofiado. En alguna ocasión se prescribe tratamiento con corticoides o antibióticos tópicos para controlar la inflamación o infección secundaria asociada, dejando el abordaje quirúrgico para casos que no se resuelven durante el primer año de vida<sup>3,4,8</sup>.

### Onicocriptosis

La onicocriptosis es la inflamación dolorosa de la piel periungueal distal debido al enclavamiento de la uña. Esta dolencia puede aparecer en torno al sexto día de vida en las uñas de las manos debido al reflejo de prensión del recién nacido, y tiende a la resolución espontánea alrededor del cuarto mes de vida<sup>6</sup>. También puede afectar a las uñas de los pies, que en el recién nacido son cortas, delgadas y mal alineadas en relación con el dedo que está correctamente dirigido. Durante la infancia, la falange distal no se ha osificado aún, por lo que la presión de la lámina ungueal puede hacer que se engaste en el tejido blando subyacente<sup>4</sup>. Lo anterior desencadena una reacción inflamatoria en la que puede aparecer tejido de granulación con exudado, sangrado e infección, y acompañarse de dolor e hipertrofia del pliegue ungueal<sup>4,6,8</sup>. En aquellas situaciones en las que coexista un mal alineamiento congénito ungueal del primer dedo del pie, la onicocriptosis se podría perpetuar y requerir un tratamiento quirúrgico para su corrección<sup>4,5</sup>.

### Anomalías ungueales congénitas

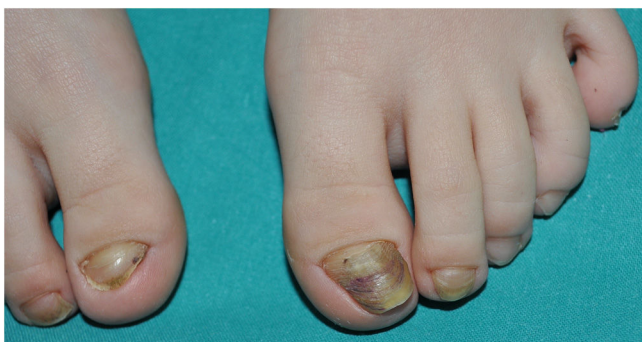#### Mal alineamiento congénito del primer dedo del pie

Se trata de una enfermedad de etiopatogenia desconocida; unos describen que es causada por una anomalía del ligamento que conecta la matriz ungueal con el periostio de la falange distal, otros la relacionan con una tracción excesiva del tendón extensor del hallux, aunque también pueden existir factores genéticos o embriológicos que condicionen esta entidad<sup>10,11</sup>.

En esta dolencia la matriz ungueal está orientada lateralmente en relación con el eje longitudinal de la falange distal, lo que favorece que la uña esté sometida a constantes traumatismos. La alteración mecánica repetitiva provoca la aparición de líneas de Beau, el engrosamiento y los cambios de coloración de la lámina ungueal, así como una modificación de la morfología, más triangular o trapezoidal (fig. 2). Con el tiempo la uña adquiere una apariencia en forma de «concha de ostra»<sup>3,11</sup>. En algunas ocasiones puede comenzar tardíamente en la adolescencia y asociarse a un hallux valgus pronunciado<sup>12</sup>.

Suele ser una afección aislada, uni o bilateral, con tendencia a la mejoría espontánea en hasta la mitad de los casos<sup>3</sup>. El tratamiento depende de la severidad de la desviación: en formas leves, se recomiendan medidas conservadoras como el «tapping», que consiste en la utilización de vendajes que ejercen fuerzas opuestas a la desviación para intentar corregirla, o el uso de calzado adecuado<sup>12</sup>; en





**Figura 2** Mal alineamiento congénito del primer dedo del pie bilateral con mayor afectación en el lado izquierdo. Uña distrófica con crecimiento lateralizado, morfología trapezoide, líneas de Beau, onicolisis y coloración amarillenta-marrónácea.

casos más severos se recomienda un abordaje quirúrgico, siendo preferible realizarlo en los primeros años de vida<sup>3</sup>.

### Pulgares en raqueta

Los pulgares en raqueta son una malformación congénita con una herencia autosómica dominante y de predominio en mujeres<sup>13</sup>. Generalmente es un hallazgo aislado, aunque se ha asociado con el síndrome de Rubinstein-Taybi y el síndrome tricornifalángico<sup>10,13</sup>.

Se denomina braquioniquia a aquellas uñas en las que la anchura de la lámina y el lecho ungueal es mayor que la longitud de la uña, lo contrario a lo que ocurre en condiciones normales. Puede ocurrir de forma aislada o asociado a un acortamiento de la falange distal, y estar limitado a los pulgares o afectar a más uñas. Son numerosos los síndromes y enfermedades que se han relacionado con la braquioniquia. En los pulgares en raqueta, los primeros dedos de la mano se encuentran acortados y ensanchados como consecuencia de un cierre prematuro en la epífisis, lo que provoca la detención del crecimiento longitudinal de la falange terminal, manteniéndose el crecimiento transversal<sup>6</sup>.

### Síndrome de Iso-Kikuchi

La oncodisplasia congénita del dedo índice es una entidad benigna poco descrita. Su etiopatogenia es desconocida,

aunque existen varias teorías que describen mutaciones en la vía de señalización Wnt durante la embriogénesis, alteraciones de la osteogénesis de la falange, isquemia intraútero de las arteriolas dependientes de la arteria radial o el uso de fármacos teratógenos como los anticonvulsivantes<sup>14</sup>.

Se caracteriza por displasia o anoniquia de la uña del dedo índice, de forma uni o bilateral, y a veces de otras uñas de las manos y de los pies. Puede asociarse a alteraciones óseas subyacentes; las más características son el estrechamiento distal de la última falange del dedo afecto o una morfología en «Y» de la falange distal<sup>15</sup> (fig. 3). No se suele acompañar de afectación sistémica<sup>14</sup>.

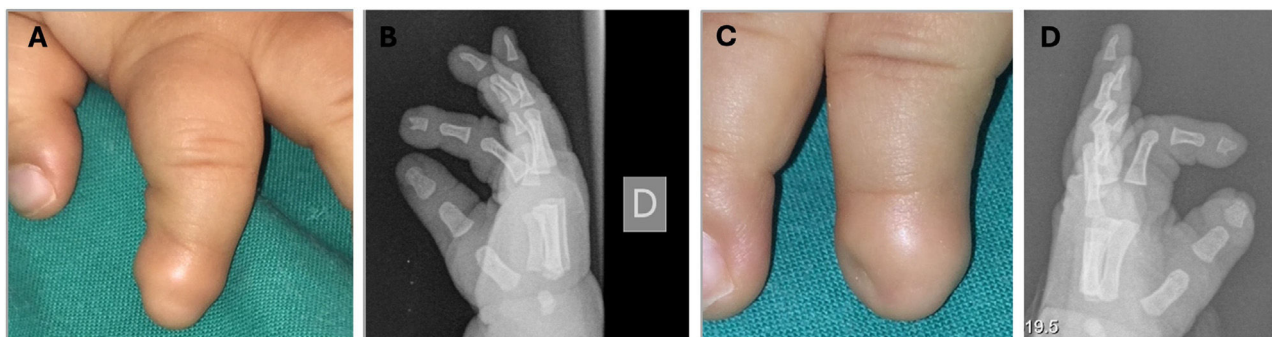
Las anomalías ungueales que podemos encontrar son muy variadas: anoniquia, microniquia del lado cubital, polioniquia, hemionicongrifosis e irregularidad o alineamiento anormal de la lámina<sup>14</sup>. Baran y Stroud han propuesto una serie de criterios para su diagnóstico: 1) hipoplasia/aplasia unilateral o bilateral del dedo índice y/u otros dedos; 2) alteración radiológica de la falange distal del dedo afecto, y 3) enfermedad congénita, esporádica o hereditaria (autosómica dominante)<sup>16</sup>.

### Uña curva congénita del cuarto dedo del pie

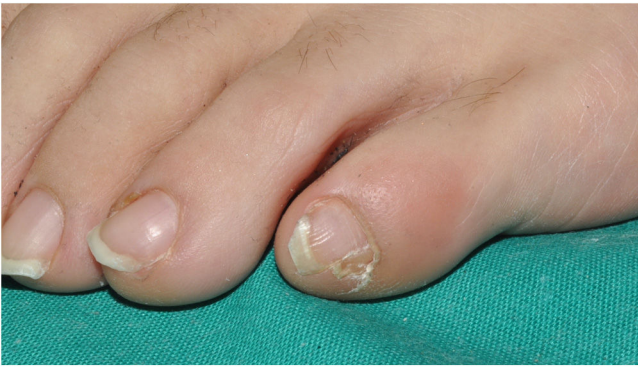Es un trastorno de herencia autosómica recesiva, poco publicado en la literatura, que afecta principalmente a pacientes asiáticos. Se manifiesta con una uña del cuarto dedo del pie curvada desde la zona dorsal hacia la plantar, frecuentemente bilateral, y se acompaña de alteraciones óseas visibles en la radiografía simple. En general, es una dolencia aislada, pero en ocasiones se puede asociar a otras anomalías congénitas<sup>3,11,17</sup>.

### Implantación vertical de la uña del quinto dedo

Es una alteración rara de etiopatogenia desconocida, aunque se ha descrito una alteración en el pliegue ungueal proximal que actúa de guía para el crecimiento horizontal normal de la uña<sup>18</sup>. Otros autores proponen que se debe a la afectación de la falange subyacente, de los pliegues ungueales laterales y del lecho ungueal<sup>18,19</sup>. La uña del quinto dedo adquiere un crecimiento en dirección vertical, lo que predispone a los traumatismos y, con el tiempo, favorece la aparición de problemas estéticos y funcionales<sup>3,10,11</sup>.



**Figura 3** Síndrome de Iso-Kikuchi. A y C) Anoniquia del segundo dedo de la mano derecha y mínimo esbozo de uña en el de la mano izquierda. B y D) Radiografía simple donde se observa una escotadura en forma de «Y» a nivel de la falange distal de ambos dedos.



**Figura 4** Doble uña congénita del quinto dedo del pie. Uña más amplia con una hendidura longitudinal que divide la uña en 2 partes, siendo la más pequeña la uña accesoria.

### Doble uña congénita del quinto dedo del pie o uña accesoria del quinto dedo del pie

Es un trastorno frecuente pero poco descrito en la literatura, probablemente de herencia autosómica dominante con expresión variable, aunque se han publicado casos adquiridos a consecuencia de un traumatismo<sup>20</sup>. Se presenta como una uña más amplia de lo habitual, con una hendidura en toda su longitud que la divide en 2; la parte que corresponde a la uña accesoria es la más pequeña (fig. 4). Suele ser bilateral y no es frecuente la alteración ósea en la falange distal<sup>20-22</sup>.

### Anoniquia o microniquia

La anoniquia o microniquia es la ausencia parcial o completa de una uña o más y puede ser congénita o adquirida. La forma congénita aparece con más frecuencia de forma aislada como consecuencia de una mutación en los genes *RSPO4* y *FZD6*, o bien formando parte de un síndrome, como el síndrome uña-rótula o el síndrome de Iso-Kikuchi, entre otros<sup>3,6,8,11,23</sup>.

### Leuconiquia

La leuconiquia es la coloración blanca de la uña. Existen diversas clasificaciones para esta afección; según el momento de su aparición hablaremos de leuconiquia congénita o adquirida. Esta última es la principal causa de alteración del color de la lámina ungueal en la infancia. Otras clasificaciones de la leuconiquia se hacen dependiendo de donde está la alteración que la produce, para diferenciar la leuconiquia verdadera, la aparente y la pseudoleuconiquia. Cuando tenemos en cuenta su morfología, hablaremos de leuconiquia punctata, transversal, longitudinal, total, etc.<sup>24</sup>.

La leuconiquia congénita puede aparecer de forma aislada y afectar a todas las uñas de las manos y de los pies, o formar parte de síndromes. De ellos, el más importante es el síndrome de Bart-Pumphrey, de herencia autosómica dominante, que se debe a un defecto en la conexina 26. Se manifiesta con leuconiquia asociada a queratodermia palmo-plantar e hipoacusia neurosensorial y, de forma ocasional, a

coiloniquia. Se ha descrito otro caso de una familia afectada de leuconiquia total acompañada de displasia pilosa y lesiones de acantosis nigricans-like por un defecto en el cromosoma 12<sup>24</sup>.

### Uñas en pinza

Se caracterizan por un aumento de la curvatura del eje transversal de la lámina ungueal, de causa congénita o adquirida. En los casos hereditarios, suele haber una herencia autosómica dominante y las uñas están afectadas de forma simétrica, predominantemente los primeros dedos de los pies. La forma adquirida es la más frecuente; la afectación ungueal suele ser asimétrica y se relaciona con traumatismos, enfermedades sistémicas y fármacos, entre otras<sup>24,25</sup>.

La uña en pinza es una alteración de la morfología de la uña, generalmente de los pies, que se manifiesta con un estrechamiento de la uña en anchura y una curvatura transversal excesiva, mucho más prominente desde la zona media a la distal<sup>24,25</sup>.

### Enfermedades hereditarias

#### Enfermedad de Fong o síndrome de uña-rótula

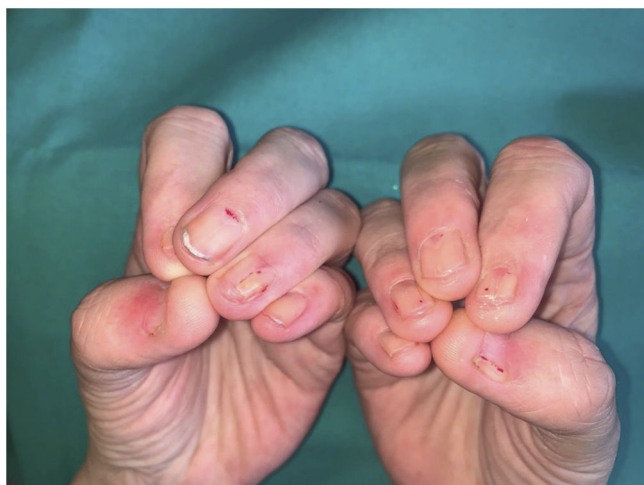Es una enfermedad rara de herencia autosómica dominante producida por mutaciones en el gen *LMX1B*, localizado en el brazo largo del cromosoma 9, que codifica el factor 1-beta y regula la expresión de colágeno tipo IV<sup>6,26</sup>. La tétrada clínica característica consta de alteraciones ungueales (95-98%), ausencia o hipoplasia rotuliana (90-95%), displasia de codo (90%) y cuernos ilíacos (70-80%) que son patognomónicos. Además, podemos encontrar glaucoma de ángulo abierto en el 30% de los pacientes<sup>26</sup>. Las alteraciones ungueales van desde aplasia, hipoplasia y displasia ungueal con surcos longitudinales, hasta rugosidades de lámina e hipoplasia de la parte distal de la placa ungueal (fig. 5). La lúnula triangular es muy característica de esta entidad, aunque también se ha observado en la trisomía 21 y en postraumatismos<sup>6</sup>. Con menor frecuencia se puede observar la ausencia de pliegues cutáneos en la parte dorsal de la articulación interfalángica distal<sup>6</sup>.

El pronóstico está determinado por la afectación renal (12-62%), que se manifiesta con proteinuria, glomerulonefritis de gravedad variable, hasta el fallo renal terminal que ocurre en el 10% de los pacientes. El diagnóstico precoz es esencial para evitar las posibles complicaciones de la misma, y en este sentido, las alteraciones ungueales adquieren un papel fundamental, ya que son visibles desde el nacimiento<sup>6,26,27</sup>.

#### Disqueratosis congénita

La disqueratosis congénita es un trastorno hereditario poco frecuente con distintos patrones de herencia, en el que se produce una alteración de la telomerasa que lleva a un acortamiento prematuro de los telómeros<sup>2-4</sup>.

La tríada clínica clásica se caracteriza por la presencia de distrofia ungueal, leucoqueratosis de la mucosa oral



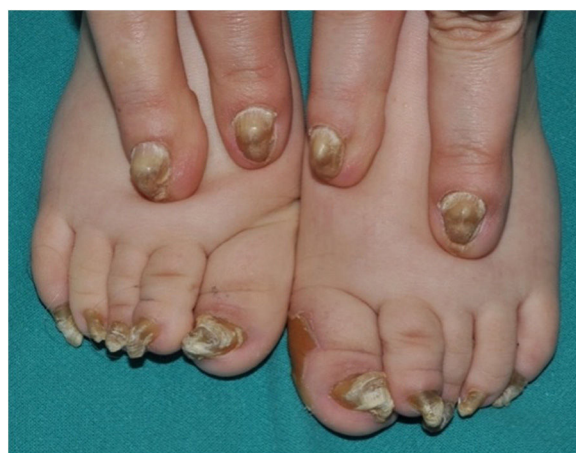**Figura 5** Enfermedad de Fong o síndrome de uña-rótula. Hipoplasia ungueal del primer, segundo, cuarto y quinto dedos de ambas manos con las características lúnulas triangulares en los terceros dedos. Además, se observa cómo la lámina ungueal del segundo, cuarto y quinto dedos de ambas manos no alcanzan el borde libre del dedo.

y pigmentación reticulada cutánea anómala<sup>3</sup>. Los cambios ungueales son la primera manifestación del cuadro y suelen aparecer antes del primer año de vida. Las uñas de las manos se ven más afectadas que las de los pies, presentando una clínica muy liquenoide con surcos y hendiduras longitudinales, pterigión y, en algunos casos, anoniquia<sup>3,4</sup>. Puede acompañarse de afectación sistémica, como trastornos pulmonares, alteraciones gastrointestinales y neoplasias, entre otras, y en el 50-90% de los casos de una insuficiencia de la médula ósea, que es la principal causa de muerte<sup>3,4,6,8</sup>.

### Paquioniquia congénita

Es una genodermatosis poco frecuente en la que existe una alteración en la queratinización que conlleva defectos a nivel ungueal, cutáneo y mucoso. Generalmente sigue una herencia autosómica dominante, aunque se han descrito algunos casos de herencia autosómica recesiva y adquiridos<sup>6</sup>. En la paquioniquia congénita (PC) hay mutaciones en los genes que están asociados con la queratina. Actualmente, se prefiere utilizar la clasificación de acuerdo con estos 5 genes mutados y hablar de PC-K6a, PC-K6b, PC-K6c, PC-K16 y PC-K17<sup>28-30</sup> (tabla 2). La clasificación clásica la dividía en 2 subtipos según los fenotipos: PC-1 o síndrome Jadassohn-Lewandowsky, el más frecuente, que es producido por mutaciones en los genes de la queratina KRT6A y KRT16; y PC-2 o síndrome Jackson-Lawler, que se debe a mutaciones en los genes KRT6B y KRT17<sup>3,6,30</sup>.

La clínica se caracteriza por la tríada de distrofia ungueal, queratodermia palmoplantar y dolor plantar<sup>2,4</sup>. Los cambios ungueales son la manifestación más precoz y suelen estar presentes en la mayoría de los casos antes del año de vida<sup>4,11</sup>. Se observa un engrosamiento de la lámina ungueal de predominio distal y una hiperqueratosis del lecho ungueal de la mayoría de las uñas, aunque en algunos pacientes se ven más afectadas las de los pies, quizás por la mayor incidencia de traumatismos<sup>6,8,29</sup>. La uña se va engrosando y los



**Figura 6** Paquioniquia congénita en una madre y su hijo. En las uñas de los pies se observa un gran aumento en el grosor de la lámina ungueal y el lecho ungueal que adquiere forma de gancho, junto con una coloración blanco-amarillenta. Se observa además una queratodermia plantar en el borde interno del primer dedo del pie izquierdo. En las uñas de las manos observamos también una paquioniquia, junto con una coloración amarillenta-marrónácea.

bordes laterales se van curvando como una uña en pinza. En las fases iniciales presenta una morfología en «V» y progresivamente adquiere un aspecto en gancho, de color amarillo y marrón<sup>3</sup> (fig. 6). A nivel cutáneo, la queratodermia palmoplantar es otro signo precoz de la enfermedad; suele ser dolorosa, invalidante y con tendencia a la formación de ampollas profundas por el roce y la presión, sobre todo cuando afecta la planta del pie<sup>2,4,29,30</sup>.

Dependiendo del tipo de PC podemos encontrar otros hallazgos clínicos: la hiperqueratosis folicular, la leucoqueratosis, trastornos en la dentición o quistes pilosebáceos<sup>4,6,8,29</sup>.

El tratamiento estará dirigido a controlar el dolor de la queratodermia plantar y la onicodistrofia. Los retinoides sistémicos y las preparaciones con urea pueden ser de utilidad, mientras que se reserva la ablación química o quirúrgica de las uñas para casos que no han respondido a tratamientos más conservadores<sup>3,8,28,30</sup>. Actualmente, se están valorando otras opciones terapéuticas que permitan mejorar la calidad de vida de estos pacientes<sup>30</sup>.

### Epidermólisis ampollosa congénita

La epidermólisis ampollosa congénita es una enfermedad hereditaria de la piel caracterizada por la formación de ampollas. Se divide en 4 tipos: simple, juntural o de la unión, distrófica y síndrome de Kindler<sup>11,31</sup>. La afectación ungueal es muy frecuente, pero no es específica de ningún tipo de epidermólisis ampollosa, ya que es el resultado de la afectación de la matriz y el lecho ungueal subsecuente a la formación de las ampollas<sup>3,6,8,11</sup>. Las alteraciones de las uñas más habituales son paroniquia hemorrágica, tejido de granulación y cicatrización del lecho ungueal, paquioniquia, atrofia ungueal, deformidad en pico de loro, etc.<sup>6,11</sup>. En estadios avanzados de la enfermedad y en las formas gra-



**Tabla 2** Clasificación de la paquioniquia congénita

Clasificación paquioniquia	Gen mutado	Afectación congénita	Características clínicas diferenciales
PC-K6a (44%)	KRT6A	Sí, distrofia ungueal de todas las uñas	Queratodermia plantar dolorosa Distrofia ungueal en los pies y en las manos Leucoqueratosis oral Quistes Hiperqueratosis folicular Ronquera
PC-K6b (5%)	KRT6B	No presente, inicio antes de los 15 años de edad PC más leve que la anterior	Queratodermia plantar dolorosa Distrofia ungueal de predominio en los pies Quistes
PC-K6c (2%)	KRT6C	Forma más leve de PC	Queratodermia palmoplantar focal Distrofia ungueal en los pies de forma aislada
PC-K16 (25%)	KRT16	No presente, aparece antes de los 14 años de edad	Queratodermia plantar dolorosa Distrofia ungueal de predominio en los pies
PC-K17 (24%)	KRT17	Sí, dientes natales	Distrofia ungueal en los pies y en las manos Dientes natales Quistes (esteatocistomas)

PC: paquioniquia congénita.

ves de epidermolísis ampollosa congénita puede aparecer anoniquia<sup>3,6,8,11</sup>.

### Displasias ectodérmicas

Son un grupo heterogéneo de trastornos congénitos que incluye unas 200 entidades diferentes. Se caracterizan por un desarrollo anómalo de las estructuras ectodérmicas, que incluyen la piel, el pelo, las uñas, los dientes y las glándulas sudoríparas<sup>4,6</sup>. Las alteraciones ungueales son variables dependiendo del síndrome y no son específicas<sup>3,6</sup>. El fenotipo más frecuente de displasia ectodérmica es el síndrome de Christ-Siemens-Touraine, producido por mutaciones del gen EDA de herencia ligada al cromosoma X. Clínicamente, se caracteriza por hipo o anhidrosis, coiloniquia, hipotricosis e hipodontia con dientes cónicos<sup>13</sup>.

### Esclerosis tuberosa

Es una enfermedad genética rara, de herencia autosómica dominante, causada por mutaciones en genes supresores de tumores. La pérdida de la funcionalidad de estos genes favorece la formación de tumores en distintas partes del cuerpo. Entre los criterios mayores para el diagnóstico se incluyen los fibromas ungueales, que se denominan tumores de Köenen, aparecen con más frecuencia en niñas durante la pubertad y, sobre todo, en los dedos de los pies<sup>32</sup>. Se manifiestan como pápulas rojizas o del color de la piel, únicas o numerosas, generalmente asintomáticas, que se localizan en la piel periungueal del pliegue proximal de la uña y con menos frecuencia a nivel subungueal<sup>32,33</sup>. En ocasiones pueden comprimir la matriz ungueal y causar un surco longitudinal en la lámina, incluso en ausencia de lesión visible<sup>33</sup>. Se han descrito otros hallazgos clínicos en la uñas, como la presencia de hemorragias en astilla, la dilatación de capilares en el lecho ungueal con una morfología característica

«en cometa rojo», y leuconiquia longitudinal<sup>33,34</sup>. Debemos sospechar esta entidad cuando aparezca más de un fibroma en niños<sup>33</sup>.

### Neurofibromatosis tipo 1

Es una genodermatosis rara de herencia autosómica dominante y con una incidencia estimada de 1:2.500-3.000 recién nacidos vivos. La mitad de los casos son por mutación espontánea en el gen NF1 y la otra mitad heredados<sup>35</sup>. Se caracteriza por la aparición de manchas café con leche, efélides axilares o inguinales y, especialmente, por los neurofibromas. Estos últimos son tumores benignos derivados de la vaina de un nervio periférico y pueden aparecer en cualquier parte del cuerpo, incluido el pliegue periungueal<sup>5,35,36</sup>. La presencia de tumores glómicos en esta enfermedad es menos conocida; se manifiestan como máculas azul rojizas o como una banda de eritroniquia longitudinal en el lecho ungueal, y se acompañan del dolor característico a la presión o con los cambios de temperatura<sup>36</sup>.

### Conclusión

Las alteraciones ungueales fisiológicas del recién nacido son relativamente frecuentes y es necesario conocerlas para poder distinguir las de otras condiciones patológicas. La mayoría de estos cambios fisiológicos en las uñas en los primeros meses de vida son derivadas de la fragilidad intrínseca de la uña al nacimiento y se resuelven espontáneamente con el desarrollo. Debemos prestar atención a las alteraciones ungueales inusuales tanto si aparecen en los primeros años de vida como en la infancia o la adolescencia, dado que pueden ser la primera manifestación de un síndrome más complejo que se suelen acompañar de otras alteraciones en la piel y en otros órganos.

## Conflicto de intereses

Los autores declaran no tener ningún conflicto de intereses.

## Bibliografía

- Haneke E. Surgical anatomy of the nail apparatus. *Dermatol Clin.* 2006;24:291–6, <http://dx.doi.org/10.1016/j.det.2006.03.007>.
- Tosti A, Piraccini BM. Trastornos ungueales. En: Bologna JL, Schaffer JV, Cerroni L, editores. *Dermatología*. Barcelona: Elsevier; 2018. p. 1294–310.
- Richert B, André J. Nail disorders in children: Diagnosis and management. *Am J Clin Dermatol.* 2011;12:101–12, <http://dx.doi.org/10.2165/11537110-000000000-00000>.
- Starace M, Alessandrini A, Piraccini BM. Nail disorders in children. *Skin Appendage Disord.* 2018;4:217–29, <http://dx.doi.org/10.1159/000486020>.
- Smith RJ, Rubin AI. Pediatric nail disorders: A review. *Curr Opin Pediatr.* 2020;32:506–15, <http://dx.doi.org/10.1097/MOP.0000000000000921>.
- Dorado JG, Fraile PA. Alteraciones del pelo y las uñas. *Pediatr Integral.* 2016;20:244–61, <http://dx.doi.org/10.1111/j.1468-3083.2008.02592.x>.
- Sarifakioglu E, Yilmaz AE, Gorpelioglu C. Nail alterations in 250 infant patients: A clinical study. *J Eur Acad Dermatol Venereol.* 2008;22:741–4, <http://dx.doi.org/10.1111/j.1468-3083.2008.02592.x>.
- Bellet JS. Pediatric nail disorders. *Dermatol Clin.* 2021;39:231–43, <http://dx.doi.org/10.1016/j.det.2020.12.005>.
- Cabeza Martínez R, Leis Dosil V, Suárez Fernández R. Uñas y enfermedades sistémicas. *Piel.* 2006;21:430–4, [http://dx.doi.org/10.1016/S0213-9251\(06\)72531-X](http://dx.doi.org/10.1016/S0213-9251(06)72531-X).
- Richert B, Choffray A, de la Brassinne M. Cosmetic surgery for congenital nail deformities. *J Cosmet Dermatol.* 2008;7:304–8, <http://dx.doi.org/10.1111/j.1473-2165.2008.00410.x>.
- Piraccini BM, Starace M. Nail disorders in infants and children. *Curr Opin Pediatr.* 2014;109:440–5, <http://dx.doi.org/10.1097/MOP.0000000000000116>.
- Domínguez-Cherit J, Lima-Galindo AA. Congenital malalignment of the great toenail: Conservative and definitive treatment. *Pediatr Dermatol.* 2021;38:555–60, <http://dx.doi.org/10.1111/pde.14548>.
- Hadj-Rabia S, Happel R, Piraccini BM, Baran R. Hereditary and congenital nail disorders. En: Baran R, de Berker D, Holzberg M, Piraccini BM, Richert B, Thomas L, editores. *Baran & Dawber's diseases of the nails and their management*. Hoboken: John Wiley & Sons, Ltd.; 2019. p. 225–308.
- Tirelli LL, Luna PC, Cano R, Giraldo JP, Larralde M. Síndrome de Iso-Kikuchi: 3 casos en la edad pediátrica. *Actas Dermosifiliogr.* 2018;109:33–6, <http://dx.doi.org/10.1016/j.ad.2017.06.014>.
- Peña-López S, Monteagudo B, Álvarez-Devesa L, González-Moure C, Figueroa-Silva O, Vilas-Sueiro A. Iso-Kikuchi syndrome with Y-shaped bifurcation of the distal phalanx of the index fingers. *J Dtsch Dermatol Ges.* 2020;18:1173–4, <http://dx.doi.org/10.1111/ddg.14157>.
- Baran R, Stroud JD. Congenital onychodysplasia of the index fingers. Iso and Kikuchi syndrome. *Arch Dermatol.* 1984;120:43–4.
- Kashiyama K, Tanaka K. Congenital curved nail of the fourth toe with subungual hyperkeratosis. *Skin Appendage Disord.* 2021;7:149–54, <http://dx.doi.org/10.1159/000513341>.
- Barad P, Fernandes J, Ghodje R, Shukla P. Vertically growing nail - A rare entity. *Indian Dermatol Online J.* 2015;6:288–9, <http://dx.doi.org/10.4103/2229-5178.160279>.
- Grover C. Why do nails grow vertically? *Indian Dermatol Online J.* 2015;6:289–91.
- Haneke E. Double nail of the little toe. *Skin Appendage Disord.* 2016;1:163–7, <http://dx.doi.org/10.1159/000443378>.
- Leung A, Barankin B, Leong K. An atlas of nail disorders, part 5. *Consultant.* 2020;60:48–50, <http://dx.doi.org/10.25270/con.2020.03.00002>.
- Navarro Campoamor L. Doble uña del quinto dedo del pie. *Actas Dermosifiliogr.* 2021;112:188–90, <http://dx.doi.org/10.1016/j.ad.2019.04.017>.
- Fröjmark AS, Schuster J, Sobol M, Entesarian M, Kilander MBC, Gabrikova D, et al. Mutations in Frizzled 6 cause isolated autosomal-recessive nail dysplasia. *Am J Hum Genet.* 2011;88:852–60, <http://dx.doi.org/10.1016/j.ajhg.2011.05.013>.
- Rubin A, Holzberg M, Baran R. Physical signs. En: Baran R, de Berker D, Holzberg M, Piraccini BM, Richert B, Thomas L, editores. *Baran and Dawber's diseases of the nails and their management*. Hoboken: John Wiley & Sons, Ltd.; 2019. p. 72–117.
- Huang C, Huang R, Yu M, Guo W, Zhao Y, Li R, et al. Pincer nail deformity: Clinical characteristics, causes, and managements. *Biomed Res Int.* 2020;2020:2939850, <http://dx.doi.org/10.1155/2020/2939850>.
- Dinamarca JL, Améstica G, Vergara R, Acuña J. Enfermedad de Fong o síndrome uña-rótula: ¿qué tienen en común ojos, rodillas y riñones? Primer reporte en Chile. *BHVM.* 2012;68:24–31.
- Diplomatico M, Marzuillo P, la Manna A, Apicella A, Guarino S, Piccolo V. From skin to kidneys: Cutaneous clues of renal disease in children. *Dermatol Pract Concept.* 2020;10:e2020095, <http://dx.doi.org/10.5826/dpc.1004a95>.
- The International PC Research Registry. Pachyonychia congenita genes & mutations. Holladay, UT: Pachyonychia Congenita Project; 2023 [consultado 23 May 2023]. Disponible en: <https://www.pachyonychia.org/pc-data>
- Samuelov L, Smith FJD, Hansen CD, Sprecher E. Revisiting pachyonychia congenita: A case-cohort study of 815 patients. *Br J Dermatol.* 2020;182:738–46, <http://dx.doi.org/10.1111/bjd.18794>.
- McCarthy RL, de Brito M, O'Toole E. Pachyonychia congenita: Clinical features and future treatments. *Keio J Med.* 2023, <http://dx.doi.org/10.2302/kjm.2023-0012-IR>. En prensa.
- Pastrana-Arellano E, Morales-Olvera D, García-Romero MT. Nail involvement in patients with epidermolysis bullosa: A systematic review. *Skin Health Dis.* 2022;3:e183, <http://dx.doi.org/10.1002/ski2.183>.
- Viswanath V, Gupte JD, Prabhu N, Gour NL. Multiple koenen tumors, a rare entity: Combination treatment with 1% topical sirolimus electrofulguration and excision. *Skin Appendage Disord.* 2021;7:66–70, <http://dx.doi.org/10.1159/000511743>.
- Aldrich CS, Hong CH, Groves L, Olsen C, Moss J, Darling TN. Acral lesions in tuberous sclerosis complex: Insights into pathogenesis. *J Am Acad Dermatol.* 2010;63:244–51, <http://dx.doi.org/10.1016/j.jaad.2009.08.042>.
- Jimenez-Cauhe J, Boixeda P. Visual dermatology: Subungual red comets in tuberous sclerosis complex. *J Cutan Med Surg.* 2020;24:309, <http://dx.doi.org/10.1177/1203475420915443>.
- Ozarslan B, Russo T, Argenziano G, Santoro C, Piccolo V. Cutaneous findings in neurofibromatosis type 1. *Cancers (Basel).* 2021;13:463, <http://dx.doi.org/10.3390/cancers13030463>.
- Kumar MG, Emmett RJ, Bayliss SJ, Gutmann DH. Glomus tumors in individuals with neurofibromatosis type 1. *J Am Acad Dermatol.* 2014;71:44–8, <http://dx.doi.org/10.1016/j.jaad.2014.01.913>.