

IMÁGENES EN DERMATOLOGÍA

Síndrome trófico del trigémino: un diagnóstico a tener en cuenta

Trigeminal Trophic Syndrome: A Diagnosis to Be Kept in Mind

F.G. Moreno-Suárez^{a,*}, I.L. Labrot-Moreno Moleón^b y R. Ruiz-Villaverde^c

^a Servicio de Dermatología, Hospital Universitario de Jaén, Jaén, España

^b Servicio de Cirugía Maxilofacial, Hospital Universitario de Jaén, Jaén, España

^c Servicio de Dermatología, Hospital Universitario San Cecilio, Granada, España

Una mujer de 58 años fue remitida por la presencia de múltiples úlceras en el lado derecho de la cara y el cuero cabelludo de 20 meses de evolución, asociadas a disestesias y un prurito que motivaba un rascado compulsivo. Dos años atrás había sufrido un ictus isquémico en el territorio de la arteria cerebelosa posteroinferior derecha. En la exploración se observó una úlcera extensa en forma de media luna que afectaba a la mejilla derecha, el canto interno del ojo derecho y el área medial frontal derecha, asociando una destrucción parcial del ala nasal derecha y erosiones superficiales en el labio superior e inferior derechos (fig. 1a). Destacaba una notable inflamación del párpado superior derecho sin posibilidad de apertura ocular y una úlcera de 7 x 5 cm en la región frontoparietal derecha del cuero cabelludo con una alopecia secundaria (fig. 1b). El examen neurológico reveló una anestesia en el área del nervio trigémino derecho. En la exploración oftalmológica destacaba una ptosis palpebral, con enoftalmos y miosis. La biopsia cutánea fue inespecífica y la resonancia magnética mostraba unos cambios reactivos de los tejidos blandos del párpado superior derecho. Se realizó el diagnóstico de síndrome trófico del trigémino (STT) con un síndrome de Claude-Bernard-Horner secundario a ictus isquémico. La paciente siguió tratamiento

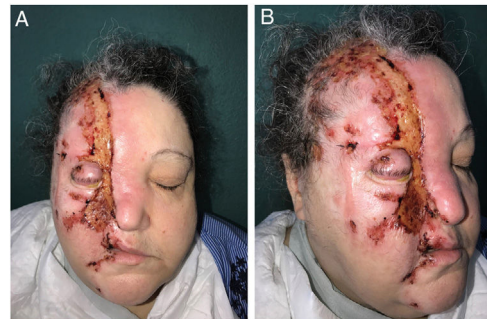


Figura 1

con curas oclusivas y carbamazepina oral con una gran mejoría de las lesiones.

El STT es una causa infrecuente, pero importante, de ulceración unilateral facial y del cuero cabelludo debida a un daño central o periférico del nervio trigémino por causas iatrogénicas, accidentes cerebrovasculares, tumores o infecciones, lo que provoca parestesias y rascado repetido y automutilación de las áreas afectadas. Es importante un diagnóstico precoz para establecer un tratamiento adecuado que prevenga las complicaciones y mejore el pronóstico.

Financiación

Para la realización de este artículo no se ha contado con ninguna entidad financiadora ni beca.

* Autor para correspondencia.

Correo electrónico: fatimacordoba@hotmail.com
(F.G. Moreno-Suárez).