

## CASOS PARA EL DIAGNÓSTICO

### [Artículo traducido] Lesiones papulares con distribución blaschkoide en un varón de 51 años



#### Papular Lesions With Blaschkoide Distribution in a 51-Year-Old Male

#### Presentación del caso

Reportamos el caso de un varón previamente sano de 51 años de edad, que acudió con historia de 12 meses de lesiones cutáneas localizadas en el tronco. Dichas lesiones causaban quemazón local, que se exacerbaban por el calor y el sudor. No existían síntomas cutáneos o

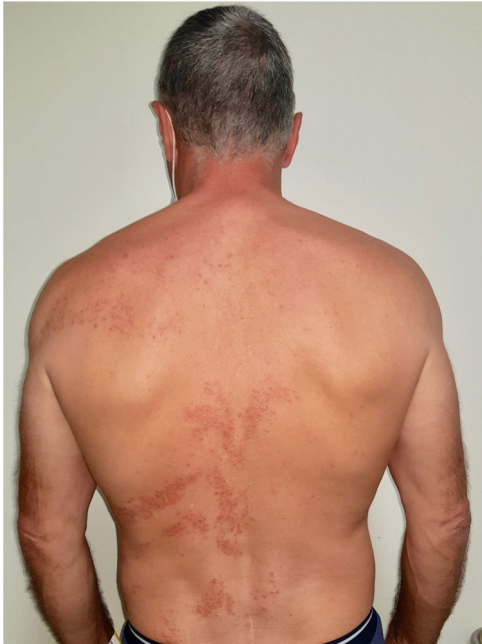

Figura 1

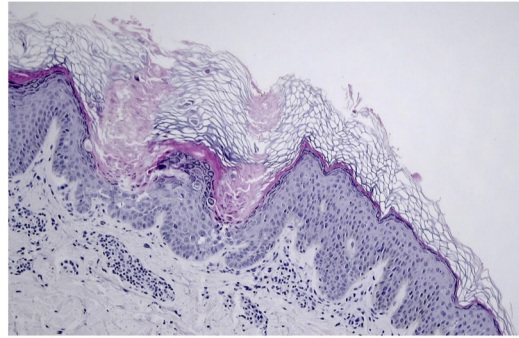


Figura 2

extracutáneos asociados, negando el paciente cualquier antecedente familiar relevante. En la exploración física se observaron múltiples pápulas queratósicas eritematosas agrupadas, y erosiones con distribución blaschkoide en el tronco (fig. 1). El paciente no tenía lesiones en las mucosas o uñas.

La biopsia lesional reveló múltiples focos de acantólisis y disqueratosis, y granos y cuerpos redondos ocasionales (fig. 2).

**¿Cuál es el diagnóstico?**

Véase contenido relacionado en DOI:  
<https://doi.org/10.1016/j.ad.2021.08.017>

<https://doi.org/10.1016/j.ad.2021.08.022>

0001-7310/© 2023 Publicado por Elsevier España, S.L.U. en nombre de AEDV. Este es un artículo Open Access bajo la licencia CC BY-NC-ND (<http://creativecommons.org/licenses/by-nc-nd/4.0/>).

## Diagnóstico

Segmental enfermedad de Darier (tipo 1).

## Comentarios

La enfermedad de Darier es una genodermatosis autosómica dominante, caracterizada por la presencia de mutaciones en el gen *ATP2A2*. Dichas mutaciones causan una disfunción en el gen de la ATPasa de  $Ca^{2+}$  del retículo endoplásmico (SERCA2), interfiriendo por tanto en la señalización del calcio intracelular. En consecuencia, existe pérdida de adhesión celular suprabasal (acantólisis) e inducción de apoptosis (disqueratosis).

Desde un punto de vista clínico, la enfermedad de Darier clásica se caracteriza por la presencia de pápulas y placas queratósicas grasas costrosas, localizadas predominantemente en zonas seboreicas. Los hallazgos adicionales incluyen pápulas palmoplantares, pápulas blanquecinas en la mucosa oral y cambios variables en las uñas, incluyendo hendiduras en forma de V y vetas longitudinales con alternancia de los colores rojo y blanco, lo cual se considera patognomónico<sup>1</sup>. Los factores ambientales, incluyendo calor, fricción, sudor y luz UV pueden inducir brotes, sabiéndose también que algunos fármacos causan exacerbaciones, como en el caso del litio<sup>2</sup>. La enfermedad de Darier sigue un curso crónico con oscilaciones en cuanto a severidad, siendo complicaciones frecuentes las infecciones bacterianas y víricas secundarias.

Además de la presentación más clásica, se han descrito dos tipos de enfermedad de Darier segmentaria, ambas con lesiones distribuidas a lo largo de las líneas de Blaschko. El subtipo más común es el tipo 1, que es resultado de una mutación poscigótica en el gen *ATP2A2* durante la embriogénesis, impulsando por tanto el compromiso en mosaico de la piel. En la enfermedad segmentaria de tipo 1, la edad de inicio, la gravedad y los hallazgos histológicos son similares a la forma generalizada de la enfermedad de Darier. En el tipo 2, el mosaicismo es más severo y menos frecuente. Estos pacientes acuden con enfermedad de Darier generalizada, así como lesiones lineales adicionales, con gravedad incrementada<sup>3</sup>. La enfermedad segmentaria de tipo 2 se produce cuando los pacientes que portan una mutación germinal heterocigótica tienen una mutación inactivadora poscigótica adicional en el otro alelo del mismo gen, causando la pérdida de heterocigosidad. Los hallazgos histológicos descritos en este paciente suscitan el diagnóstico de enfermedad de Darier. A la vista del cuadro clínico descrito, este caso corresponde al tipo 1 de la enfermedad.

El enfoque terapéutico de la enfermedad de Darier es a menudo difícil y complicado, siendo útiles las medidas generales que incluyen la evitación de calor y la minimización de la fricción<sup>2</sup>. Además, pueden utilizarse corticosteroides para reducir la inflamación, pudiendo ayudar los lavados antimicrobianos tópicos a reducir el riesgo de infección sobreimpuesta. Se han utilizado retinoides sistémicos y bajas dosis de naltrexona en algunos casos, con buenos resultados<sup>2</sup>. La técnica quirúrgica es una opción en casos refractarios graves. Nuestro paciente inició terapia con 10 mg diarios de acitretina con mejoría marcada, y permanece aún bajo vigilancia.

El diagnóstico clínico diferencial de la enfermedad de Darier de tipo 1 segmentario incluye erupción cutánea inflamatoria adquirida lineal blaschkoide, liquen plano lineal, poroqueratosis lineal y nevus queratinocítico lineal largo. Los hallazgos histopatológicos son de vital importancia, y establecen el diagnóstico. El diagnóstico temprano ayudará a evitar un tratamiento costoso e innecesario para condiciones inconexas.

## Conflicto de intereses

Los autores declaran no tener ningún conflicto de intereses.

## Bibliografía

1. Savignac M, Edir A, Simon M, Hovnanian A. Darier disease: a disease model of impaired calcium homeostasis in the skin. *Biochim Biophys Acta*. 2011;1813:1111-7.
2. Cooper SM, Burge SM. Darier's disease: epidemiology, pathophysiology, and management. *Am J Clin Dermatol*. 2003;4:97-105.
3. Happle R, Itin PH, Brun AM. Type 2 segmental Darier disease. *Eur J Dermatol*. 1999;9:449-51.

F. Alves\*, A. Matos y J.C. Cardoso

*Servicio de Dermatología, Centro Hospitalario y Universitario de Coimbra, Coimbra, Portugal*

\* Autor para correspondencia.

Correo electrónico: [francisca.alves37@gmail.com](mailto:francisca.alves37@gmail.com) (F. Alves).