

CARTA CIENTÍFICO-CLÍNICA

Colgajo en molinillo de viento: una nueva opción reconstructiva



Windmill Flap: A New Reconstructive Option

Sr. Director,

La reconstrucción de los defectos quirúrgicos de la frente y el cuero cabelludo representan un gran reto, sobre todo cuando nos encontramos ante lesiones de gran tamaño. El colgajo en molinillo de viento fue descrito por Russo et al., en 2022¹ a partir de un nuevo modelo experimental que mide las tensiones generadas en cada punto del colgajo². Presentamos una serie de cuatro pacientes en los que se realizó esta nueva técnica reconstructiva.

Se seleccionaron cuatro pacientes previamente diagnosticados de un carcinoma escamoso, procedentes de tres centros con Unidades de Cirugía Dermatológica. Las lesiones fueron extirpadas mediante cirugía mayor ambulatoria, bajo anestesia local y/o sedación. La planificación de los márgenes quirúrgicos se diseñó siguiendo las directrices recogidas en las Guías de la *American Joint Committee on Cancer* (AJCC)³. Finalmente, la reconstrucción del defecto resultante se realizó mediante el colgajo en molinillo de viento.

A continuación, describimos el diseño del colgajo y la técnica quirúrgica:

Diseño del colgajo (fig. 1):

1. Se dibuja un triángulo equilátero que incluya la lesión y sus márgenes quirúrgicos, denominando A cada uno de sus vértices y B al punto intermedio de sus tres aristas. La distancia AB deberá proyectarse desde A hasta B:
2. Para diseñar los tres lóbulos de rotación, dibujamos 2/6 de una circunferencia partiendo desde B hasta interceptar con el punto B de la arista contigua.
3. Finalmente, añadimos un triángulo de descarga en cada uno de los puntos B:

Técnica quirúrgica (fig. 2A-H):

1. Una vez diseñado el colgajo, iniciamos la técnica quirúrgica extirpando el triángulo equilátero central.
2. Posteriormente despegamos del lecho quirúrgico de cada uno de los lóbulos y los rotamos 60° C en un mismo sentido hasta que contacten con el punto B contiguo, obteniendo una imagen sinusoidal formada por tres ondas.
3. Finalmente unimos el centro de las ondas mediante una sutura enterrada y suturamos sus bordes libres, obteniendo un dibujo de tres hélices que recuerdan a un molinillo de viento.

En total incluimos tres varones y una mujer, dos localizados en la frente y dos en el cuero cabelludo (fig. 3). La edad media al diagnóstico fue de 82 (74-89) años. El tamaño

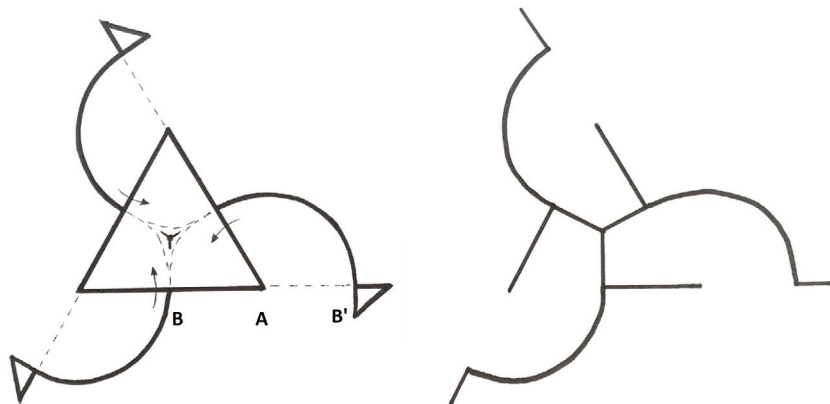


Figura 1 Esquema del diseño del colgajo en molinillo de viento.

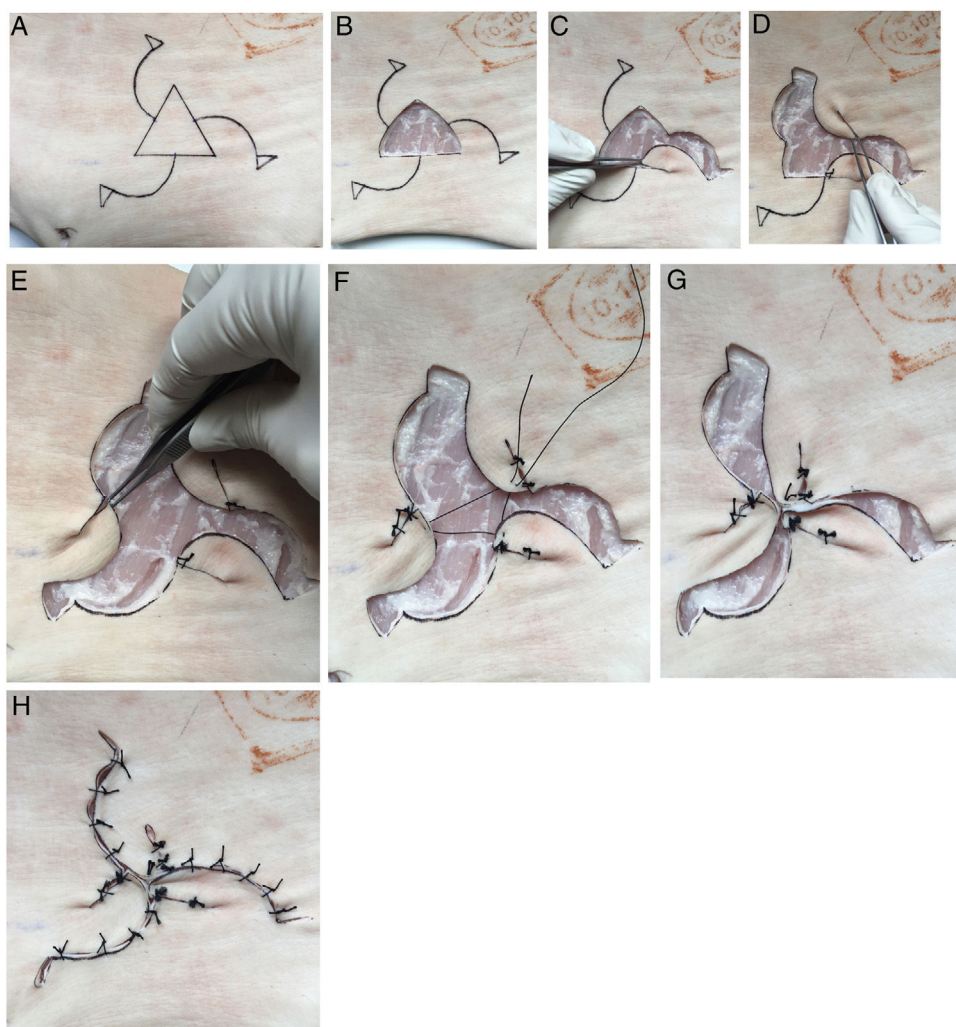

Figura 2 A-H: Descripción visual detallada de la técnica de reconstrucción sobre piel porcina.

tumoral medio fue de 2,7 (1,7-4 cm). En ningún caso observamos complicaciones inmediatas ni a largo plazo derivadas de la técnica quirúrgica. El resultado funcional y estético fue catalogado de satisfactorio en todos los casos ([ver material suplementario](#)).

La frente y el cuero cabelludo constituyen áreas fotoexpuestas donde asientan un gran número de tumores cutáneos. En 2017, Russo et al.⁴ publicaron un estudio que evaluó la técnica reconstructiva de elección para diferentes unidades estéticas mediante un cuestionario a distintos dermatólogos. La técnica de elección para el cuero cabelludo fue la reconstrucción mediante el colgajo de rotación O-Z, en la subunidad central de la frente la técnica de elección fue el colgajo de avance bilateral en bandera o H, mientras que en la sien el colgajo de transposición romboidal de *Limberg* fue el preferido. De este estudio se desprende la necesidad de disponer de múltiples opciones reconstructivas para una misma localización, teniendo en cuenta las habilidades de cada cirujano y adecuando la técnica reconstructiva a las características individuales del paciente.

Se ha demostrado mediante modelos biomecánicos que los colgajos de rotación como el colgajo O-Z, ofrecen una

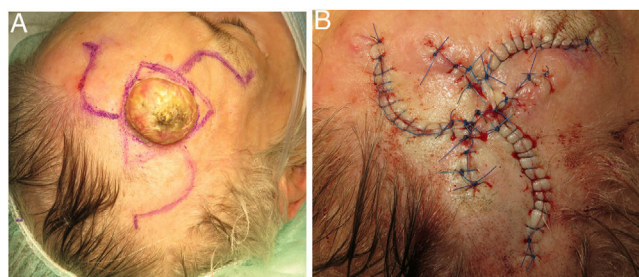


Figura 3 A) Caso 1: diseño del colgajo preoperatorio. B) Caso 1: resultado postquirúrgico inmediato.

menor tensión en comparación con otros colgajos de avance como el colgajo A-T o en bandera, disminuyendo el riesgo de isquemia y la posibilidad de necrosis². Aunque este colgajo fue diseñado originalmente para reparar defectos quirúrgicos triangulares, se ha demostrado que también es útil para defectos circulares que son inscritos en un triángulo¹.

Entre las principales limitaciones de este colgajo destacamos un tiempo de intervención más prolongado y un

mayor número de cicatrices, aunque esto no se tradujo en un aumento de las complicaciones derivadas de la cirugía.

En nuestra serie, se seleccionaron pacientes de edad avanzada, con lesiones de gran tamaño localizadas en áreas anatómicas convexas, como la frente y el cuero cabelludo. Aun así, es probable que el colgajo en molinillo de viento pueda ser utilizado para la reconstrucción de defectos en otras localizaciones.

Como conclusión, proponemos el colgajo en molinillo de viento como un nuevo colgajo útil para reconstruir defectos de gran tamaño en zonas de alta tensión, como la frente y el cuero cabelludo, con buenos resultados funcionales y estéticos.

Conflicto de intereses

Los autores declaran no tener ningún conflicto de intereses.

Anexo. Material adicional

Se puede consultar material adicional a este artículo en su versión electrónica disponible en [doi:10.1016/j.ad.2022.05.039](https://doi.org/10.1016/j.ad.2022.05.039).

Bibliografía

1. Russo-de la Torre F, Iglesias-Zamora ME, Linares-Barríos M, Vieira R, Lova-Navarro M. New skin flaps for triangular surgical defects: Design, assessment on experimental model and clinical outcomes. *Ann Plast Surg.* 2022 (Artículo en prensa aceptado el 27-1-2022).
2. Russo-de la Torre F, Sánchez-Murillo JM. A new experimental model to measure the tension generated by cutaneous flaps. *Exp Dermatol.* 2021;30:1320–1.
3. Amin MB, Gress DM, Meyer LR, Edge SB, Greene FL, Byrd DR, et al. *AJCC Cancer Staging Manual.* 8th ed. New York, NY: Springer; 2017.
4. Russo F, Linares M, Iglesias ME, Martínez-Amo JL, Cabo F, Tercedor J, et al. Reconstruction Techniques of Choice for the Facial Cosmetic Units. *Actas Dermosifiliogr.* 2017;108:729–37.

P. Garbayo-Salmons^{a,*}, J. Romani^b, E. Masferrer^a, M. Lova-Navarro^c y F. Russo-de la Torre^d

^a Hospital Universitari Mútua Terrassa, Terrassa, España

^b Hospital Universitari Parc Taulí, Sabadell, España

^c Hospital Universitario Virgen Arrixaca, Murcia, España

^d Hospital Punta de Europa de Algeciras, Cádiz, España

* Autor para correspondencia.

Correo electrónico: pgarbayo@gmail.com

(P. Garbayo-Salmons).