

DERMATOSCOPIA PRÁCTICA

Pápulas peneanas de aparición progresiva

Progressively Appearing Papules on the Penis

Presentación del caso

Un varón de 25 años acudió a nuestro centro para la evaluación de unas pápulas ligeramente pruriginosas en el pene, que habían aparecido progresivamente durante el último año. A la exploración, presentaba numerosas pápulas redondeadas, brillantes y de color blanco pálido que afectaban al cuerpo del pene (fig. 1, panel A) y algunas aisladas en el glande, sin que se identificasen otras lesiones similares en el

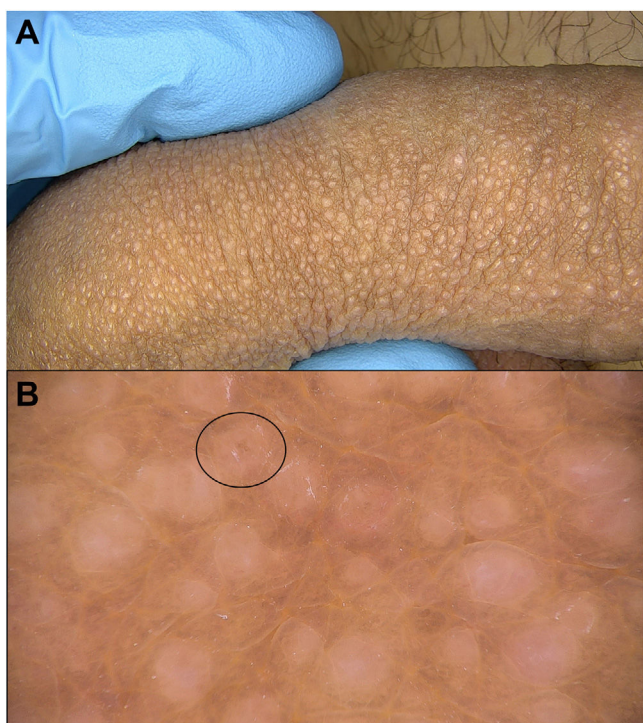


Figura 1 Presentación del caso. Panel A: Presentación clínica. Panel B: Hallazgos dermatoscópicos (obtenidas mediante el uso de dermatoscopio digital Fotofinder® a 20 aumentos). Se observan múltiples áreas blanquecinas, algunas con un punto central identificable más oscuro (marcado en la figura con un óvalo).

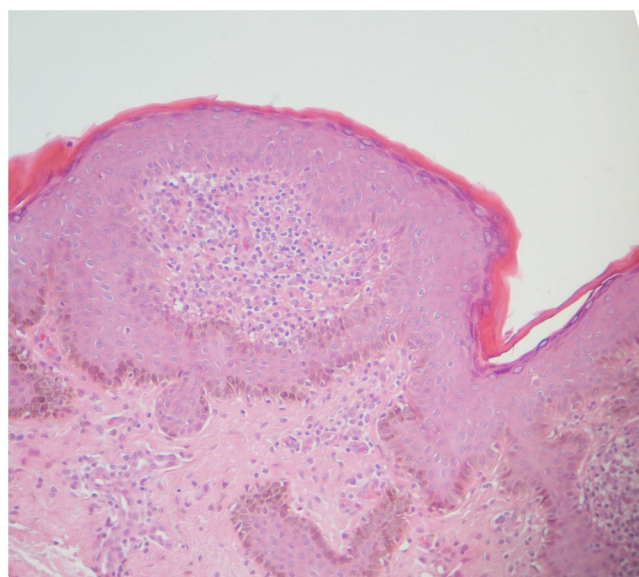


Figura 2 Hallazgos histológicos de la biopsia efectuada con sacabocados. Tinción de hematoxilina-eosina.

resto del tegumento. Se tomó biopsia cutánea que confirmó el diagnóstico (fig. 2).

¿Cuál es su diagnóstico?

Liquen nitidus.

Comentario

El liquen nitidus¹ es un proceso inflamatorio que se manifiesta clínicamente con la presencia de unas pápulas, generalmente asintomáticas, uniformes, de 1-2 mm, blanquecinas o del color de la piel. El examen dermatoscópico muestra la presencia de unas áreas blancas sin estructura (correspondientes a las pápulas), frecuentemente con un punto central más oscuro, que suele disminuir o interrumpir las marcas cutáneas superpuestas, y con un patrón



característico de «rayos de sol» (*sunburst*), especialmente visible con la dermatoscopia no polarizada (marcas cutáneas que irradian desde las pápulas)^{2,3}.

Los diagnósticos diferenciales más importantes del liquen nitidus del pene son las glándulas de Fordyce y las lesiones de *Molluscum contagiosum*. La dermatoscopia es una herramienta útil para distinguirlas: Las glándulas de Fordyce se presentan como unos lóbulos amarillentos rodeados de estructuras de aspecto en «guirnalda» vascular. Los *molluscum* se presentan como estructuras poliglobulares, blanco-amarillentas, amorfas, con una corona periférica de vasos finos.

Conflicto de intereses

Los autores declaran no tener ningún conflicto de intereses.

Bibliografía

1. Vilanova X, Cardenal C, Capdevila JM. Liquen nitidus. *Actas Dermosifiliogr.* 1957;48:221–9.

2. Jakhar D, Grover C, Kaur I, Sharma S. Dermatoscopic features of lichen nitidus. *Pediatr Dermatol.* 2018;35:866–7.
3. Neema S, Goyal S. Dermoscopy of anserine folliculosis. *Dermatol Pract Concept.* 2021;11:e2021019.

A. Martin-Gorgojo*, A. Comunión-Artieda
y F.J. Bru-Gorraiz

Sección de Especialidades Médicas, Servicio de ITS/Dermatología, Ayuntamiento de Madrid, Madrid, España

* Autor para correspondencia.

Correo electrónico: alejandromartingorgojo@aedv.es
(A. Martin-Gorgojo).