

CARTA CIENTÍFICO-CLÍNICA

Lesiones acrales de aspecto nodular. Un caso que muestra la complejidad del diagnóstico diferencial



Acral Lesions With a Nodular Appearance: A Case Report Illustrating a Complex Differential Diagnosis

Sr. Director:

Las lesiones papulares y/o nodulares queratósicas que afectan a las manos pueden corresponder a distintas entidades que son muy similares clínica y/o histopatológicamente. Entre ellas se encuentran las placas colágenas, elastóticas y degenerativas de las manos, la amiloidosis nodular, el *tabla coloide* (MC), la acroqueratoelastoidosis, la hiperqueratosis focal-acral y la queratodermia palmoplantar punteada. Estas tres últimas entidades, a diferencia de las primeras, no tienen material de depósito evidente en la histopatología.

Un varón de 70 años, originario y residente de México, fue evaluado por presentar unas lesiones localizadas en las extremidades superiores. Como antecedentes de interés, padecía una enfermedad articular degenerativa no especificada y una hiperplasia prostática sin tratamiento. Además, refería tomar ibuprofeno y omeprazol de manera ocasional.

En la exploración se constató la presencia de una erupción que afectaba al dorso y el borde palmar de las manos, de manera bilateral y simétrica, constituida por unos nódulos amarillentos, de 2 a 12 mm de diámetro, bien delimitados, de una coloración amarillenta, de consistencia firme y, según refería el paciente, asintomáticos (fig. 1). Había recibido tratamiento con fotoprotección tópica y ácido retinoico tópico al 0,05% durante dos años sin respuesta.

El diagnóstico clínico inicial fue de un MC vs. una acroqueratoelastoidosis. El estudio histológico de una biopsia en sacabocados de una de las lesiones mostró una epidermis con acantosis irregular a expensas de los procesos interpapilares, con una capa córnea laminar compacta hiperqueratósica. En la dermis papilar y superficial se observó el depósito de un material eosinófilo, abundante, liso con hendiduras y alrededor de algunos vasos sanguíneos, separado de la epidermis por una zona Grenz. En la dermis superficial y media se observó un infiltrado inflamatorio

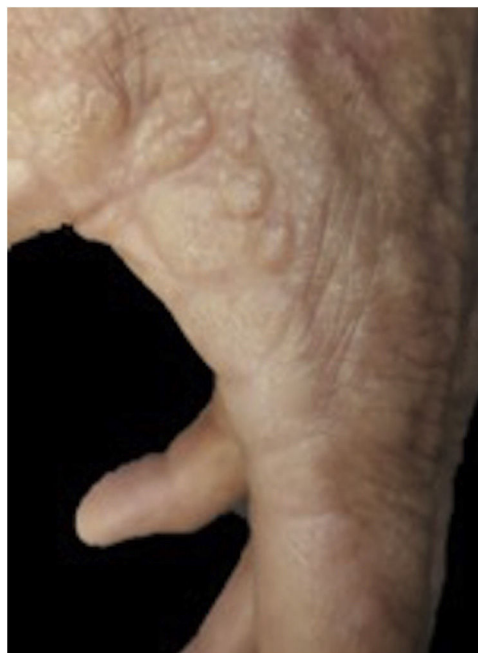


Figura 1 Imagen clínica. Se aprecian las lesiones de aspecto nodular en el margen palmoplantar de la mano izquierda.

moderado con disposición perivascular compuesto principalmente por linfocitos (fig. 2). Las glándulas sudoríparas no tenían alteraciones.

El material de depósito se tiñó con PAS y con una tinción para fibras elásticas (Verhoeff-von Gieson y Grocott) (fig. 3). Con la tinción de cristal violeta el material fue focalmente positivo. La inmunotinción para las cadenas *kappa* y *lambda* fueron negativas.

El paciente recibió como tratamiento tres sesiones de crioterapia, con lo que se obtuvo una mejoría parcial.

Las lesiones nodulares o papulares de las manos pueden representar un gran desafío diagnóstico debido a las múltiples entidades clínicas con las que el dermatólogo clínico y el dermatopatólogo deben enfrentarse. Dentro de los diagnósticos diferenciales se encuentran las placas colágenas, elastóticas y degenerativas de las manos. Esta es una entidad muy poco frecuente, descrita por primera vez en 1960 por Burks¹, caracterizada por la presencia de unas pápulas queratósicas, translúcidas en la línea de

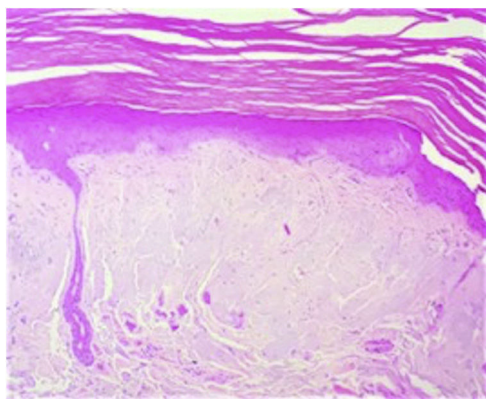


Figura 2 Histopatología. Se observa el depósito de material en dermis superficial. hematoxilina-eosina (H-E) $\times 20$.

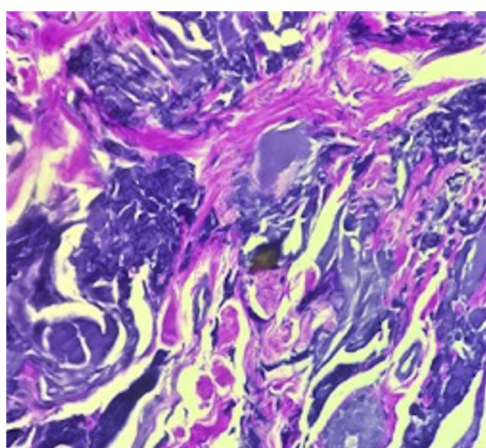


Figura 3 Tinción para fibras elásticas con Verhoeff-von Gieson $\times 60$.

unión entre la piel palmar y dorsal de las manos². Se ha relacionado con la radiación ultravioleta y los traumatismos repetidos¹. Existen muy pocos casos descritos en la literatura, bajo distintos nombres y presentaciones histopatológicas. Se localizan principalmente en el borde interno del pulgar desde donde se extienden hacia el borde interdigital y la cara radial del dedo índice³. Histológicamente se caracteriza por la presencia de numerosos haces de colágeno engrosados entremezclados con fibras elásticas y un material basófilo amorfo en la dermis reticular⁴.

Otro de los diagnósticos diferenciales es el MC, una enfermedad cutánea rara por depósito, descrita por primera vez en 1866 por Wagner⁵. La etiología exacta aún se desconoce,

sin embargo, se cree que es el resultado de la degeneración del colágeno y las fibras elásticas secundarias a la exposición solar prolongada que forman conglomerados de residuos proteicos⁶. Existen cuatro subtipos del MC, la forma adulta, juvenil, nodular y pigmentada. La forma adulta es la más frecuente, clínicamente presenta múltiples pápulas de distintos tamaños color rosa-amarillento, simétricas, y de crecimiento lento, que característicamente afectan a regiones fotoexpuestas, como la cara, el cuello y las manos⁷. El estudio histopatológico se considera indispensable para el diagnóstico, donde se observa un material eosinófilo pálido, homogéneo, amorfo con múltiples hendiduras, localizado en la dermis papilar con un fondo de elastosis solar⁶. El MC del adulto tiñe positivo a PAS y rojo Congo, aunque este último es más débil⁸.

La amiloidosis nodular es una forma poco frecuente de amiloidosis cutánea primaria, en donde el material amiloide proviene de cadenas ligeras de inmunoglobulina producida por células plasmáticas, también representa un diagnóstico diferencial para lesiones nodulares en las manos. Clínicamente se caracteriza por placas, pápulas o nódulos color amarillento-marrón que aparecen en la cabeza, el tronco, los brazos, las piernas y los genitales⁹. La histología muestra unos depósitos grandes de amiloide en la dermis y el tejido celular subcutáneo, acompañados por un infiltrado linfoplasmocitario perivascular. El material de amiloide resalta con inmunohistoquímica para cadenas ligeras¹⁰. Las tinciones especiales suelen ser necesarias para distinguir el MC de la amiloidosis nodular. La tinción de von Gieson puede ser de ayuda ya que tiñe de color amarillo el material coloide y de rojo el material amiloide. La microscopía electrónica es la prueba definitiva para distinguir entre estas dos entidades⁹.

En la [tabla 1](#) se resumen las diferencias clínicas, patológicas y terapéuticas entre estas tres entidades.

En el caso presentado, la correlación clínico-patológica, sustentada en gran parte por las tinciones inmunohistoquímicas, fueron definitivas para el diagnóstico. La distribución clínica de las lesiones, similar a la descrita anteriormente, permitió distinguirlo del *milium* coloide³. La amiloidosis nodular se descartó por la ausencia de depósito de amiloide, que en el caso estudiado se constató por una tinción de cristal violeta que no fue concluyente y una inmunohistoquímica fue negativa.

Para el diagnóstico del caso como «placas colágenas y elastóticas degenerativas de las manos», nos apoyamos en la localización exclusiva en las manos y en las alteraciones de las fibras elásticas en el estudio histopatológico. Sin embargo, dado que también en el MC hay alteraciones de las fibras elásticas, se podría plantear si esta entidad es una forma clínica de aquella.

Tabla 1 Diferencias clínicas, patológicas y de tratamiento de dermatosis acrales

	Amiloidosis nodular	<i>Milium</i> coloide	Placas colágenas y elastóticas degenerativas de las manos
Etiología	Depósito de cadenas ligeras de inmunoglobulinas producidas por las células plasmáticas locales Asociado traumatismo, sarcoidosis y enfermedades autoinmunes	Se forma de la degeneración del colágeno y las fibras elásticas que resulta en la acumulación de residuos proteínicos Asociado a hidroquinona (forma pigmentada), ocronosis, traumatismo, exposición crónica a fertilizantes y a derivados del petróleo	Posibles causas: traumatismo repetido y daño actínico
Clínica	6.º-7.º décadas de la vida. Sin predilección por sexo Placas, pápulas o nódulos de color rojo-amarillento en piernas, cabeza, tronco, brazos y genitales	Niños y adultos Nódulos rosa-amarillento, translúcidos de distintos tamaños. Áreas fotoexpuestas (mejillas, dorso de las manos, cuello y pabellones auriculares). Evolución lenta y simétrica	Pico de incidencia a los 50 años. Afecta con frecuencia las manos, con distribución simétrica y lineal en pliegues interdigitales, lesiones caracterizadas por nódulos-placas de tonalidad amarillenta, cérea
Formas clínicas	Macular Liquenoide Nodular	Clásica (Adulta) Juvenil Pigmentada Nodular	
Histopatología	Depósito de amiloide en todo el espesor de la dermis, y tejido celular subcutáneo, vasos con un infiltrado linfoplasmocitario. Inmunotinción para la cadena ligera de Ig (subtipo lambda es más frecuente)	Material eosinófilo homogéneo, amorfo, con múltiples hendiduras en la dermis superficial y media con un fondo de elastosis solar. Positivo para Rojo Congo, cristal violeta y PAS. Azul alciano negativo. Microscopía polarizada negativa Tinción de Von Gieson ayuda a distinguir material amiloide (rojo) del coloide (amarillo)	Material basófilo, amorfo, desorganizado y homogéneo, entremezclado con material elastótico fibrilar en dermis reticular superficial y media, se observa hipocelularidad Tinción para fibras elásticas positivas
Diagnósticos diferenciales	También se ha reportado B ₂ microglobulina Tofos gotosos, proteinosis lipóidica, <i>Milium</i> coloide, protoporfiria eritropoyética La escintigrafía con yodo 123 para el amiloide P puede ser útil	Sarcoidosis Favre-Racouchot Tricoepitelioma Siringomas Hiperplasia sebácea	Acroqueratoelastoidosis (rara variante de queratodermia palmoplantar que puede ocurrir de forma esporádica o como una genodermatosis autosómica dominante Elastosis actínica
Tratamiento	Electrodeseccación Curetaje Crioterapia Esteroides intralesionales Dermoabrasión Láser CO ₂ y YAG	Retinoides tópicos Ácido ascórbico sistémico Dermoabrasión Peeling químico Crioterapia Fototerapia Láser YAG y CO ₂	

Financiación

Los autores declaran que no existió entidad financiadora para esta publicación.

Conflicto de intereses

Los autores declaran no tener ningún conflicto de intereses.

Bibliografía

- Burks JW, Wise LJ Jr, Clark WH Jr. Degenerative collagenous plaques of the hands. *Arch Dermatol*. 1960;82:362–6.
- Sánchez-Mateos D, Jo-Velasco M, Alegria-Landa V, Fariña-Sabaris MC, Requena L. Acrolocalized variant of lichen sclerosus initially manifesting as degenerative collagenous plaques of the hands. *J Cutan Path*. 2019;47:269–74.
- Awad RP, Wolf AA, Sazunic YI. ¿Cuál es su diagnóstico? *Rev Chilena Dermatol*. 2012;28:471–3.
- Sehgal VN, Singh M, Korrane RV, Nayyar M, Chandra M. Degenerative collagenous plaque of the hand (linear keratoelastoidosis of the hands). A variant of acrokeratoelastosis. *Dermatologica*. 1980;161:200–4.
- Navarrete Franco G, Morales Barrera M, Peralta Cordero G. Miliun coloide del adulto. *Dermatología Rev Mex*. 2008;52:192–4.
- Dávila-Rodríguez J, Aguilar K, García L. Colloid milium, an expression of excessive sun exposure in Ecuadorian patients. *Int J Dermatol*. 2019;58:E80–2.

- Liu H, Lin Y, Chen X, Wang N, Shan X, Tian H, et al. Evaluation of colloid milium by in vivo reflectance confocal microscopy. *J Eur Acad Dermatol Venereol*. 2013;27:262–3.
- Ghanadan A, Kamyab K, Daneshpajouh M, Balighi K, Normohammadpour P. Nodular colloid degeneration of the skin: report of three cases with review and update. *Int Dermatol J*. 2014;5:36.
- Cornejo K, Lagana F, Deng A. Nodular Amyloidosis Derived from Keratinocytes. *Am J Dermatopathol*. 2015;37:e129–33.
- Souza Junior J, Schettini RA, Tupinamba WL, Mendes Schettini AP, Rodrigues Chirano CA, Massone C. Localized primary cutaneous nodular amyloidosis: case report [in English, Portuguese]. *An Bras Dermatol*. 2011;86:987–90.

I.Y. Osorio-Aragón^a, J.J. Salazar del Valle^b,
G.I. Quintero Valle^b, R. Arenas^c y M.E. Vega-Memije^{d,*}

^a *Departamento de Dermatopatología, Hospital General Dr. Manuel Gea González, Ciudad de México, México*

^b *Servicio de Dermatología, Hospital San Javier, Guadalajara Jalisco, México*

^c *Sección de Micología, Hospital General Dr. Manuel Gea González, Ciudad de México, México*

^d *Departamento de Dermatopatología, Hospital General Dr. Manuel Gea González, Ciudad de México, México*

* Autor para correspondencia.

Correo electrónico: elisavega50@gmail.com
(M.E. Vega-Memije).