

IMÁGENES EN DERMATOLOGÍA

[Artículo Traducido] Una causa inusual de eumicetoma – *Fusarium solani keratoplasticum*



An Unusual Cause of Eumycetoma – *Fusarium solani keratoplasticum*

C. Correia^{a,*}, J. Ferreira^{a,b}, L. Soares-de-Almeida^{a,b,c} y P. Filipe^{a,b,c}

^a Departamento de Dermatología, Centro Hospitalar Universitario Lisboa Norte, Lisboa, Portugal

^b Unidad de Investigación en Dermatología, Instituto de Medicina Molecular, Universidad de Lisboa, Lisboa, Portugal

^c Clínica Universitaria de Dermatología, Facultad de Medicina, Universidad de Lisboa, Lisboa, Portugal

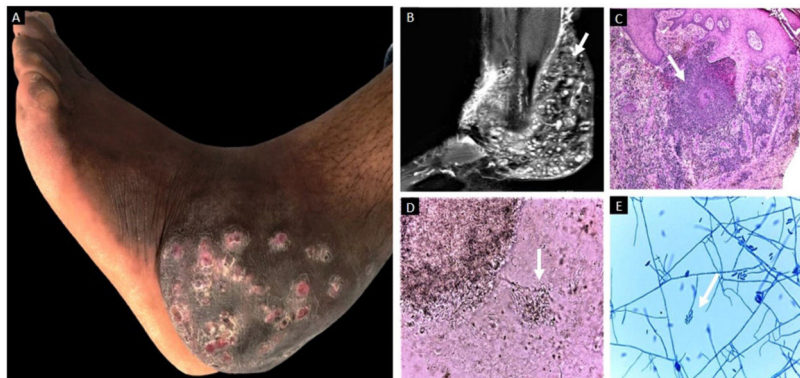


Figura 1 Eumicetoma: características clínicas (A), imagenológicas (B), histopatológicas (C) y culturales (D-E).

Paciente masculino de 35 años procedente de Santo Tomé y Príncipe acudió con historia de 12 años de evolución de una masa en el pie izquierdo, de progresión lenta. La exploración física reflejó una masa bien definida amplia y no dolorosa en el lado posterolateral del tobillo izquierdo. Dicha lesión tenía múltiples nódulos rojos y subcutáneos con conductos sinusales con exudación y granos con descarga (fig. 1A). La imagen de resonancia magnética no reveló osteomielitis (fig. 1B). La biopsia cutánea reveló gránulos en áreas supurativas rodeadas de material eosinofílico (fenómeno de Splendore-Hoeppli)

(fig. 1C). El examen directo del flujo de los senos reflejó múltiples granos blancos con hifas septadas y delgadas (fig. 1D). El examen microscópico de los cultivos reveló conidióforos cortos con macro y microconidias (fig. 1E). Estos hallazgos respaldan el diagnóstico de eumicetoma de grano blanco. El agente causativo identificado mediante reacción en cadena de la polimerasa y secuenciación de ADN fue *Fusarium solani var keratoplasticum*. El paciente fue tratado con 400 mg diarios de itraconazol oral durante 24 meses, sin respuesta. Se cambió la terapia a 400 mg diarios de voriconazol oral durante 12 meses, remitiéndose al paciente a extirpación quirúrgica concomitante. La eumicetoma, una enfermedad tropical olvidada, es una infección subcutánea crónica y de progresión lenta causada por diversos tipos de hongos hialinos y dematiáceos. Sin embargo, el género *Fusarium* es una causa rara de eumicetoma. El reconocimiento y tratamiento tempranos de esta entidad son esenciales.

Véase contenido relacionado en DOI:

<https://doi.org/10.1016/j.ad.2021.04.013>

* Autor para correspondencia.

Correo electrónico: catarinacorreia03@gmail.com (C. Correia).

<https://doi.org/10.1016/j.ad.2022.08.005>

0001-7310/© 2022 AEDV. Publicado por Elsevier España, S.L.U. Este es un artículo Open Access bajo la licencia CC BY-NC-ND (<http://creativecommons.org/licenses/by-nc-nd/4.0/>).