

CASOS PARA EL DIAGNÓSTICO

Pápulas blanquecinas con patrón esporotricóide de reciente aparición



Recent Onset of Whitish Sporotrichoid Papules

Historia clínica

Presentamos el caso de un varón de 56 años con antecedentes de enfermedad de Crohn de patrón fistulizante, ingresa en Urgencias por acidosis metabólica en relación con una probable sepsis de origen abdominal. Durante su estancia es sometido a tratamiento con múltiples antibióticos, nutrición parenteral con suplementos de gluconato de calcio y hemodiálisis.

A las dos semanas de ingreso nos consultan por lesiones cutáneas pruriginosas en el antebrazo izquierdo de una semana de evolución.

Exploración física

A la exploración física destacan pápulas blanquecinas milimétricas rodeadas de halo eritematoso que confluyen formando pápulas y placas de mayor tamaño que se distribuyen por la cara anterior del antebrazo izquierdo siguiendo un patrón esporotricóide (fig. 1). A la palpación presentan una consistencia firme y son indoloras. No drenan contenido purulento ni seroso a la presión.

Histopatología

En la histopatología se muestran extensas áreas de depósito de sales de calcio en la dermis, con presencia de células gigantes multinucleadas de tipo cuerpo extraño (fig. 2A). Con la tinción de von Kossa, confirmamos los depósitos de sales de calcio, resaltadas de color negro (fig. 2B).

Otras pruebas complementarias

La analítica muestra hipocalcemia, así como elevación de la creatinina y urea siendo el resto de los parámetros normales.

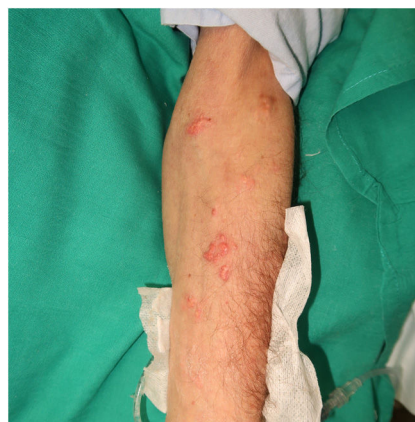

Figura 1

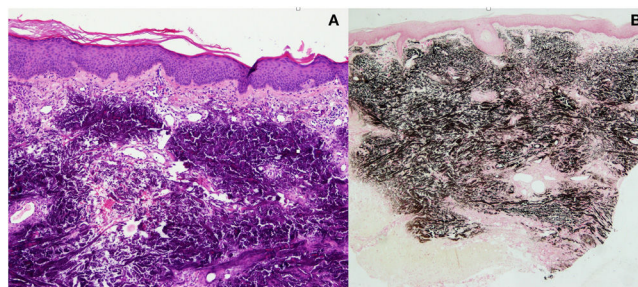


Figura 2

¿Cuál es el diagnóstico?

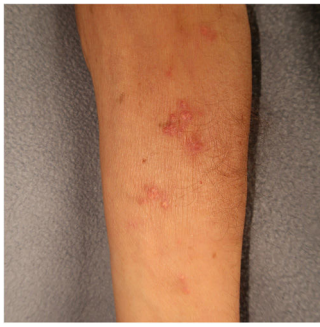

Figura 3

Diagnóstico

Calcinosis cutis iatrogénica, con patrón esporotricóide secundaria a extravasación de gluconato cálcico.

Tratamiento y evolución

Dado que se trata de un proceso benigno, con resoluciones espontáneas descritas en la literatura, optamos por la abstención terapéutica y seguimiento. Cuatro semanas después, el paciente mostraba mejoría de las lesiones cutáneas con resolución de la inflamación y el prurito así como reducción del tamaño y el número de las lesiones (fig. 3).

Comentario

La calcinosis cutis fue descrita por Virchow en 1855 y se refiere al depósito de sales de calcio insolubles en la piel y el tejido celular subcutáneo. Se divide en cuatro tipos que se diferencian en el mecanismo patogénico: la distrófica, precedida de un traumatismo con niveles de calcio y fósforo normales, la metastásica que ocurre en tejidos sanos con alteraciones de calcio o fósforo sistémicas, la idiopática que sucede sin ninguna alteración metabólica ni tisular y la iatrogénica que se produce por la extravasación de soluciones intravenosas o uso de electrodos intramusculares que contengan calcio. La solución de gluconato cálcico es una causa muy común de este tipo de calcinosis cutis pero también se ha descrito con otras sustancias como el cloruro de calcio¹.

Las manifestaciones cutáneas de la mayoría de las calcinosis cutis iatrogénicas reportadas consisten en aparición de pápulas, placas o nódulos en el sitio de perforación venosa con extravasación de gran cantidad de fármaco. Las lesiones pueden asociar inicialmente eritema, inflamación y a veces ulceración y necrosis y suelen desarrollarse varios días después de la extravasación².

La calcinosis cutis esporotricóide, descrita en la literatura, es una rara manifestación que consiste en depósito de sales de calcio siguiendo los trayectos venosos del antebrazo. Se cree que este patrón aparece cuando existe un aumento transitorio de presión venosa y estasis durante la infusión de solución con calcio, como por ejemplo durante

la medición de la presión arterial mediante un manguito de presión, lo que produciría una extravasación del líquido a lo largo de los trayectos venosos del antebrazo³.

El diagnóstico es clínico y en la histopatología observaremos depósitos de sales de calcio en la dermis con o sin las células gigantes de tipo cuerpo extraño.

La calcinosis cutis iatrogénica habitualmente es un proceso benigno que se resuelve de manera espontánea a los 2-6 meses, aunque puede implicar complicaciones como necrosis de tejidos blandos e infección secundaria. Se han descrito varios tratamientos como tiosulfato sódico tópico⁴, inyecciones intralesionales de acetónido de triamcinolona⁵, diltiazem e intervenciones quirúrgicas⁶, pero no existe evidencia de su eficacia mediante ensayos clínicos.

Para prevenir los casos de calcinosis cutis iatrogénica es preciso tener una vía limpia y no obstruida, así como evitar el uso de manguito de presión durante la inyección de la solución con calcio.

Conflicto de intereses

Los autores declaran no tener ningún conflicto de intereses.

Bibliografía

- Cherian EV, Shenoy KV, Daniel J. Iatrogenic calcinosis cutis in a neonate. *BMJ Case Rep.* 2013; <http://dx.doi.org/10.1136/bcr-2012-007793>.
- Moss J, Syrengelas A, Antaya R, Lazova R. Calcinosis cutis: a complication of intravenous administration of calcium gluconate. *J Cutan Pathol.* 2006;33:60-2, <http://dx.doi.org/10.1111/j.1600-0560.2006.00519.x>.
- Cheng PS, Lai FJ. Sporotrichoid-like calcinosis cutis and calcifications in vessel walls and eccrine sweat glands following intravenous infusion of calcium gluconate. *Br J Dermatol.* 2012;166:892-4, <http://dx.doi.org/10.1111/j.1365-2133.2011.10676.x>.
- García García E, López López R, Álvarez del Vayo C, Bernabeu-Wittel J. Iatrogenic Calcinosis Cutis Successfully Treated with Topical Sodium Thiosulfate. *Pediatr Dermatol.* 2017;34:356-8, <http://dx.doi.org/10.1111/pde.13116>.
- Ahn SK, Kim KT, Hwang SM, Choi EH, Choi S. The Efficacy of treatment with triamcinolone acetonide in calcinosis cutis following extravasation of calcium gluconate: A Preliminary Study. *Pediatr Dermatol.* 1997;14:103-9, <http://dx.doi.org/10.1111/j.1525-1470.1997.tb00214.x>.
- Robert L, Kiss N, Medvecz M, Kuroli E, Sardy M, Hidvegi B. Epidemiology and Treatment of Calcinosis Cutis: 13 Years of Experience. *Indian J Dermatol.* 2020;65:105-11, <http://dx.doi.org/10.4103/ijid.IJD.527.18>.

K. Krasnovska^{a,*}, E. Sendagorta Cudos^a
y E.M. Pena Burgos^b

^a Servicio de Dermatología Médico-Quirúrgica y Venereología, Hospital Universitario La Paz, Madrid, España

^b Servicio de Anatomía Patológica, Hospital Universitario La Paz, Madrid, España

* Autor para correspondencia.

Correo electrónico: khrystyna.kn@gmail.com
(K. Krasnovska).