

CARTA CIENTÍFICO-CLÍNICA

Edema periorbitario matutino por minoxidil oral a dosis bajas



Morning Periorbital Edema Related to Low-Dose Oral Minoxidil

Sr. Director:

El uso de minoxidil oral a dosis bajas para la alopecia androgenética ha supuesto en los últimos años una pequeña revolución en el campo de la dermatología en general y de la tricología en particular.¹ La administración oral parece reportar unos beneficios importantes en cuanto a su comodidad, cosmética, coste-eficiencia, complementariedad y adherencia.² Sin embargo, aunque se considera segura, también supone la necesidad de conocer el manejo novedoso del fármaco y sus efectos adversos. De entre estos últimos, los más frecuentemente descritos son la hipertriosis, la hipotensión postural, las taquicardias y el edema pretibial.³ A continuación describimos dos casos de edema periorbitario matutino asociado a dosis bajas de minoxidil oral, un efecto escasamente comunicado en la literatura hasta la fecha.⁴

El primer caso era un hombre de 40 años con una alopecia androgenética Hamilton-Norwood II, sin patologías previas, que nunca había recibido tratamiento para su alopecia. Inició el tratamiento con minoxidil oral en monoterapia a dosis de 5 mg/día, con toma nocturna. Tras cuatro semanas de tratamiento, el paciente empezó a notar una hinchazón matutina de los párpados inferiores (fig. 1a), que se resolvía espontáneamente durante el día, sin causar ningún impacto en su día a día. La clínica era totalmente asintomática y no se acompañaba de edemas en otras localizaciones, ni de otra clínica como urticaria o dificultad respiratoria. Se diagnosticó de edema periorbitario asociado a la toma de minoxidil oral. En acuerdo con el paciente, decidimos disminuir la dosis de minoxidil a 3 mg/día, con lo que se resolvió el cuadro por completo a los pocos días.

El segundo caso era una mujer de 37 años, sin patologías previas, que inició el tratamiento con minoxidil oral a dosis nocturna de 1 mg/día, por un cuadro de alopecia androgenética Ludwig 1b. Tras dos semanas de tratamiento, la paciente refirió la aparición de un edema periorbitario matutino (fig. 1b) que se resolvía espontáneamente en 60 minutos. Este edema no se acompañaba de otra clínica acompañante. Se decidió retirar el fármaco durante 12

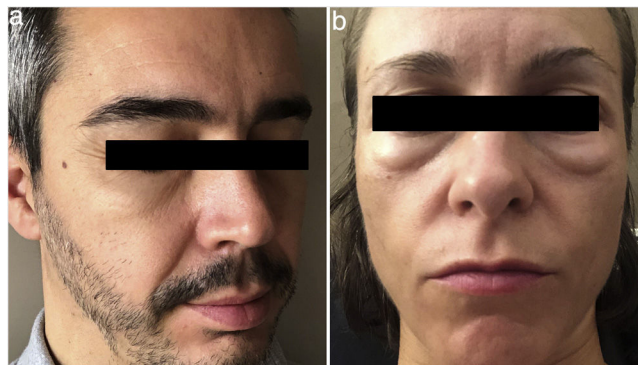


Figura 1 a) Edema periorbitario en un hombre de 40 años en tratamiento con minoxidil oral 5 mg/día. b) Edema periorbitario en una mujer de 37 años en tratamiento con minoxidil oral 1 mg/día.

semanas, con una resolución del cuadro a los siete días. Posteriormente se reintrodujo el fármaco a dosis de 0,5 mg/día en toma nocturna, sin reaparición de la clínica.

La aparición de edemas asociados al uso de minoxidil oral está ampliamente documentada en la literatura.¹⁻⁶ Este efecto se debe directamente al mecanismo de vasodilatación capilar. En la mayoría de los casos, dicho edema se localiza en las extremidades inferiores y puede aparecer en un 1-10% de los casos, dependiendo de la dosis utilizada.^{3,5} Aunque puede aparecer a partir de 1 mg/día, el riesgo es mucho más alto a partir de dosis de 5 mg/día.³ Su probabilidad de aparición también puede verse incrementada en los pacientes obesos o si se combina con fármacos calcioantagonistas.⁵ No se trata de un efecto adverso grave que origine complicaciones a largo plazo. Puede incluso remitir espontáneamente a los 2-3 meses de tratamiento sin necesidad de realizar cambios en la pauta.⁵ En los casos más graves puede provocar un importante impacto en la calidad de vida y ser un motivo para la suspensión del fármaco.⁶ Así como la aparición de edema en los miembros inferiores es un efecto relativamente frecuente, su aparición en otras localizaciones como la facial es excepcional, apareciendo alrededor del 0,3% de los casos.⁴

Aunque el edema periorbitario asociado a las dosis bajas de minoxidil oral se trata de un evento muy infrecuente, consideramos muy importante conocer este efecto. Su aparición matutina se debe probablemente a un decúbito

prolongado, por lo que se resuelve de forma espontánea durante el día. En la mayoría de los casos descritos, así como en nuestros pacientes, este efecto es leve y, aunque puede requerir la disminución de la dosis, no es necesario el cese del fármaco. No obstante, se trata de una localización muy llamativa, que puede confundirnos y plantear el diagnóstico diferencial con un angioedema de causa alérgica, que requiera una atención inmediata; es por eso que debemos advertir a nuestros pacientes de este posible efecto y los signos de alerta acompañantes.

Bibliografía

1. do Nascimento IJB, Harries M, Rocha VB, Thompson JY, Wong CH, Varkaneh HK, et al. Effect of Oral Minoxidil for Alopecia: Systematic Review. *Int J Trichology*. 2020;12:147–55.
2. Beach RA. Case series of oral minoxidil for androgenetic and traction alopecia: Tolerability & the five C's of oral therapy. *Dermatol Ther*. 2018;31:e12707.
3. Jimenez-Cauhe J, Saceda-Corralo D, Rodrigues-Barata R, Moreno-Arrones OM, Ortega-Quijano D, Fernandez-Nieto D, et al. Safety of low-dose oral minoxidil treatment for hair loss. A systematic review and pooled-analysis of individual patient data. *Dermatol Ther*. 2020;33:e14106.
4. Vañó-Galván S, Pirmez R, Hermosa-Gelbard A, Moreno-Arrones ÓM, Saceda-Corralo D, Rodrigues-Barata R, et al. Safety of low-dose oral minoxidil for hair loss: A multicenter study of 1404 patients. *J Am Acad Dermatol*. 2021 Jun;84:1644–51.
5. Panchaprateep R, Lueangarun S. Efficacy and Safety of Oral Minoxidil 5 mg Once Daily in the Treatment of Male Patients with Androgenetic Alopecia: An Open-Label and Global Photographic Assessment. *Dermatol Ther (Heidelb)*. 2020;10:1345–57.
6. Randolph M, Tosti A. Oral minoxidil treatment for hair loss: A review of efficacy and safety. *J Am Acad Dermatol*. 2021;84:737–46.

J.F. Mir-Bonafé^{a,b,*}, M. Mir-Bonafé^c, E. Rozas-Muñoz^d
y J.M. Mir-Bonafé^b

^a *Servicio de Dermatología, Hospital Son Llàtzer, Palma de Mallorca, España*

^b *Unidad de Tricología y Trasplante Capilar, Clínica Juaneda, Palma de Mallorca, España*

^c *Servicio de Dermatología, Hospital Vital Álvarez Builla, Mieres, España*

^d *Servicio de Dermatología, Hospital de San Pablo, Coquimbo, Chile*

* Autor para correspondencia.

Correo electrónico: joanmirbonafe@gmail.com
(J.F. Mir-Bonafé).