



ACTAS Dermo-Sifiliográficas

Full English text available at
www.actasdermo.org



ORIGINAL

Comparación de 2 técnicas de bloqueo anestésico en el tratamiento quirúrgico de onicocriptosis del primer dedo del pie



S. Sánchez Hernández^{a,*} y E. Giralt de Veciana^b

^a Institut Clínic de Especialidades Mèdiques y Quirúrgicas (ICEMEQ), Hospital Clínic Barcelona, Barcelona, España

^b Facultat de Medicina i Ciències de la Salut, Universitat de Barcelona, L'Hospitalet de Llobregat, Barcelona, España

Recibido el 29 de julio de 2021; aceptado el 1 de diciembre de 2021

Disponible en Internet el 23 de diciembre de 2021

PALABRAS CLAVE

Técnica V;
Técnica H;
Anestesia;
Onicocriptosis;
Bloqueo anestésico;
Anestésicos locales

Resumen

Introducción: La cirugía en onicocriptosis del primer dedo del pie es un procedimiento común que requiere de un bloqueo anestésico completo del dedo. Existen diferentes técnicas, pero no hay recomendaciones basadas en la evidencia sobre el mejor tipo de técnica de anestesia. En este contexto, nuestro objetivo fue evaluar si el bloqueo anestésico en V presenta ventajas respecto al bloqueo en H.

Material y métodos: Se realizó un estudio observacional, prospectivo y multicéntrico en pacientes sometidos a cirugía de onicocriptosis entre febrero de 2018 y febrero de 2020. Se distribuyó a los pacientes aleatoriamente en 2 grupos. Se recogieron los siguientes datos: sexo, edad, tipo de bloqueo según técnica (técnica H o técnica V), eficacia de la técnica a los 10 y 20 min posteriores a la infiltración, pie afectado y número de refuerzos anestésicos.

Resultados: Se incluyeron 140 intervenciones quirúrgicas sobre uñas con onicocriptosis, que se dividieron en 2 grupos. Se compararon las variables después de realizar los distintos abordajes anestésicos con el mismo agente anestésico, dosis y volumen. A 70 intervenciones se les asignó la técnica H y a otras 70 intervenciones se les asignó la técnica V. Al analizar los tiempos de eficacia, se observó que la técnica V fue mejor en un 7,2% a los 10 min y en un 12,8% a los 20 min frente a la técnica H.

Conclusiones: Los 2 métodos de bloqueo anestésico son seguros y eficaces. La técnica V es una buena alternativa a la técnica H en pacientes sometidos a cirugía de onicocriptosis.

© 2021 AEDV. Publicado por Elsevier España, S.L.U. Este es un artículo Open Access bajo la licencia CC BY-NC-ND (<http://creativecommons.org/licenses/by-nc-nd/4.0/>).

* Autor para correspondencia.

Correos electrónicos: sesanchez@clinic.cat, podolegsergi@gmail.com (S. Sánchez Hernández).

KEYWORDS

V block;
H block;
Anesthesia;
Onychocryptosis;
Neuromuscular
blockade;
Local anesthetics

Comparison of 2 Anesthetic Techniques in Onychocryptosis Surgery of the Great Toe: A Randomized Clinical Trial

Abstract

Background and objective: Surgery for an ingrown toenail of the great toe is a common procedure that requires an anesthetic neuromuscular blockade of the entire digit. Various digital block techniques have been described, but no evidence-based recommendations on the best choice have emerged. We aimed to compare the V block to the H block in this type of surgery. **Material and methods:** Multicenter randomized clinical trial in patients undergoing onychocryptosis surgery between February 2018 and February 2020. We recorded sex, age, foot intervened, type of blockade used (H block or V block), efficacy 10 and 20 minutes after injection of the anesthetic, and number of attempts.

Results: A total of 140 surgeries to treat ingrown toenails were assigned to 2 groups (H block or V block) of 70 patients each. The same anesthetic, dose, and volume were used in all cases. The V technique produced a better neuromuscular block in 7.2% more cases at 10 minutes and in 12.8% more at 20 minutes.

Conclusions: Both block techniques are safe and effective. The V block is a good alternative to the H block in patients undergoing surgery to treat an ingrown toenail.

© 2021 AEDV. Published by Elsevier España, S.L.U. This is an open access article under the CC BY-NC-ND license (<http://creativecommons.org/licenses/by-nc-nd/4.0/>).

Introducción

La onicocriptosis es la afección de la uña que se produce cuando los bordes laterales de esta penetran en la piel y causan inflamación y dolor e infección¹. Habitualmente se localizan en el primer dedo del pie, aunque en ocasiones pueden aparecer en cualquier dedo del pie. Las causas más frecuentes son: un corte incorrecto de las uñas, factores hereditarios, alteraciones biomecánicas o estructurales del pie, hiperhidrosis y uso inapropiado del calzado².

Cuando el tratamiento conservador es ineficaz es preciso realizar un abordaje quirúrgico. Esto nos lleva a hacer una revisión de esta entidad, así como de las técnicas anestésicas necesarias para el abordaje quirúrgico.

Se han descrito distintas técnicas quirúrgicas para el tratamiento de la onicocriptosis^{3,4}, siendo la técnica de fenol-alcohol la más estudiada y utilizada^{5,6}.

Todos estos procedimientos quirúrgicos se realizan bajo anestesia local y entre las técnicas anestésicas locales, los bloqueos tronculares son los más utilizados en el primer dedo del pie⁷.

El bloqueo troncular más conocido en el primer dedo del pie es el bloqueo en anillo o técnica H descrita por Frost en 1952, que requiere de 2 puntos de infiltración⁸, uno a cada lado de la falange proximal del primer dedo del pie y una lateralización en el dorso del dedo.

El fracaso de la ejecución de esta técnica de anestesia, según las características del paciente y la experiencia del cirujano, está asociado a una mala distribución del anestésico, y puede hacer que sean necesarias nuevas inyecciones. Esta situación obliga al clínico a realizar varias infiltraciones, aumentando las dosis del fármaco y el dolor postoperatorio en la zona de punción.

Una alternativa a la técnica H es la técnica V, descrita y publicada por primera vez en 2017⁹. Es una técnica nueva, requiere de una mayor curva de aprendizaje, pero permite el bloqueo anestésico del primer dedo del pie con una sola

infiltración en la zona dorsal de la falange proximal y posteriormente 2 lateralizaciones.

Puesto que no existe un estudio comparativo que analice la efectividad de ambas técnicas, en relación con el tiempo de latencia y duración del efecto anestésico, no queda claro cuál es la técnica de elección para la cirugía de onicocriptosis en el primer dedo del pie.

En este estudio se realiza una comparación de estas dos técnicas de anestesia local con el objetivo de observar las posibles diferencias y ventajas de cada una.

Material y métodos

Se realizó un estudio observacional, multicéntrico, prospectivo y aleatorizado para comparar las 2 técnicas de bloqueo anestésico, donde se evaluó la eficacia a los 10 y 20 min después de realizar cada una de las técnicas (técnica H vs técnica V).

Los procedimientos de estudio se realizaron en la Clínica de Podología SS y en el Hospital Clínic de Barcelona.

La aprobación ética se obtuvo del comité ético de la Universidad de Barcelona con el número de registro IRB 00003099, el Comité ético de Investigación con Medicamentos del Hospital Clínic de Barcelona con el número HCB / 2019/0051 y del Comité de Ética e Investigación con medicamentos (CEIm) del Hospital Odontològic Universitat de Barcelona con número de registro 2007-43.

Con anterioridad al bloqueo y la cirugía, se proporcionó a los pacientes la información adecuada, y todos firmaron el consentimiento informado, en pacientes menores de edad, el consentimiento fue firmado por sus progenitores o tutores legales.

El primer paciente se registró en febrero de 2018 y el último en febrero de 2020.

En este estudio se incluyeron pacientes de ambos sexos y diferentes edades, con onicocriptosis en estadio I y II (IIa

y IIb) de Mozena y ASA I y II según la American Society of Anesthesiologists.

Se excluyeron para formar parte del estudio aquellos pacientes que presentaron antecedentes de sensibilidad o alergia a los anestésicos locales del grupo de amida, embarazo o lactancia, infección, neuropatía, déficit cognitivo y síndrome de Raynaud.

Se diseñó un protocolo clínico que incluía la recogida de datos. De cada paciente se registró el sexo, la edad, el tipo de bloqueo según técnica (técnica H o técnica V), la eficacia de la técnica a los 10 y 20 min posteriores a la infiltración, pie afectado y número de refuerzos anestésicos.

Los participantes fueron divididos en 2 grupos según la técnica anestésica (técnica H/técnica V). La asignación de la técnica anestésica que se realizó a cada paciente se hizo de forma aleatoria y se estableció mediante el número de historia clínica. A los pacientes con el último número par se les asignó la técnica H y a los pacientes con el último número impar se les asignó la técnica V.

Procedimiento

Antes de iniciar la técnica anestésica se realiza un protocolo de limpieza aséptica del pie (rasurado, lavado con esponjas jabonosas y aplicación de povidona yodada).

El material utilizado es una jeringa de 5 ml con una aguja 23G de 0.6×25 mm.

En ambas técnicas, para el bloqueo anestésico del primer dedo del pie, se utilizan 5 ml de solución anestésica de lidocaína B. Braun 20 mg/ml solución inyectable (lidocaína hidrocloreto) sin epinefrina, estando siempre dentro de los parámetros de seguridad, por debajo de la dosis máxima (400 mg).

Fue necesario efectuar una prueba de aspiración antes de cada inyección para asegurar que la infiltración no fuera intravascular.

Descripción de la técnica H

En esta técnica (fig. 1) realizamos 2 zonas de punción en ambos laterales del dedo, con la lateralización de la aguja en una de ellas.

La primera punción se realiza en la zona dorsomedial del dedo (margen peroneal) e inyectamos 2 ml de solución anestésica.

Una vez introducido el fármaco anestésico y sin retirar totalmente la aguja, se lateraliza unos 90° , se realiza una ligera dorsiflexión del dedo para pasar la aguja por debajo el tendón extensor del dedo donde inyectamos 1 ml de solución anestésica.

La segunda punción se realiza en la zona dorsolateral (margen tibial) y se inyecta 2 ml de anestésico.

Descripción de la técnica V

En la técnica V (fig. 2) se realizó una única punción en el dorso del dedo, con 2 lateralizaciones.

Realizamos un pequeño pellizco con nuestros dedos en el dorso del dedo por encima de la falange proximal, se realiza una infiltración subcutánea por encima del tendón extensor

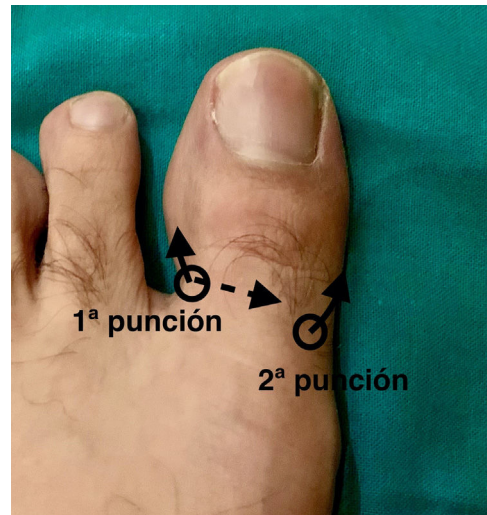

Figura 1 Ejecución técnica H. Primera punción en a nivel dorsal en canal peroneal dirigiendo por debajo el extensor largo del primer dedo y posteriormente hacia plantar. La segunda punción se realiza en el dorso del dedo en canal tibial dirigiendo la aguja hacia plantar.

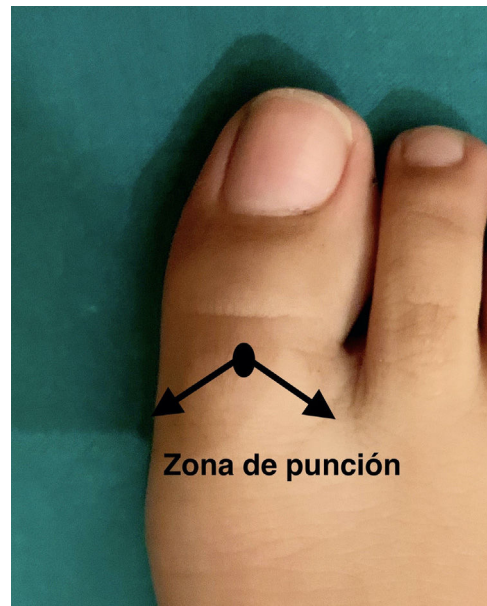

Figura 2 Ejecución técnica V. Se realiza una única punción y se dirige la aguja a la zona plantar por delante de la articulación metatarsofalángica en ambos laterales del dedo.

largo del primer dedo. Se punciona verticalmente, se aspira y se inyecta 1 ml de anestésico.

A continuación, sin retirar la aguja, esta se lateraliza a 45° y se dirige a la zona lateral/proximal de la falange en dirección a la cara plantar del dedo. Con esta maniobra, se bloquea el canal tibial de la uña.

Se utiliza 1 ml de solución anestésica en la zona plantar y se retira la aguja hacia dorsal dejando habones con un volumen total de 2 ml de solución.

Posteriormente, partiendo del punto 1, se realiza la misma maniobra en la zona medial/proximal, dirigiendo la

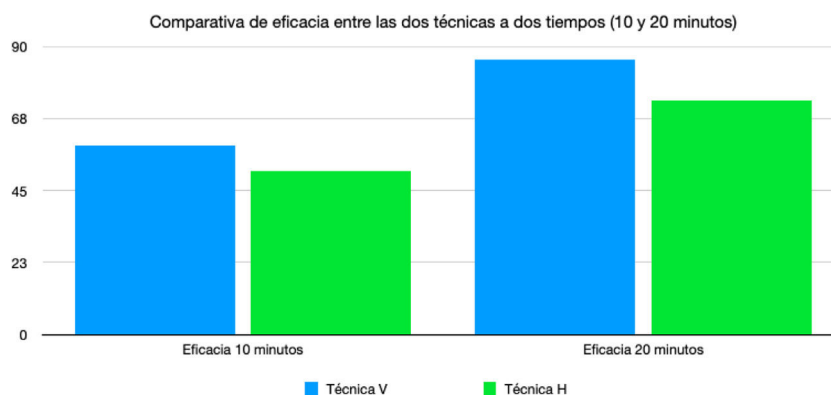


Figura 3 Comparación de las 2 técnicas a los 10 y 20 min posteriores a su ejecución.

aguja a 45° hacia la zona plantar, para anestesiar el canal peroneal ungueal. Se utiliza 1 ml de solución anestésica en la zona plantar y se retira la aguja hacia dorsal dejando habones con un volumen total de 2 ml de solución.

Comprobación del efecto anestésico

El efecto del bloqueo anestésico se evaluó entre los 10 y 20 min después de realizar cada una de las 2 técnicas. Los tiempos para controlar el efecto anestésico se basan en el tiempo de latencia de la lidocaína, siendo de 5-10 min para iniciar los primeros síntomas y de 20 min, el doble de tiempo del inicio de la latencia.

Para valorar el efecto del bloqueo anestésico posterior a la realización de una de las 2 técnicas de anestesia, se pellizcó con unas pinzas de Adson en los laterales del dedo y se le preguntó al paciente si sentía el dedo anestesiado, con falta de sensibilidad o pérdida de sensación de dolor.

En cuanto al efecto anestésico, en aquellos pacientes que no perciban un bloqueo anestésico completo, se realizan nuevas infiltraciones a modo de rescate en las áreas del dedo sin sensación de anestesia.

Resultados

La muestra final del estudio consistió en 140 cirugías de uñas que presentaron onicocriptosis (52 varones y 88 mujeres) con una edad media de 40,93 años y un rango de 12-90 años.

En 72 casos los pacientes presentaron onicocriptosis en el pie derecho, y en 68 pacientes en el pie izquierdo.

Un total de 70 cirugías de onicocriptosis (19 varones y 51 mujeres) se sometieron a la técnica V, mientras que 70 cirugías de onicocriptosis (33 varones y 37 mujeres) se sometieron a la técnica H.

Los tiempos relacionados con la anestesia fueron mejores en la técnica V. A los 10 min después de realizar la técnica V, el 58,6% de los pacientes presentaron un bloqueo anestésico completo y a los 20 min fue del 85,7%. Se realizaron nuevas inyecciones de rescate solo en un 14%.

En la técnica H, el 51,4% presentó un bloqueo anestésico después de 10 min y un 72,9% a los 20 min. En el 27% de los casos se requirieron nuevas inyecciones de rescate (fig. 3).

Discusión

El presente trabajo trata de valorar la eficacia y seguridad de 2 técnicas de bloqueo anestésico del pie ante un paciente que presenta onicocriptosis. En estos casos es necesario la realización y la correcta ejecución de una técnica de bloqueo anestésico para poder ser operado⁷⁻⁹.

El anestésico ideal debería permitir una cirugía indolora, sin complicaciones anestésicas y locales. Debería ser económico y facilitar un procedimiento sin estrés para el cirujano y el paciente^{10,11}. Así mismo, la elección de la técnica anestésica debe de individualizarse, en base de las necesidades de cada paciente, la duración del acto quirúrgico y las preferencias del cirujano¹¹.

Aunque se utilizan diferentes agentes para el bloqueo anestésico del primer dedo del pie, no existe consenso acerca del mejor agente anestésico siendo la lidocaína y la mepivacaína los anestésicos locales más utilizados.

En la bibliografía consultada, existen numerosos artículos que comparan estos agentes anestésicos con y sin adrenalina, pero no existen publicaciones que expliquen una correcta ejecución de la técnica de bloqueo anestésico en el primer dedo del pie, ni la comparación entre distintas técnicas de bloqueo.

Basándonos en la literatura y en nuestra práctica clínica, en este estudio utilizamos lidocaína como agente anestésico, por el gran número de publicaciones que respaldan su seguridad y tolerancia en distintas situaciones y disciplinas. La lidocaína es el anestésico local tipo amida más utilizado para estudios comparativos entre anestésicos¹². Fue desarrollada en 1943 por el suizo Nils Lofgren y su colega Bengt Lundqvist¹² y se caracteriza por un inicio rápido, alrededor de los 5-10 min, y una duración de acción moderada de 1,5 h^{13,14}. Se metaboliza principalmente por la enzima CYP3A4 en el hígado en metabolitos farmacológicamente activos¹⁵ y es un fármaco adecuado para la realización de infiltraciones, anestesia regional y superficial¹⁵.

En la actualidad, el clima económico también influye y minimizar costes, sin sacrificar la seguridad del paciente, es de gran importancia. En este sentido la lidocaína es ligeramente más económica que la mepivacaína.

Todas estas características convierten a la lidocaína en uno de los anestésicos más adecuados para el tratamiento quirúrgico de las onicocriptosis.

También hay controversia en cuanto al volumen de anestésico a utilizar. Algunos autores defienden el uso de 2/3 ml dando entender que un volumen mayor provocaría isquemia en el primer dedo del pie. Otros autores defienden el uso de vasoconstrictores junto al anestésico para reducir el volumen total de anestésico^{16,17}.

En nuestro estudio no se ha utilizado vasoconstrictor y hemos comprobado que con un volumen de 5 ml no hay daño tisular ni necrosis de los tejidos¹⁸.

En todos los pacientes participantes del estudio, de forma homogénea, se les ha realizado las técnicas de bloqueo anestésico descritas anteriormente sin isquemia. Esto es importante, ya que la presencia de isquemia aumenta los efectos anestésicos independientemente del anestésico local utilizado. Una vez realizado la anestesia, se verificó que la zona a intervenir presentara un bloqueo anestésico completo antes de iniciar la cirugía y posteriormente, se realizó isquemia en base de la falange proximal del primer dedo antes de iniciar la técnica quirúrgica, sin observarse hemorragias intra y postoperatorias.

Para conseguir un correcto bloqueo anestésico, no solamente interviene la elección de un correcto agente anestésico, sino también de una adecuada ejecución de la técnica de bloqueo anestésico. En la técnica H se realizan dos zonas de punción mientras que en la técnica V tiene la ventaja de realizar un mayor bloqueo anestésico con una sola punción. El hecho de realizar una única punción nos podría ayudar a reducir los niveles de ansiedad del paciente, y los potenciales efectos adversos como reacciones vasovagales.

En cuanto a los resultados, podemos destacar que, aunque las 2 técnicas no resultaron ser significativamente diferentes, la técnica V fue efectiva en el 85,7% de los pacientes a los 20 min en comparación con el 72,9% de la técnica H en el mismo período de tiempo, el mismo agente anestésico y el mismo volumen de fármaco, lo que significa que la técnica V consigue anestesiar 12,9% más que la técnica H.

En un pequeño estudio realizado y publicado en 2020¹⁹ donde se compararon estas dos técnicas de anestesia en primer dedo del pie en 16 pacientes que presentaron onicocriptosis infectadas, la técnica V fue más efectiva en el 87,5 frente al 62,5% en la técnica H, por lo que se deduce que la técnica H disminuye su efecto anestésico frente a onicocriptosis infectadas, ya que en nuestro estudio la técnica H fue efectiva en un 72% en pacientes que no presentaban infección.

Esto podría darse porque en la técnica V inyectamos el fármaco en una zona más alejada de la zona de infección que en la técnica H, por lo que el medio donde se inyecta el fármaco tiene un pH distinto.

Otra ventaja importante de la técnica V respecto a la técnica H, es la distribución del anestésico infiltrando 1 ml a nivel plantar y dejando pequeños habones al retirar la aguja, este hecho podría sumar eficacia a la técnica V.

Así mismo, la técnica V al realizarse con una sola punción, se disminuye el tiempo de realización de la técnica y posiblemente, como hemos comentado anteriormente, se reduce la ansiedad del paciente al ser más cómodo que las técnicas de inyección múltiple.

Aunque las técnicas de inyección múltiples se asocian con altas tasas de éxito (90%), también están relacionadas con un riesgo de casi un 1,7% de lesión nerviosa²⁰ por pasar la aguja muy cerca del haz neurovascular. Aspirar en el émbolo de la jeringa antes de inyectar confirma que la aguja no está en un vaso y de esta forma evitamos inyectar el fármaco por vía sistémica y como consecuencia evitamos efectos indeseados.

No se ha documentado ningún caso de parestesia u otros síntomas relacionados con la anestesia en los pacientes que han participado en este estudio.

Una de las limitaciones de este estudio es el número de pacientes. Se realizó un cálculo del tamaño de la muestra (nivel de confianza del 95%), en el que se precisan un total de 126 sujetos en cada grupo para obtener resultados más concluyentes y que el resultado sea estadísticamente significativo, por lo que serán necesarias más investigaciones para confirmar estas diferencias entre ambas técnicas de anestesia local.

Otra limitación es la falta de estudios previos, que definan o destaquen las diferencias, entre las distintas técnicas de bloqueo anestésico del primer dedo del pie, este hecho no nos ha permitido comparar nuestros propios resultados con los resultados de otros autores o publicaciones.

También creemos que hubiera sido interesante medir con una escala EVA el grado de dolor inmediatamente posterior a la realización de la técnica de bloqueo anestésico y comparar las diferencias entre las 2 técnicas.

Otra cuestión muy interesante sería haber podido contabilizar el número de aspiraciones positivas, este hecho nos aportaría una mayor seguridad a la hora de poder elegir mejor la técnica a utilizar, ya que no permitiría reducir el número de complicaciones debidas a la inyección del anestésico en sangre.

También hubiera sido útil controlar los tiempos de latencia del fármaco anestésico, posterior a la realización de cada una de las técnicas, para poder comparar los resultados de este estudio con estudios preexistentes.

Conclusión

Como conclusión del presente estudio podemos afirmar que existen pocos estudios que respaldan la evidencia del uso de las técnicas de anestesia en cirugía de onicocriptosis. Aunque este estudio puede presentar limitaciones, nuestros resultados sugieren que ambas técnicas han mostrado ser procedimientos sencillos y bien tolerados por los pacientes, y que la técnica V es una alternativa segura a la técnica en H en pacientes que precisan una cirugía en onicocriptosis del primer dedo del pie.

La técnica V es superior a la técnica H al conseguir un efecto anestésico mayor tanto a los 10 como a los 20 min, y podría ser una mejor opción en onicocriptosis infectadas y en pacientes sensibles al dolor, por ser potencialmente menos dolorosa en su ejecución, debido a que se realiza con una única punción.

Conflicto de intereses

Los autores declaran no tener ningún conflicto de intereses.

Bibliografía

1. Zuber TJ. Ingrown toenail removal. *Am Fam Physician*. 2002;65:2547–52.
2. Khunger N, Kandhari R. Ingrown toenails. *Indian J Dermatol Venereol Leprol*. 2012;78:279–89.
3. Murray WR, Bedis BS. The surgical management of ingrown toenails. *Br J Surg*. 1975;62:409–12.
4. Richert B. Surgical management of ingrown toenails—an update overdue. *Dermatol Ther*. 2012;25:489–509.
5. Yale JF. Phenol-alcohol technique for correction of infected ingrown toenail. *J Am Podiatr Assoc*. 1974;64:46–53.
6. Di Chiacchio N, Belda W Jr, Di Chiacchio NG, Kezam Gabriel FV, de Farias DC. Nail Matrix phenolization for treatment of ingrown nail: Technique report and recurrence rate of 267 surgeries. *Dermatol Surg*. 2010;36:534–7.
7. Noël B. Anesthesia for ingrowing toenail surgery. *Dermatol Surg*. 2010;36:1356–7.
8. Frost LA. A surgical correction for incurvated nails. *Chiropo Rec*. 1952;35:17–23.
9. Sánchez S. Técnica en V invertida para anestesia troncular del primer dedo. *Rev El Peu*. 2017;38:36–9.
10. BLD. The ideal anesthetic agent. *J Am Dent Soc Anesthesiol*. 1961;8:222–3.
11. Carvalho B, Jantarada C, Azevedo J, Maia P, Guimaraes L. Comparación de bloqueo peribulbar y anestesia general en vitrectomía mecánica: estudio observacional prospectivo. *Rev Esp Anesthesiol Reanim*. 2020;67:63–7.
12. Gordh T, Gordh TE, Lindqvist K. Lidocaine: The origin of a modern local anesthetic. *Anesthesiolog*. 2010;113:1433–7.
13. Su N, Wang H, Zhang S, Liao S, Yang S, Huang Y. Efficacy and safety of bupivacaine versus lidocaine in dental treatments: A meta-analysis of randomized controlled trials. *Int Dent J*. 2014;64:34–45.
14. Balakrishnan K, Ebenezer V, Dakir A, Kumar S, Prakash D. Bupivacaine versus lignocaine as the choice of local anesthetic agent for surgery of the affected third molar a review. *J Pharm Bioallied Sci*. 2015;7 Suppl. 1:S23.
15. Calis AS, Cagiran E, Efeoglu C, Ak AT, Koca H. Lidocaine versus mepivacaine in sedated pediatric dental patients: A prospective randomized clinical study. *J Clin Pediatr Dent*. 2014;39:74–8.
16. Córdoba-Fernández A, Rodríguez-Delgado FJ. Anaesthetic digital block with epinephrine vs. tourniquet in ingrown toenail surgery: A clinical trial on efficacy. *J Eur Acad Dermatology Venereol*. 2015;29:985–90.
17. Alhelail M, Al-Salamah M, Al-Mulhim M, Al-Hamid S. Comparison of bupivacaine and lidocaine with epinephrine for digital nerve blocks. *Emerg Med J*. 2009;26:347–50.
18. Sánchez Hernández S. Bloqueo de los nervios digitales del primer dedo del pie mediante la técnica en V invertida en el tratamiento quirúrgico de la onicocriptosis: A propósito de un caso. *Rev Med*. 2019;41:347–50.
19. Sánchez S, Giralt E. Bloqueo digital anestésico con técnica V versus Técnica H en onicocriptosis infectadas del primer dedo del pie. *Rev Iberoam Podol*. 2020;2:190–5.
20. López-Morales S, Moreno-Martín A, Leal del Ojo JD, Rodríguez-Huertas F. Bloqueo axial ecoguiado frente a bloqueo infraclavicular ecoguiado para la cirugía de miembro superior. *Rev Anesthesiol Reanim*. 2013;60:313–9.