

## COMUNICACIÓN BREVE

# Serie de 14 casos de tratamiento con imiquimod tópico al 5% en lentigo maligno: modalidades terapéuticas y claves para detectar recidivas

I. Poveda-Montoyo<sup>a,\*</sup>, P. Álvarez-Chinchilla<sup>a</sup>, L. Schneller-Pavelescu<sup>a</sup>, P. Hispán-Ocete<sup>a</sup> y J. Bañuls-Roca<sup>a,b</sup>

<sup>a</sup> Departamento de Dermatología, Hospital General Universitario de Alicante, Instituto de Investigación Sanitaria y Biomédica de Alicante (ISABIAL), Alicante, España

<sup>b</sup> Unidad de Dermatología Área, Departamento de Medicina Clínica, Universidad Miguel Hernández, Sant Joan de Alicante, Alicante, España

### PALABRAS CLAVE

Lentigo maligno;  
Melanoma;  
Imiquimod;  
Tratamiento;  
Recidiva;  
Dermatoscopia

**Resumen** Imiquimod tópico ha sido utilizado como monoterapia o tratamiento adyuvante fuera de indicación para el lentigo maligno (LM). Nuestro objetivo es describir las modalidades de tratamiento, los resultados clínicos y el manejo de la recidiva en los pacientes que reciben imiquimod para lentigo maligno.

Se incluyó en este estudio a los pacientes de nuestra unidad con lentigo maligno o lentigo maligno melanoma tratados con imiquimod 5% en régimen de monoterapia o junto con cirugía.

Se seleccionaron 14 casos (el 85,7% de lentigo maligno y el 14,3% de lentigo maligno melanoma). Ocho pacientes (57,1%) recibieron imiquimod sin cirugía, y seis (42,9%) fueron sometidos a resección antes de iniciar el tratamiento. Durante el periodo de seguimiento, reapareció la pigmentación en seis pacientes (cuatro con hiperpigmentación postinflamatoria y dos recidivas). Las recidivas fueron tratadas con un margen de resección muy estrecho (1 mm) y retratamiento con imiquimod 5%.

Todas las modalidades de imiquimod reflejaron buena tolerancia de efectos secundarios y bajas tasas de recidiva. Imiquimod parece ser una opción muy versátil para tratar LM en candidatos idóneos.

© 2021 Publicado por Elsevier España, S.L.U. en nombre de AEDV. Este es un artículo Open Access bajo la licencia CC BY-NC-ND (<http://creativecommons.org/licenses/by-nc-nd/4.0/>).

\* Autor para correspondencia.

Correo electrónico: [inespovedamontoyo@gmail.com](mailto:inespovedamontoyo@gmail.com) (I. Poveda-Montoyo).

<https://doi.org/10.1016/j.ad.2021.07.012>

0001-7310/© 2021 Publicado por Elsevier España, S.L.U. en nombre de AEDV. Este es un artículo Open Access bajo la licencia CC BY-NC-ND (<http://creativecommons.org/licenses/by-nc-nd/4.0/>).

## KEYWORDS

Lentigo maligna;  
Melanoma;  
Imiquimod;  
Treatment;  
Recurrence;  
Dermoscopy

## Series of Fourteen Cases of Topical Imiquimod 5% in Lentigo Maligna: Treatment Modalities and Clues for Detecting Recurrences

**Abstract** Topical imiquimod has been used off-label as monotherapy or adjuvant treatment for lentigo maligna. Our aim is to describe treatment modalities, clinical outcomes, and management of recurrence in patients receiving imiquimod for lentigo maligna.

Patients from our unit with lentigo maligna or lentigo maligna melanoma treated with imiquimod 5% as monotherapy or in combination with surgery were included in this study.

Fourteen cases were recruited (85.7% lentigo maligna and 14.3% lentigo maligna melanoma). Eight patients (57.1%) received imiquimod without surgery, and six (42.9%) underwent narrow excision before beginning treatment. During the follow-up period, pigmentation reappeared in 6 patients (4 postinflammatory hyperpigmentation and 2 relapses). Relapses were managed with very narrow excision (1 mm margin) and retreatment with imiquimod 5%.

All imiquimod modalities showed well-tolerated side effects and low recurrence rates, with long periods of follow-up. Imiquimod appears to be a versatile option for treating LM in suitable candidates.

© 2021 Published by Elsevier España, S.L.U. on behalf of AEDV. This is an open access article under the CC BY-NC-ND license (<http://creativecommons.org/licenses/by-nc-nd/4.0/>).

## Introducción

El lentigo maligno (LM) es la fase preinvasiva del lentigo maligno melanoma (LMM)<sup>1</sup>, considerándose la cirugía el tratamiento estándar<sup>2,3</sup>. Las principales técnicas quirúrgicas para LM son radioterapia, láser, crioterapia e imiquimod<sup>2,4</sup>.

Imiquimod ha sido utilizado fuera de indicación para LM, como monoterapia o tratamiento adyuvante<sup>1-9</sup>. Sin embargo, existe escasa información acerca de los signos post-tratamiento inmediatos, o la detección y manejo de las recidivas. Nuestro objetivo es describir a nuestros pacientes tratados con imiquimod para LM, con respecto a las modalidades de tratamiento, los resultados clínicos, las recidivas y los efectos adversos asociados.

## Pacientes y métodos

Incluimos a todos los pacientes de 2006 a 2019 de la Unidad de Melanoma de nuestro hospital con confirmación histológica de LM o LMM, tratados con imiquimod 5%, en solitario o como adyuvante.

A todos los pacientes se les había prescrito imiquimod tópico, una vez al día, aplicado sobre la lesión y 1 cm alrededor de la misma, y 1 cm alrededor de la cicatriz en lesiones resecaadas. La duración del tratamiento varió de cinco a 11 semanas, hasta lograr al menos el nivel deseado de inflamación (eritema con erosiones y costras) y, de no lograrse, se añadió tazaroteno gel al 0,05% para incrementarla. Un dermatólogo (JB) realizó el seguimiento de los pacientes cada dos semanas durante el periodo de tratamiento, y posteriormente cada seis meses. En cada visita, se sometió a los pacientes a una estrecha exploración clínica, controles fotográficos y dermatoscopia digital.

Las variables recopiladas fueron los datos clínicos (sexo, edad, localización), estatus quirúrgico, régimen de imiquimod, reacción inflamatoria, duración del seguimiento, y

reaparición de la pigmentación (recidiva o hiperpigmentación postinflamatoria).

En todos los casos informamos a los pacientes que la prescripción de imiquimod era fuera de indicación, así como de los diferentes tratamientos alternativos disponibles. Se obtuvo consentimiento informado de todos los pacientes.

## Resultados

Incluimos 14 casos en nuestro estudio. La [tabla 1](#) presenta las características de la muestra. Once pacientes (78,6%) eran mujeres. La edad media al inicio de la enfermedad fue de 69,5 años. Las lesiones aparecieron con más frecuencia en la nariz (35,7%) y mejillas (28,6%). Doce participantes (85,7%) tenían diagnóstico histológico de LM y dos de LMM (14,3%).

Ocho pacientes (57,1%) recibieron imiquimod sin cirugía. De ellos, tres (37,5%) requirieron tazaroteno gel al 0,05%. Seis pacientes (42,9%, 4 LM y 2 LMM) fueron sometidos a resección de margen estrecho (incluyendo el componente infiltrativo de LMM) y seguidamente recibieron tratamiento con imiquimod. Un paciente recibió tazaroteno.

Imiquimod fue aplicado durante una media de siete semanas. Un efecto adverso frecuente fue la aparición de eritema intenso con costras ([fig. 1A-D](#)). Cuatro pacientes (28,6%) tuvieron conjuntivitis no infecciosa y un caso presentó un ectropión transitorio debido a la inflamación. Los léntigos solares desaparecieron en las zonas de piel tratada.

El seguimiento post-tratamiento medio fue de 66,4 meses. Se observaron cuatro casos de hiperpigmentación postinflamatoria ([fig. 1E-G](#)), que se resolvieron espontáneamente en pocas semanas. Además, detectamos dos recidivas histológicamente confirmadas, ambas en pacientes con régimen de monoterapia de imiquimod. El tiempo medio hasta la recidiva fue de 10 meses. Las recidivas ([fig. 1H-I](#)) fueron manejadas exitosamente con un margen de extirpación de un milímetro, y retratamiento con imiquimod durante siete semanas.

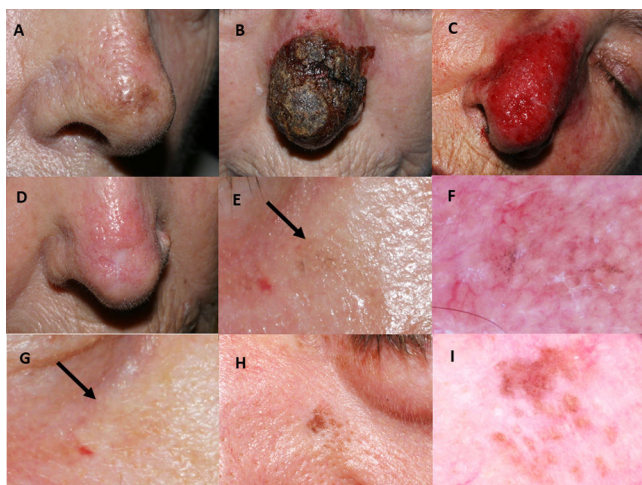
**Tabla 1** Serie de casos de imiquimod en lentigo maligno: modalidades de tratamiento y características de los pacientes

	Sexo <sup>†</sup>	Edad (años)	Sitio del tumor	Componente infiltrativo asociado	Otros tratamientos	Régimen de imiquimod	Seguimiento post-tratamiento (meses)	Evolución y manejo de recidivas
	<i>Monoterapia con imiquimod 5%</i>							
1	M	63	Nariz	No	No	Diario 8 semanas	147	—
2	M	76	Mejilla derecha	No	tazaroteno 0,05% gel	Diario 7 semanas	56	Hiperpigmentación postinflamatoria autolimitada
3	M	84	Mejilla izquierda	No	tazaroteno 0,05% gel	Diario 6 semanas	55	—
4	M	68	Espalda	No	No	Diario 8 semanas	131	—
5	V	53	Nariz	No	No	Diario 8 semanas	68 54 seguimiento re-tratamiento	Recidiva a los 18 meses; tratada con margen de resección ajustado + 7 semanas de imiquimod 5%
6	M	77	Nariz	No	No	Diario 5 semanas	85	—
7	V	76	Región paranasal izquierda	No	No	Diario 6 semanas	37 36 seguimiento re-tratamiento	Recidiva a los 2 meses; tratada con margen de resección ajustado + 7 semanas de imiquimod 5%
8	M	72	Nariz	No	tazaroteno 0,05% gel	Diario 11 semanas	37	Hiperpigmentación postinflamatoria auto-limitada

Tabla 1 (continuación)

	Sexo <sup>†</sup>	Edad (años)	Sitio del tumor	Componente infiltrativo asociado	Otros tratamientos	Régimen de imiquimod	Seguimiento post-tratamiento (meses)	Evolución y manejo de recidivas
	<i>Imiquimod 5%+ margen de resección estrecho</i>							
9	M	81	Mejilla derecha	Sí 0,47 mm	No	Diario 7 semanas	58	Hiperpigmentación postinflamatoria autolimitada
10	M	67	Mejilla izquierda	No	No	Diario 6 semanas	44	Hiperpigmentación postinflamatoria autolimitada
11	V	67	Nariz	No	No	Diario 8 semanas	59	—
12	M	48	Sien derecha	No	No	Diario 6 semanas	80	—
13	FM	66	Sien izquierda	No	tazaroteno 0,05% gel	Diario 8 semanas	36	—
14	M	75	Labio superior	Sí 0,2 mm	No	Diario 5 semanas	38	—

<sup>†</sup> sex: M: mujer, V: varón.



**Figura 1** Tratamiento con imiquimod de lentigo maligno localizado en la punta de la nariz de una paciente de 77 años de edad (paciente 1, [tabla 1](#)): **A**) Pretratamiento; **B**) Reacción inflamatoria intensa durante el tratamiento, con costra hemorrágica negra espesa; **C**) Eritema intenso y edema tras eliminar las costras; **D**) Resolución tras la finalización del tratamiento. Aparece una cicatriz residual debido a la biopsia cutánea previa. Mujer de 76 años de edad, quien recibió tratamiento con imiquimod 5% en régimen de monoterapia para lesión de lentigo maligno en mejilla derecha con hiperpigmentación postinflamatoria autolimitada (paciente 2, [tabla 1](#)): **E**) Ligera pigmentación gris, flecha negra; **F**) En esta fotografía dermatoscópica aparecen estructuras anulares-granulares grisáceas alrededor de los folículos (salpicado); **G**) Desaparición espontánea de la pigmentación tras diversas semanas, flecha negra. Varón de 76 años de edad con recidiva de lentigo maligno transcurridos dos meses de la finalización del tratamiento con imiquimod 5% en régimen de monoterapia (paciente 7, [tabla 1](#)): **H**) Pigmentación moteada marrón de distribución irregular en la región paranasal izquierda; **I**) Fotografía dermatoscópica que muestra pigmentación marrón perifolicular asimétrica.

## Discusión

Actualmente imiquimod no ha sido aprobado para el tratamiento de LM, aunque ha sido descrito como tratamiento fuera de indicación para lesiones incompletamente extirpadas<sup>2,3</sup>. Imiquimod no es una monoterapia recomendada en los casos de LMM debido al riesgo de metástasis<sup>3</sup>, pero es una opción tras la extirpación del componente infiltrativo. En nuestros pacientes, imiquimod mostró alta eficacia en las diversas modalidades de tratamiento, siendo escasas las recidivas observadas (2/14 pacientes).

Nuestros resultados son consistentes con los datos reportados sobre la eficacia de imiquimod para LM. Dos revisiones sistemáticas sobre imiquimod como monoterapia, describieron una tasa de respuesta clínica del 78%<sup>8,10</sup>. Una revisión sistemática de tratamientos no quirúrgicos para LM reportó tasas de recidiva del 11,5% para radioterapia, el 24,5% para imiquimod, y el 34,4% para la terapia de láser<sup>4</sup>. Un estudio con imiquimod en solitario o como tratamiento adyuvante reportó una tasa de respuesta clínica del 72,7 y el 94,4%, respectivamente<sup>3</sup>.

Creemos que imiquimod podría ser útil en pacientes con LM que rechazan una cirugía completa, debido a la no aceptación de sus resultados cosméticos, o aquellos pacientes con comorbilidades. Nosotros proponemos la resección de la lesión dermatoscópicamente visible sin márgenes. Si dicha zona fuera demasiado grande, extirpamos la zona más oscura únicamente. Por último, prescribimos imiquimod 5%. De otro modo, en los pacientes que rechazan cualquier cirugía, utilizamos imiquimod como monoterapia. El régimen del tratamiento con imiquimod varía de dos a 84 semanas, según los estudios reportados en la literatura<sup>5,8,10</sup>. Nuestro objetivo inicial fue lograr una reacción inflamatoria intensa, realizando seguidamente tratamiento continuo durante diversas semanas, con una duración total de seis a ocho semanas. Se añadió tazaroteno tópico al 0,05% cuando la reacción inflamatoria inicial fue insuficiente. El seguimiento quincenal con eliminación de las costras durante el tratamiento mejoró la absorción de imiquimod, tranquilizó al paciente y mejoró el cumplimiento del tratamiento.

El seguimiento dermatoscópico estrecho es esencial para detectar tempranamente las recidivas. Una pigmentación pardusca sugiere recidiva cuando aparece durante los primeros dos años de tratamiento, aunque a mayor plazo podría ser indicativa de nuevos lentigos solares en la zona. En nuestros pacientes, otro hallazgo dermatoscópico orientativo de recidiva fue la distribución perifolicular de la pigmentación. Un color de fondo azul-grisáceo es indicativo de hiperpigmentación postinflamatoria transitoria, que se produce transcurridas unas pocas semanas de tratamiento, y guarda relación histológica con melanofagia.

La microscopía confocal de reflectancia (MCR) es una buena alternativa a los estudios histológicos para monitorizar la lesión. Nosotros creemos que el seguimiento estrecho con fotografía clínica y dermatoscópica digital puede constituir un sustituto válido de la MCR, cuando no se dispone de esta.

El manejo de la recidiva de LM con imiquimod es controvertido. Nuestra serie incluyó dos casos de recidiva local re-tratados conservadoramente con margen estrecho de resección e imiquimod, con buenos resultados.

Las limitaciones principales del estudio incluyen la ausencia de grupo control, el pequeño número de pacientes, y la heterogeneidad de las modalidades de tratamiento. Ello restringe la generalización de nuestros resultados, aunque la práctica clínica real es así. Los puntos fuertes de nuestro estudio residen en el hecho de que el seguimiento de los pacientes fue realizado durante un periodo extenso (de tres a 12 años) por el mismo dermatólogo, y la existencia de controles fotográficos cada seis meses para monitorización. Ello permitió la rápida detección de las recidivas y la documentación de los cambios post-inflamatorios tempranos y transitorios. Nuestros datos también contribuyen a la evidencia científica sobre las diferentes modalidades, en ausencia de ensayos clínicos aleatorizados prospectivos. De igual modo, permite que los clínicos consideren diversas opciones, cuando no pueden practicarse resecciones adecuadas.

## Conflicto de intereses

Los autores declaran no tener ningún conflicto de intereses.

## Bibliografía

1. Donigan JM, Hyde MA, Goldgar DE, Hadley ML, Bowling M, Bowen GM. Rate of recurrence of lentigo maligna treated with off-label neoadjuvant topical imiquimod, 5%, cream prior to conservatively staged excision. *JAMA Dermatol.* 2018;15:885–9.
2. Tio DCKS, van Montfrans C, Ruijter CGH, Hoekzema R, Bekkenk MW. Effectiveness of 5% Topical Imiquimod for Lentigo Maligna Treatment. *Acta Derm Venereol.* 2019;99:884–8.
3. Swetter SM, Chen FW, Kim DD, Egbert BM. Imiquimod 5% cream as primary or adjuvant therapy for melanoma in situ, lentigo maligna type. *J Am Acad Dermatol.* 2015;72:1047–53.
4. Read T, Noonan C, David M, Wagels M, Foote M, Schaidler H, et al. A systematic review of non-surgical treatments for lentigo maligna. *J Eur Acad Dermatol Venereol.* 2016;30:748–53.
5. Kirtschig G, Van Meurs T, Van Doorn R. Twelve-week treatment of lentigo maligna with imiquimod results in a high and sustained clearance rate. *Acta Derm Venereol.* 2015;95:83–5.
6. Kumar B, Narang T. Local and systemic adverse effects to topical imiquimod due to systemic immune stimulation. *Sex Transm Infect.* 2011;87:432.
7. Cotter MA, McKenna JK, Bowen GM. Treatment of lentigo maligna with imiquimod before staged excision. *Dermatol Surg.* 2008;34:147–51.
8. Mora AN, Karia PS, Nguyen BM. A quantitative systematic review of the efficacy of imiquimod monotherapy for lentigo maligna and an analysis of factors that affect tumor clearance. *J Am Acad Dermatol.* 2015;73:205–12.
9. Swetter SM, Tsao H, Bichakjian CK, Curiel-Lewandrowski C, Elder DE, Gershenwald JE, et al. Guidelines of care for the management of primary cutaneous melanoma. *J Am Acad Dermatol.* 2019;80:208–50.
10. Tio D, Van der Woude J, Prinsen CAC, Jansma EP, Hoekzema R, van Montfrans C. A systematic review on the role of imiquimod in lentigo maligna and lentigo maligna melanoma: need for standardization of treatment schedule and outcome measures. *J Eur Acad Dermatol Venereol.* 2017;31:616–24.