



ACADEMIA ESPAÑOLA  
DE DERMATOLOGÍA  
Y VENEREOLÓGIA

# ACTAS Dermo-Sifiliográficas

Full English text available at  
[www.actasdermo.org](http://www.actasdermo.org)



## CARTA CIENTÍFICO-CLÍNICA

### Uso de la terapia de presión negativa para fijar injertos cutáneos en úlceras secundarias a hematoma profundo disecante o a fascitis necrosante



### Negative Pressure for Securing Skin Grafts for Treating Ulcers due to Deep Dissecting Hematomas or Necrotizing Fasciitis

Señor Director:

Los hematomas profundos disecantes y la fascitis necrosante requieren un desbridamiento temprano que suele provocar grandes defectos cutáneos<sup>1,2</sup>. El cierre por segunda intención de estas úlceras suele conllevar curas dolorosas y mucho tiempo hasta su completa resolución. La terapia de presión negativa (TPN) ha sido usada clásicamente para favorecer la creación de tejido de granulación y mejorar el lecho de la úlcera, pero también es útil para fijar un injerto cutáneo<sup>3</sup>. El uso de presión negativa en el injerto puede aumentar la adhesión, a la vez que aspira los exudados y reduce la maceración<sup>4</sup>. Presentamos 4 casos de pacientes tratados con esta técnica con úlceras en miembros inferiores tras el desbridamiento de un hematoma profundo disecante o una fascitis necrosante.

Las características de los pacientes, sus úlceras y el tipo de injerto se muestran en la [tabla 1](#). Todos los pacientes presentaban las úlceras en los miembros inferiores y estas eran de tamaño variable (de 65 a 210 cm<sup>2</sup>) ([fig. 1 A, B](#)). El tipo de injerto se decidió según el tamaño de la úlcera y la experiencia del dermatólogo; se usó un injerto laminar en 3 de los 4 casos. Se colocó un apósito no adhesivo (Atrauman®) y toda la zona se selló con un sistema de TPN (VAC®) ([fig. 2](#)). El sistema de presión negativa se programó a una presión continua de  $-75$  mmHg. Durante 5 días todos los pacientes permanecieron hospitalizados, sin necesitar ningún tipo de cura adicional. En el quinto día del posoperatorio se retiró el sistema de TPN y los pacientes pasaron a un régimen de curas ambulatorias a días alternos usando apósitos convencionales y compresión, según el aspecto del injerto. En todos los pacientes el injerto prendió al quinto día ([tabla 1, fig. 1 C, D](#)) y la úlcera estaba totalmente resuelta en el día 30 del posoperatorio ([fig. 1 E, F](#)). Presentaron complicaciones 3 de

los 4 pacientes, en 2 de ellos fueron menores, tal y como se resume en la [tabla 1](#). El paciente 2 presentó infección de la zona donante por *Pseudomonas aeruginosa*, que se trató con apósitos de plata y ciprofloxacino oral, sin repercutir en el resultado final de la intervención.

El desbridamiento quirúrgico del hematoma profundo disecante y la fascitis necrosante provocan grandes defectos cutáneos, generalmente de espesor total. La reparación del tejido perdido se inicia mediante el tejido de granulación para que, después, se desencadene el recubrimiento epitelial<sup>5</sup>. La TPN puede ser usada para estimular la formación del tejido de granulación<sup>6</sup>, mientras que los injertos cutáneos son una técnica que sustituye al recubrimiento epitelial y acelera el proceso de cicatrización<sup>7</sup>. Es, por tanto, esencial saber cómo maximizar la viabilidad del injerto a la vez que se minimizan las complicaciones de la cirugía. La presión y el tiempo que se mantiene la TPN sobre el injerto son las principales variables en esta técnica. Existen datos que indican que una presión continua negativa de  $-75$  mmHg en los injertos cutáneos provoca menos inflamación y aumenta la producción de fibrinógeno respecto a presiones mayores o a no aplicar ninguna presión<sup>8</sup>. Sin embargo, no hay datos que demuestren el tiempo óptimo que debe mantenerse sobre el injerto; lo más frecuente es retirarlo entre los días 4 y 7 tras la intervención<sup>7</sup>.

El incremento en el coste con respecto a un injerto convencional sin presión negativa es de unos 400 dólares (338,72 euros)<sup>9</sup>, por lo que su eficiencia depende del ahorro de otros costes, como el tiempo de ingreso y la necesidad de repetir la intervención quirúrgica. Un metaanálisis reciente mostró que la TPN aumenta la posibilidad de que el injerto sea viable y reduce la ratio de reintervención<sup>10</sup>. Sin embargo, es importante destacar la heterogeneidad de los estudios incluidos, especialmente en cuanto a la etiología de las úlceras, para interpretar estos resultados con cautela.

Las principales limitaciones de nuestro estudio son, en primer lugar, el bajo número de pacientes incluidos, y, en segundo lugar, la ausencia de un grupo control.

En resumen, presentamos 4 casos en los que se fijó un injerto cutáneo con TPN en pacientes con úlceras secundarias a hematoma profundo disecante o a fascitis necrosante. Este es un procedimiento sencillo, basado en técnicas ampliamente conocidas por los dermatólogos, que puede ser una alternativa a la técnica tradicional. Sin embargo, se

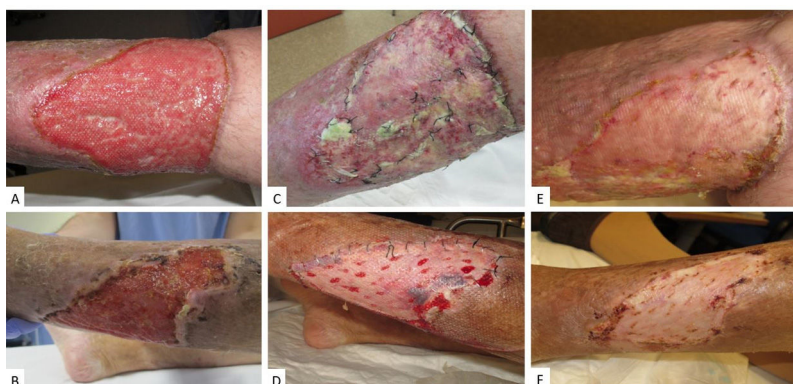<https://doi.org/10.1016/j.ad.2020.11.030>

0001-7310/© 2021 AEDV. Publicado por Elsevier España, S.L.U. Este es un artículo Open Access bajo la licencia CC BY-NC-ND (<http://creativecommons.org/licenses/by-nc-nd/4.0/>).

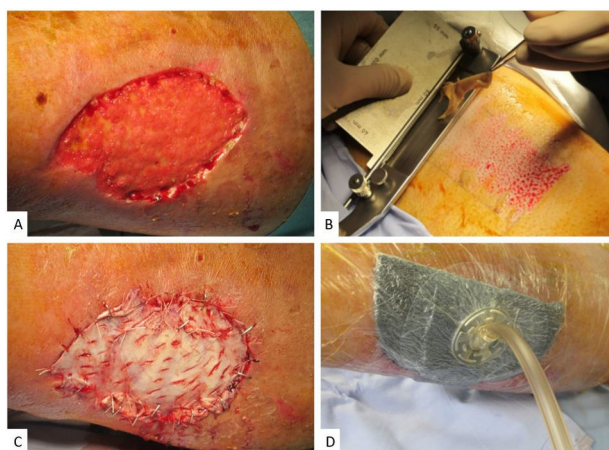
**Tabla 1** Características de los pacientes, tipo de úlcera y complicaciones

Paciente	Sexo	Edad	Causa del defecto	ACO	Otros	Tamaño/área	TPN previa	Tipo de injerto	Injerto viable	Complicaciones
1	M	91	Hematoma profundo disecante	Sí	HTA DL	12 × 10 cm/120 cm <sup>2</sup>	Sí	Laminar	Sí	Maceración de los bordes
2	H	79	Fascitis necrosante	Sí	HTA IVC	15 × 14 cm/210 cm <sup>2</sup>	Sí	Laminar	Sí	Infección de la zona donante por <i>P. aeruginosa</i>
3	M	85	Hematoma profundo disecante	Sí	HTA DM ERC EAP	13 × 5 cm/65 cm <sup>2</sup>	No	Piel total	Sí	Hematoma de la zona donante
4	H	57	Fascitis necrosante	No	HTA IVC	12,5 × 7 cm/87,5 cm <sup>2</sup>	Sí	Laminar	Sí	Ninguna

ACO: anticoagulantes orales; DL: dislipidemia; DM: diabetes *mellitus*; EAP: enfermedad arterial periférica; ERC: enfermedad renal crónica; H: hombre; HTA: hipertensión arterial; IVC: insuficiencia venosa crónica; M: mujer.



**Figura 1** A) Defecto inicial en el paciente 2, tras mejorar el lecho con terapia de presión negativa previa a la cirugía. B) Defecto inicial en el paciente 3. C y D) Aspecto en el día 5 tras la intervención. E y F) Aspecto en el día 30 tras la intervención.



**Figura 2** A) Defecto inicial tras refrescar los bordes. B) Extracción del injerto laminar con un dermatomo. C) Colocación del injerto en el lecho, se realizan cortes para asegurar la aspiración de exudados. D) Sistema de presión negativa sobre el injerto, asegurando el contacto con el lecho.

necesitan más estudios para asegurar su eficacia y eficiencia en este tipo de úlceras.

## Bibliografía

- Leiblein M, Marzi I, Sander AL, Barker JH, Ebert F, Frank J. Necrotizing fasciitis: Treatment concepts and clinical results. *Eur J Trauma Emerg Surg.* 2018;44:279–90, <http://dx.doi.org/10.1007/s00068-017-0792-8>.
- Kaya G, Jacobs F, Prins C, Viero D, Kaya A, Saurat J-H. Deep dissecting hematoma: An emerging severe complication of dermatoporosis. *Arch Dermatol.* 2008;144:1303–8, <http://dx.doi.org/10.1001/archderm.144.10.1303>.
- Powers JG, Higham C, Broussard K, Phillips TJ. Wound healing and treating wounds: Chronic wound care and management. *J Am Acad Dermatol.* 2016;74:607–25, <http://dx.doi.org/10.1016/j.jaad.2015.08.070>, quiz 625–626.
- Llanos S, Danilla S, Barraza C, Armijo E, Piñeros JL, Quintas M, et al. Effectiveness of negative pressure closure in the integration of split thickness skin grafts: A randomized, double-masked, controlled trial. *Ann Surg.* 2006;244:700–5, <http://dx.doi.org/10.1097/01.sla.0000217745.56657.e5>.
- Sorg H, Tilkorn DJ, Hager S, Hauser J, Mirastschijski U. Skin wound healing: An update on the current

- knowledge and concepts. *ESR*. 2017;58(1-2):81-94, <http://dx.doi.org/10.1159/000454919>.
6. Webster J, Liu Z, Norman G, Dumville JC, Chiverton L, Scuffham P, et al. Negative pressure wound therapy for surgical wounds healing by primary closure. *Cochrane Database Syst Rev*. 2019;3:CD009261, <http://dx.doi.org/10.1002/14651858.CD009261.pub4>.
7. Serra R, Rizzuto A, Rossi A, Perri P, Barbetta A, Abdalla K, et al. Skin grafting for the treatment of chronic leg ulcers - a systematic review in evidence-based medicine. *Int Wound J*. 2017;14:149-57, <http://dx.doi.org/10.1111/iwj.12575>.
8. Rapp SJ, Dershem V, Zhang X, Schutte SC, Chariker ME. Varying negative pressure wound therapy acute effects on human split-thickness autografts. *J Burn Care Res*. 2020;41:104-12, <http://dx.doi.org/10.1093/jbcr/irz122>.
9. Ho MW, Rogers SN, Brown JS, Bekiroglu F, Shaw RJ. Prospective evaluation of a negative pressure dressing system in the management of the fibula free flap donor site: A comparative analysis. *JAMA Otolaryngol Head Neck Surg*. 2013;139:1048-53, <http://dx.doi.org/10.1001/jamaoto.2013.4544>.
10. Yin Y, Zhang R, Li S, Guo J, Hou Z, Zhang Y. Negative-pressure therapy versus conventional therapy on split-thickness skin graft: A systematic review and meta-analysis. *Int J Surg*. 2018;50:43-8, <http://dx.doi.org/10.1016/j.ijssu.2017.12.020>.

J. Martín-Alcalde\*, C. Sarró-Fuente, R. Miñano-Medrano y J.L. López-Estebanz

*Servicio de Dermatología, Hospital Universitario Fundación Alcorcón, Alcorcón (Madrid), España*

\* Autor para correspondencia.

Correos electrónicos: [javimartinalcalde@gmail.com](mailto:javimartinalcalde@gmail.com), [jmartina@fhacorcon.es](mailto:jmartina@fhacorcon.es) (J. Martín-Alcalde).