




ACADEMIA ESPAÑOLA
DE DERMATOLOGÍA
Y VENEREOLOGÍA

ACTAS Dermo-Sifiliográficas

Full English text available at
www.actasdermo.org



CARTA CIENTÍFICO-CLÍNICA

Incontinencia pigmenti: ¿es una entidad más grave en los varones? Reporte de 2 casos

Is Incontinentia Pigmenti More Serious in Males? A Report of 2 Cases

Sr. Director:

La incontinencia pigmenti (IP) es una genodermatosis infrecuente (0,7 por cada 100.000 nacimientos)¹⁻³.

Se caracteriza por presentar una afectación multisistémica con un fenotipo muy variable. Las manifestaciones clínicas más frecuentes son dermatológicas, neurológicas, oftálmicas y dentales.

Las alteraciones cutáneas, marcadoras de esta entidad, aparecen de forma temprana, siguiendo en todos sus estadios el patrón característico de las líneas de Blaschko^{1,4}.

Se definen 4 fases de aparición secuencial: vesicular (vesículas al nacimiento o poco después), verrugosa, fase de hiperpigmentación y fase de hipopigmentación.

El compromiso extracutáneo (alteraciones neurológicas y oftalmológicas) define el pronóstico funcional, y es la causa de secuelas irreversibles que determinan la gravedad de la enfermedad¹⁻⁷.

La IP es una enfermedad de herencia dominante ligada al cromosoma X, causada por una mutación en el gen *NEMO*. Entre el 65 y el 75% se deben a mutaciones esporádicas.

Relacionado con esta forma de herencia, la enfermedad es letal en la mayoría de los fetos varones. Existen pocos casos descritos de varones supervivientes^{1,5}. El Consorcio Internacional de IP propone 3 mecanismos para explicar la supervivencia de los recién nacidos de sexo masculino afectados: 1) concomitancia con un cariotipo 47,XXY: síndrome de Klinefelter, 2) mosaicismo somático: 46,XY/47,XXY demostrado solamente mediante la realización de FISH y 3) mutaciones hipomórficas que producen una forma leve. La forma más frecuente es el mosaicismo somático^{1,5}.

Se describen a continuación 2 casos clínicos de neonatos varones con un diagnóstico de IP con el objetivo de revisar los criterios diagnósticos, la etiopatogenia, las

manifestaciones clínicas y las posibles complicaciones de esta rara entidad.

El primer caso es un neonato varón de 4 días de vida, producto de cuarta gestación (3 hermanos sanos), hijo de una madre sana de 37 años, con un embarazo fue bien controlado, sin complicaciones. Nació por parto vaginal a término (37 semanas). Desde el nacimiento presentó una dermatosis caracterizada por lesiones vesículo-ampollosas de contenido amarillento en la cara interna del miembro inferior izquierdo, siguiendo el trayecto de las líneas de Blaschko.

Las lesiones evolucionaron a lesiones verrugosas e hiperpigmentación posterior (figs. 1A y B)

El estudio histopatológico mostró unos hallazgos compatibles con una fase precoz de una IP (fig. 2).

El cariotipo fue normal 46,XY, y tanto el fondo de ojo como la ecografía transfontanelar no presentaron alteraciones. Se otorgó el alta a los 15 días de vida con una buena evolución.

El segundo caso clínico es un neonato varón de 9 días de vida. Producto de segunda gestación, madre sana de 36 años. El embarazo fue bien controlado, sin complicaciones. Nació por parto vaginal a término. Desde el nacimiento presentó unas lesiones vesículo-ampollosas de contenido claro localizadas en el miembro inferior derecho con una distribución lineal en la región dorso poplítea. Se le otorgó al alta a las 48 h de vida sin exámenes paraclínicos.

A los 9 días de vida el pediatra constata las lesiones (en ese momento verrucosas) y realiza el diagnóstico presuntivo de IP (fig. 3A), el resto del examen físico era normal.

Las lesiones disminuyeron en su extensión limitándose al área poplítea en etapa de hiperpigmentación (fig. 3 B).

El estudio histopatológico informó: IP en fase vesicular (fig. 3C).

El cariotipo fue normal 46,XY, la ecografía transfontanelar y el fondo de ojo no mostraron alteraciones. Presentó una buena evolución clínica sin complicaciones y una remisión espontánea de su dermatosis.

La IP es una genodermatosis ligada al X que presenta una baja incidencia^{1,3,4,6-9}, siendo un diagnóstico inusual en neonatos varones, debido a su patrón de transmisión genética que provoca la muerte intrauterina de los afectados.

Existen pocos casos publicados de varones supervivientes en el mundo^{5,6,9}.

El diagnóstico presuntivo de esta enfermedad es clínico, determinado por la aparición precoz de lesiones de piel.

<https://doi.org/10.1016/j.ad.2021.07.010>

0001-7310/© 2021 AEDV. Publicado por Elsevier España, S.L.U. Este es un artículo Open Access bajo la licencia CC BY-NC-ND (<http://creativecommons.org/licenses/by-nc-nd/4.0/>).

Cómo citar este artículo: V. Vezaro, M. de María, L. Lucas et al., Incontinencia pigmenti: ¿es una entidad más grave en los varones? Reporte de 2 casos, ACTAS Dermo-Sifiliográficas, <https://doi.org/10.1016/j.ad.2021.07.010>

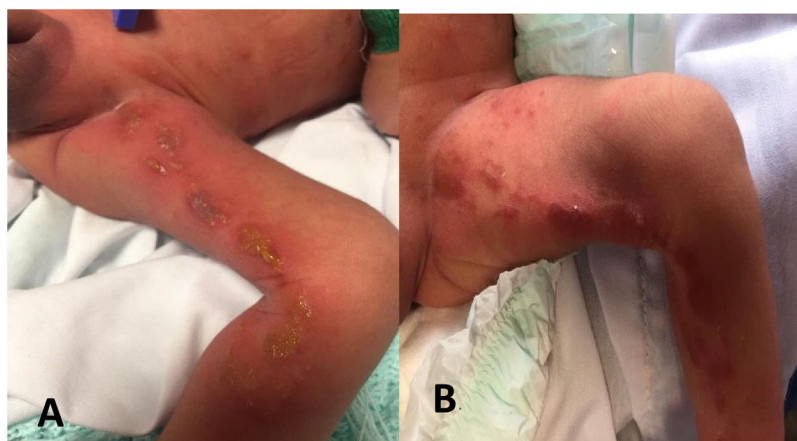


Figura 1 A) Lesiones vesículo-ampollosas de 2-3 mm de diámetro en la cara interna del miembro inferior izquierdo siguiendo el trayecto de las líneas de Blaschko. B) Lesiones verrucosas y costrosas no exudativas con hiperpigmentación.

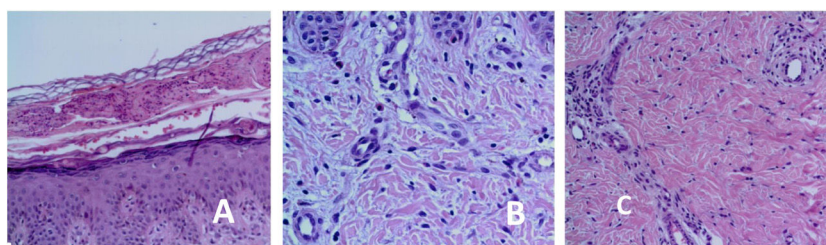


Figura 2 A) Acantosis epidérmica. Vesícula subcorneal con contenido de eosinófilos. B) Acantosis epidérmica. Dermis con eosinófilos. C) Infiltrado inflamatorio dérmico perivascular con eosinófilos.

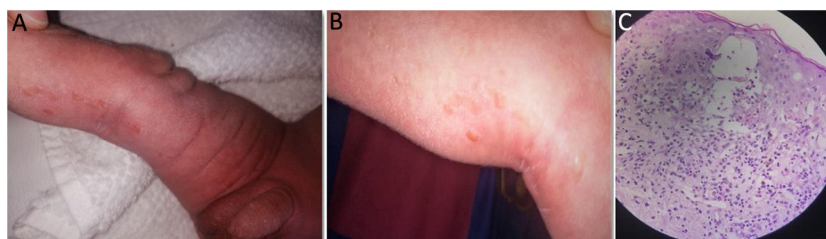


Figura 3 A y B) Lesiones verrucosas (estadio 2) siguiendo las líneas de Blaschko. C) Epidermis: espongirosis con formación de vesículas espongióticas intradérmicas y exocitosis de numerosos eosinófilos. Células disqueratóticas con citoplasma hialino. Dermis con edema e infiltrado inflamatorio superficial mononuclear con eosinófilos y melanófagos.

En los 2 casos descritos, desde el nacimiento se observaron lesiones vesículo-ampollosas de disposición lineal, siguiendo las líneas de Blaschko (estadio 1), evolucionando a lesiones verrucosas y luego hiperpigmentadas.

Las lesiones típicas de piel se consideran criterios mayores para el diagnóstico de IP¹⁻³.

Según Rosser² para confirmar el diagnóstico sin antecedentes de IP en un familiar femenino de primer grado y sin disponibilidad de realizar el estudio molecular (detección de la mutación *NEMO*) se requieren 2 o más criterios mayores o un criterio mayor y uno menor (tabla 1).

Los 2 pacientes presentaban las lesiones de piel características (criterio mayor) y los hallazgos histopatológicos típicos (criterio menor).

A pesar de que la IP es considerada letal en varones, existen en la literatura un pequeño número de casos

supervivientes. Los mecanismos propuestos incluyen el cariotipo 47,XXY: correspondiente al síndrome de Klinefelter y el mosaicismo somático^{5,6,8}. En los 2 casos reportados el cariotipo es normal. El mosaicismo somático por frecuencia podría explicar la supervivencia de estos pacientes.

Dentro de los diagnósticos diferenciales más importantes se plantean otras dermatosis que se presentan con lesiones vesículo-ampollosas. Por frecuencia y gravedad se debe descartar la etiología infecciosa.

En el caso 2 el diagnóstico no se realizó al nacimiento frente a las lesiones características. La baja incidencia de IP la hace poco sospechada y es probable que esté subdiagnosticada en pacientes con una afectación leve o que se diagnostique erróneamente como otra dermatosis.

Existen casos clínicos que indican que el mosaicismo es frecuente en varones en los que la IP se presenta con

Tabla 1 Criterios diagnósticos de incontinencia pigmenti

Criterios mayores	Criterios menores
Erupción neonatal típica de vesículas y eritema (etapa 1)	Anomalías dentales
Pápulas o placas verrugosas a lo largo de las líneas de Blaschko (estadio 2)	Anomalías del sistema nervioso central
La hiperpigmentación típica a lo largo de las líneas de Blaschko (etapa 3)	Anomalías oculares
Lesiones lineales, atróficas y sin pelo en las extremidades (etapa 4) o alopecia en anillo cicatricial del vértice	Anomalías de la glándula mamaria y/o pezón
	Anomalías en el paladar
	Anomalías del cabello
	Anomalías de las uñas
	Abortos múltiples
	Histología cutánea característica

IP: incontinencia pigmenti.

La eosinofilia o la inactivación selectiva del cromosoma X apoyan el diagnóstico en todos los casos.

alteraciones cutáneas que tienden a desaparecer y sin afectación multisistémica, como en el caso de nuestros pacientes^{5,6,8}.

Las alteraciones del sistema nervioso y oftálmicas asociadas son las principales determinantes de la morbimortalidad^{1,2,5,8}. Estas alteraciones pueden presentarse en la evolución por lo que se destaca la importancia el seguimiento multidisciplinario y el asesoramiento genético a la familia.

Se cuenta con la aprobación del comité de Ética del Centro Hospitalario Pereira Rossell y la autorización de los padres.

Conflicto de intereses

Los autores no presentan ningún conflicto de intereses.

Bibliografía

1. Bodemer C, Diociaiuti A, Hadj-Rabia S, Hadj-Rabia S, Robert MP, Desguerre I, et al. Multidisciplinary consensus recommendations from a European network for the diagnosis and practical management of patients with incontinentia pigmenti. *JEADV*. 2020;34:1415-24.
2. Rosser T. Neurocutaneous disorders. *Continuum (Minneapolis Minn)*. 2018;24:96-129, <http://dx.doi.org/10.1212/CON.0000000000000562>.
3. Minic S, Trpinac D, Obradovic M. Incontinentia pigmenti diagnostic criteria update. *Clin Genet*. 2014;85:536-42, <http://dx.doi.org/10.1111/cge.12223>.

4. Landy SJ, Donnai D. Incontinentia Pigmenti (Bloch-Sulzberger syndrome). *J Med Genet*. 1993;30:53-9, <http://dx.doi.org/10.1136/jmg.30.1.53>.
5. Matsuzaki Y, Rokunohe A, Minakawa S, Nomura K, Nakano H, Ito E, et al. Incontinentia pigmenti in a male (XY) infant with long-term follow up over 8 years. *J Dermatol*. 2017;2:1-4.
6. Fernández MF, Samela PC, Buján MM, Merediz, F J., Pierini A. Recién nacido con lesiones vesicoampollares lineales. *Arch Argent Pediatr*. 2010;108:e5-8.
7. Cammarata-Scalisi F, Fusco F, Ursini MV. Incontinentia Pigmenti. *Actas Dermosifiliogr*. 2019;110:273-8, <http://dx.doi.org/10.1016/j.ad.2018.10.004>.
8. García-Rodríguez YC, Maspons GC. Incontinentia pigmenti en un recién nacido. Presentación de un caso. *Medisur*. 2015;13:555-9.
9. Matelzonas T, Ruvertoni M, Reyno S, Pinchak MC. Incontinentia Pigmenti. Presentación neonatal. A propósito de un caso Clínico. *Arch Pediatr Urug*. 2010;81:23-9.

V. Vezaro^a, M. de María^{a,*}, L. Lucas^a y A. Acosta^b

^a *Departamento de Neonatología, Centro Hospitalario Pereira Rossell, Universidad de la República, Montevideo, Uruguay*

^b *Cátedra de Dermatología, Centro Hospitalario Pereira Rossell, Universidad de la República, Montevideo, Uruguay*

* Autor para correspondencia.

Correo electrónico: manudemaria12@gmail.com (M. de María).