



CARTA CIENTÍFICO-CLÍNICA

Empleo de pinza de chalazión en el tratamiento quirúrgico de la mucosa oral

Use of Chalazion Clamps in Oral Mucosa Surgery

Sr Director:

En la práctica clínica dermatológica es habitual que no dispongamos de asistencia para realizar biopsias u otras técnicas quirúrgicas en zonas con mayor tendencia al sangrado, como es la mucosa oral. Con el fin de minimizar el sangrado y facilitar de este modo la visualización en el campo quirúrgico presentamos una técnica para procedimientos quirúrgicos en la mucosa oral, descrita por García et al.¹ en el año 1970, consistente en el uso de pinzas de chalazión. Estas pinzas se utilizan habitualmente en cirugía oftalmológica de chalazión, de ahí su nombre. No obstante, se ha descrito su uso también por parte de dermatólogos para otras técnicas², como la sujeción del lóbulo auricular.

Con el objetivo de demostrar la utilidad de esta técnica en diferentes regiones de la mucosa oral presentamos 3 casos del uso de la misma en la mucosa yugal (fig. 1), lengua (fig. 2) y cara interna del labio inferior (fig. 3).

Se utiliza para todos los procedimientos una pinza de chalazión estándar de 9 cm de longitud, con una fenestración elipsoide central de 1,1 × 1,7 cm; existen otros tamaños y formas de este instrumento, pudiendo escoger el más idóneo dependiendo de la localización o el tamaño de la lesión

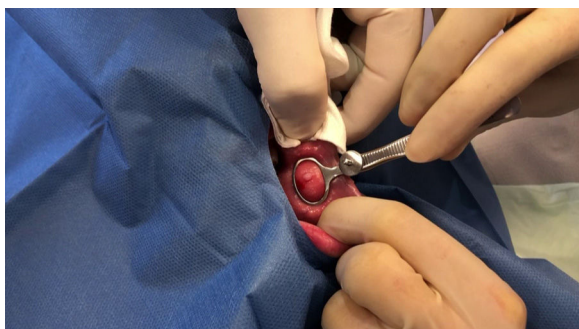


Figura 1 Exéresis de la lesión en la mucosa yugal.

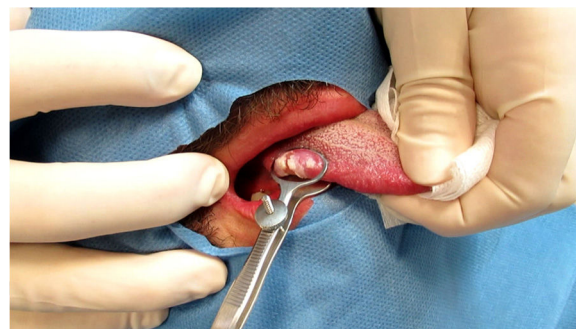

Figura 2 Biopsia de úlcera en la lengua.

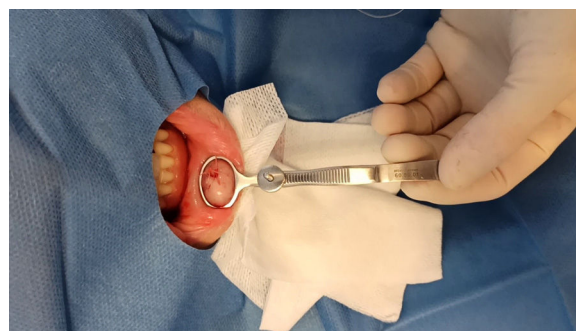

Figura 3 Biopsia de la mucosa labial en un paciente con sospecha de queilitis granulomatosa.

a tratar. Dispone de 2 palas, una de ellas actúa como base formada por una lámina metálica sólida y la otra es fenestrada, por lo que permite actuar con libertad de movimiento durante la extracción de la pieza y la sutura del defecto. Ambas están unidas por un mango metálico y su coaptación se puede ajustar, de manera que posibilita la correcta sujeción de la zona a tratar.

Previa a la colocación de la pinza se infiltra mepivacaína al 2% subcutánea. Posteriormente, se coloca la pinza de chalazión con la porción fenestrada hacia arriba y la zona que debemos biopsiar en el centro de la misma. El siguiente paso consiste en el ajuste de las palas de la pinza hasta que exista buena sujeción de la zona a tratar. En nuestra experiencia, es preferible la colocación de la pinza previa infiltración anestésica, pues de este modo la técnica resulta menos molesta. A continuación se realiza la biopsia tipo *punch* o la extirpación y se sutura el defecto residual con material

<https://doi.org/10.1016/j.ad.2021.01.016>

0001-7310/© 2021 AEDV. Publicado por Elsevier España, S.L.U. Este es un artículo Open Access bajo la licencia CC BY-NC-ND (<http://creativecommons.org/licenses/by-nc-nd/4.0/>).

Cómo citar este artículo: M.I. Úbeda Clemente, J. Cruañes Monferrer, A. Ramírez Andreo et al., Empleo de pinza de chalazión en el tratamiento quirúrgico de la mucosa oral, ACTAS Dermo-Sifiliográficas, <https://doi.org/10.1016/j.ad.2021.01.016>

reabsorbible. Finalmente, se retira la pinza de chalazión y se comprueba la correcta hemostasia.

El uso de esta pinza permite la exposición de la zona a biopsiar, de manera que consigue evertir de forma indolora superficies poco accesibles, como la mucosa yugal o traccionar de la raíz de la lengua. También disminuye el sangrado, por lo que proporciona mayor comodidad al paciente y permite una mejor visualización del campo quirúrgico por nuestra parte.

Cualquier entidad que requiera la realización de una biopsia o exéresis en la mucosa oral puede ser susceptible para el uso de esta técnica, tales como enfermedad de injerto contra huésped, síndrome de Sjögren, enfermedades ampollas, amiloidosis sistémica o lesiones primarias en la mucosa. En cuanto a las localizaciones específicas en la mucosa oral está indicada para mucosa yugal, lengua, borde libre del bermellón y cara interna de los labios. La zona gingival queda excluida por motivos mecánicos. No existe contraindicación formal para la técnica.

Las posibles complicaciones son las intrínsecas a la realización de una biopsia cutánea. El riesgo de necrosis secundario a compresión isquémica continuada sobre la mucosa oral es anecdótico, pues se trata de una técnica relativamente rápida.

En conclusión, presentamos una modificación de la técnica quirúrgica para lesiones localizadas en la mucosa oral mediante el uso de las pinzas de chalazión, ampliamente

disponibles, que facilita la eversión y disminuye el sangrado de dicha mucosa. Todo esto la convierte en una técnica idónea y práctica para incluir en la actividad diaria en la consulta de dermatología.

Conflicto de intereses

Los autores declaran no tener ningún conflicto de intereses.

Bibliografía

1. Garcia RL, Davis CM. Chalazion clamp for dermatological surgery. Arch Dermatol. 1970;102:693, <http://dx.doi.org/10.1001/archderm.102.6.693>. PMID: 5501912.
2. Jha AK, Ganguly S. Chalazion clamp in dermatology revisited. Indian J Dermatol Venereol Leprol. 2015;81:280-1, doi: 10.4103/0378-6323.154797. PMID: 25851765.

M.I. Úbeda Clemente*, J. Cruañes Monferrer,
A. Ramírez Andreo y C. Brufau Redondo

Servicio de Dermatología, Hospital General Universitario Reina Sofía, Córdoba, España

* Autor para correspondencia.

Correo electrónico: marisa.ubeda@gmail.com
(M.I. Úbeda Clemente).