



ACADEMIA ESPAÑOLA
DE DERMATOLOGÍA
Y VENEREOLÓGIA

ACTAS Dermo-Sifiliográficas

Full English text available at
www.actasdermo.org



DERMATOLOGÍA PRÁCTICA

La hidroxyclorequina como fármaco fundamental en dermatología y su papel controvertido en la COVID-19



D. Morgado-Carrasco^{a,*}, J. Ibaceta-Ayala^b y J. Piquero-Casals^c

^a Servicio de Dermatología, Hospital Clínic, Universitat de Barcelona, Barcelona, España

^b Integramédica. Redsalud, Santiago, Chile

^c Dermik. Clínica Dermatológica Multidisciplinar, Barcelona, España

Recibido el 18 de abril de 2021; aceptado el 15 de julio de 2021

Disponible en Internet el 2 de agosto de 2021

PALABRAS CLAVE

Hidroxyclorequina;
Dermatología;
Lupus eritematoso;
Liquen plano;
COVID-19;
Desabastecimiento

KEYWORDS

Hydroxychloroquine;
Dermatology;
Lupus erythematosus;
Lichen planus;
COVID-19;
Supply shortages

Resumen La hidroxyclorequina es un antimalárico con acción inmunomoduladora, antiinflamatoria, antibacteriana y antiviral. Posee un buen perfil de seguridad y puede ser utilizada en niños, en mujeres embarazadas o durante la lactancia, y no produce inmunosupresión. La retinopatía es uno de sus efectos adversos más temidos y requiere controles regulares. La hidroxyclorequina es un fármaco esencial en dermatología, utilizado ampliamente con buenas tasas de respuesta clínica tanto como un tratamiento de primera línea en el lupus eritematoso, como en múltiples dermatosis autoinmunes/inflamatorias como liquen plano, erupción polimorfa lumínica, porfiria cutánea tarda, granuloma anular y sarcoidosis, entre otras. Durante el año 2020 fue prescrita a gran escala como profilaxis y tratamiento de la infección producida por el coronavirus SARS-CoV-2 (COVID-19). El aumento de la utilización de hidroxyclorequina produjo serias dificultades para su obtención e incluso desabastecimiento. En metaanálisis recientes se ha concluido que la hidroxyclorequina no es efectiva para el tratamiento de esta patología y se desaconseja su prescripción.

© 2021 AEDV. Publicado por Elsevier España, S.L.U. Este es un artículo Open Access bajo la licencia CC BY-NC-ND (<http://creativecommons.org/licenses/by-nc-nd/4.0/>).

Hydroxychloroquine: An Essential Drug in Dermatology and Its Controversial Use in COVID-19

Abstract Hydroxychloroquine is an antimalarial drug with immunomodulatory, anti-inflammatory, antibacterial, and antiviral properties. It has a good safety profile, can be used in children and in pregnant and breastfeeding women, and does not suppress the immune system.

* Autor para correspondencia.

Correo electrónico: morgadodaniel8@gmail.com (D. Morgado-Carrasco).

Regular screening for retinopathy, one of the drug's most feared adverse effects, is necessary. Hydroxychloroquine is a widely used, essential drug in dermatology. Clinical response rates are good in lupus erythematosus, where it is a first-line therapy, as well in numerous autoimmune/inflammatory diseases, including lichen planus, polymorphic light eruption, porphyria cutanea tarda, granuloma annulare, and sarcoidosis. In 2020, it was widely prescribed both to prevent and to treat COVID-19 caused by SARS-CoV-2. Its increased use led to serious supply shortages and in some cases stocks were entirely depleted. Recent meta-analyses have concluded that hydroxychloroquine is ineffective against COVID-19 and have advised against its use.

© 2021 AEDV. Published by Elsevier España, S.L.U. This is an open access article under the CC BY-NC-ND license (<http://creativecommons.org/licenses/by-nc-nd/4.0/>).

Introducción

La hidroxiclороquina es un antimalárico derivado de la clo-roquina, de bajo coste y con un perfil bueno de seguridad¹. Presenta una acción inmunomoduladora, antiinflamatoria y fotoprotectora, aunque puede actuar como fotosensibilizante. En dermatología está indicada como tratamiento de primera línea en el lupus eritematoso y es ampliamente utilizada fuera de indicación en múltiples dermatosis autoinmunes/inflamatorias (fig. 1)¹⁻³. Posee propiedades antibacterianas, antifúngicas y antivirales, motivo por el cual fue prescrita fuera de ficha técnica para la profilaxis y el tratamiento de la infección producida por el coronavirus SARS-CoV-2 (COVID-19)^{4,5}. El aumento de la utilización de la hidroxiclороquina en este contexto produjo dificultades para la obtención del fármaco e incluso un desabastecimiento temporal. A continuación se revisa el uso de la hidroxiclороquina en dermatología, su mecanismo de acción y toxicidades, y la amenaza que la COVID-19 ha significado para el abastecimiento del fármaco.

Farmacocinética y mecanismo de acción de la hidroxiclороquina

La hidroxiclороquina presenta una biodisponibilidad oral alta, un 45% es eliminada por vía renal³ y es metabolizada por el citocromo P450, aunque sus niveles plasmáticos no se ven afectados por inductores o inhibidores de estas enzimas² (tabla 1).

Su mecanismo de acción es complejo. Su acción inmunomoduladora deriva de la inhibición de la presentación de antígenos a través del complejo mayor de histocompatibilidad, la estabilización de membranas lisosomales, una disminución de la citotoxicidad mediada por células y la inhibición de múltiples receptores *Toll-like* intracelulares³. Su efecto antiinflamatorio es secundario a la inhibición de la fosfolipasa A2 y C y de diversas citoquinas (interleucina 1, 2 y 6, factor de necrosis tumoral α e interferón α y γ)², y su efecto fotoprotector es secundario a sus propiedades antioxidantes y estabilizadoras del ADN, y a la reducción de los niveles de interleucinas tras la irradiación ultravioleta

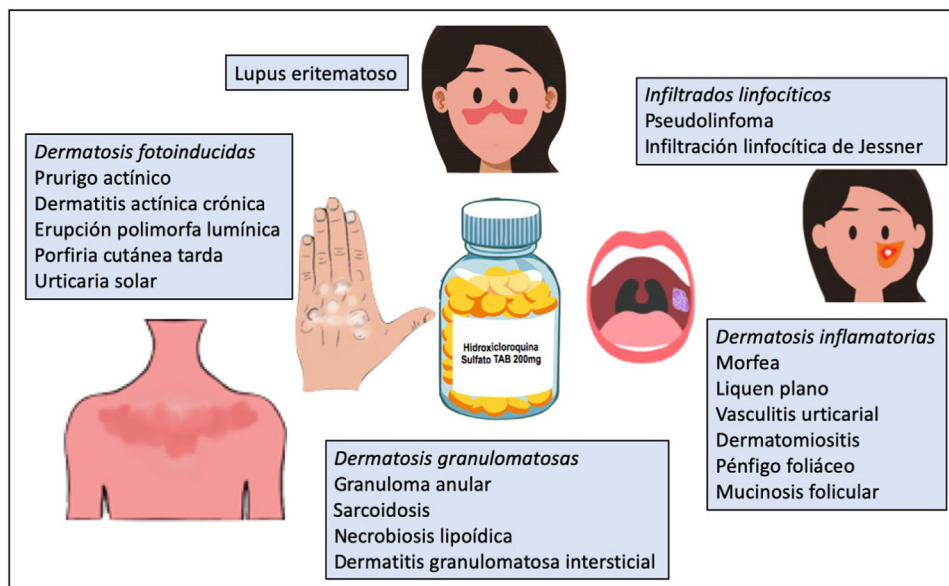


Figura 1 Hidroxiclороquina en dermatología.

Tabla 1 Farmacocinética de la hidroxiclороquina

Rápidamente absorbida en el tubo gastrointestinal
 Alta biodisponibilidad oral (75-100%)
 Larga vida media^a
 Sus niveles cutáneos son 100 a 200 veces mayores que los plasmáticos
 Excretada por vía renal en el 45% y por vía gastrointestinal en el 20%
 La alcalinización de la orina aumenta su excreción
 Metabolizada por el citocromo P450
 Sus niveles plasmáticos no se ven afectados por fármacos inductores o inhibidores del citocromo P450

^a Su larga vida media permite indicar distintas dosis a días alternos. Por ejemplo, para prescribir 300 mg/día se pueden utilizar dosis de 400 mg/día alternas con 200 mg/día.
 Fuente: Chew et al.², Sardana et al.³, Fernandez¹.

(tabla 2)³. Además, disminuye la supervivencia viral, bacteriana y fúngica en los lisosomas y endosomas³.

Indicaciones aprobadas en dermatología

Su uso está aprobado por la *Food and Drug Administration* (FDA) y la *European Medicines Agency* (EMA) para el tratamiento del lupus eritematoso.

Tabla 2 Mecanismo de acción de la hidroxiclороquina

Acción inmunomoduladora	Inhíbe la presentación de antígenos a través del complejo mayor de histocompatibilidad Estabilización de membranas lisosomales Disminuye la citotoxicidad mediada por células Inhíbe múltiples receptores <i>Toll-like</i> intracelulares
Acción antiinflamatoria	Inhíbe la interleucina 1, 2 y 6, el factor de necrosis tumoral α y el interferón α y γ Reducción de la fosfolipasa A2 y C, y de la síntesis de prostaglandinas
Acción fotoprotectora	Presenta propiedades antioxidantes y protege del daño de los radicales libres inducidos por la radiación UV Absorbe la radiación UV Se une al ADN, estabilizándolo Regula la transcripción del ARN Reduce los niveles de interleucinas tras la irradiación UV Reduce la presentación antigénica en la piel irradiada
Acción antibacteriana y antiviral	Alcaliniza los fagosomas y organelos intracelulares, reduciendo el crecimiento y la supervivencia de bacterias intracelulares y virus Potencia la acción intracelular de los antibióticos Inhíbe la modificación post-translacional de proteínas víricas Inhíbe la producción de ácido siálico
Acción antitrombótica	Inhíbe la adhesión y la agregación plaquetaria Aumenta la vasodilatación mediada por el endotelio Inhíbe la formación de anticuerpos antifosfolípidos
Acción hipolipemiente	Incrementa la cantidad de receptores de LDL Incrementa la excreción de lípidos
Acción hipoglicemiente	Aumenta la secreción de insulina Incrementa la sensibilidad a la insulina

UV: ultravioleta.

Fuente: Chew et al.², Sardana et al.³.

Tabla 3 Factores de riesgo para la retinopatía por hidroxiclороquina

Dosis > 5 mg /kg (peso real)/día^a
 Duración del tratamiento > 5 años
 Dosis acumulada > 1.000 g^b
 Insuficiencia renal^c
 Patología retiniana o macular previa
 Uso concomitante de tamoxifeno

^a Dosis > 5 mg conllevan un riesgo de retinopatía del 10% a los 10 años, y de aproximadamente el 40% a los 20 años. Dosis de 4-5 mg/kg/día implican un riesgo < 2% tras 10 años de terapia.

^b Dosis acumuladas de 1.000 g se alcanzan después de 7 años de recibir 400 mg/día de hidroxiclороquina.

^c Una reducción del filtrado glomerular del 50% se asocia al doble de riesgo de desarrollar toxicidad retiniana.

Fuente: Fernandez¹, Chew et al.², Melles y Marmor⁶.

Efectos adversos y toxicidades

La hidroxiclороquina tiene un buen perfil de seguridad. Su suspensión por efectos adversos es poco frecuente. Una de las toxicidades más temidas es la retiniana, observada en el 7,5% de los pacientes, aunque es extremadamente rara durante los primeros 5 años de tratamiento. Las dosis mayores de 5 mg/kg de peso real/día y una duración superior a los 10 años de tratamiento se asocian a un aumento de la tasa de retinopatía (tabla 3)⁶. Los efectos adversos gastrointestinales son relativamente frecuentes e incluyen anorexia, pirosis, diarrea y distensión abdominal³. Los

Tabla 4 Efectos adversos potenciales de la hidroxicloroquina

Gastrointestinales	Anorexia, pirosis, diarrea y distensión abdominal
Oculares	Alteración de la acomodación visual (reversible) Retinopatía (irreversible) ^a Opacidades corneales y edema corneal (reversibles)
Cutáneos	Erupción cutánea, hiperpigmentación (reversible) y prurito Otras infrecuentes son: eritema multiforme, síndrome DRESS, síndrome de Stevens-Johnson, NET, PEAG ^b , fotosensibilidad
Cardiacos	Alteraciones de la conducción Arritmias ventriculares Cardiomiopatía restrictiva y obstructiva Insuficiencia cardíaca congestiva
Musculares	Miopatía proximal
Hematológicos	Agranulocitosis, leucopenia y anemia
Hepáticos	Hepatotoxicidad
Neuropsiquiátricos	Pesadillas, irritabilidad, alteraciones del ánimo

^a La presentación inicial de la retinopatía es frecuentemente asintomática, o con escotomas paracentrales, temporales o pericentrales.

^b Aunque infrecuente, la hidroxicloroquina es una de los principales fármacos involucrados en el desarrollo de PEAG. DRESS: *drug reaction with eposinophilia and systemic symptoms*; NET: necrólisis epidérmica tóxica; PEAG: pustulosis exantemática aguda generalizada. Fuente: Chew et al.², Sardana et al.³.

efectos adversos cutáneos más frecuentes son: erupción cutánea, hiperpigmentación y prurito, y puede provocar fotosensibilidad. Otras toxicidades infrecuentes incluyen las cardíacas, musculares y hematológicas⁷ (tabla 4).

Monitorización en la práctica clínica

Se recomienda una evaluación oftalmológica basal y anual después de 5 años de terapia. Una revisión reciente no describió hemólisis con hidroxicloroquina en los pacientes con una deficiencia de la enzima glucosa-6-fosfato deshidrogenasa, por lo que no se recomienda su medición rutinaria⁷. En la tabla 5 se resumen las principales recomendaciones.

Hidroxicloroquina en patologías dermatológicas

Dermatitis inflamatorias o autoinmunes

Lupus eritematoso

Los antimaláricos son fármacos de primera línea en el tratamiento del lupus eritematoso sistémico (LES). Reducen la sintomatología articular y cutánea, la actividad de la enfermedad, el daño a los órganos diana y las complicaciones cardiovasculares, y aumentan la supervivencia⁸.

Tabla 5 Hidroxicloroquina en la práctica clínica: dosis, monitorización y precauciones

Dosis	Dosis más frecuentemente utilizada: 400 mg/día (≤ 5 mg/ kg [peso real]/día) En pacientes con fracaso terapéutico se pueden medir los niveles plasmáticos, intentando alcanzar niveles > 750 ng/ml ^a
Monitorización	Oftalmológica: Revisión basal durante el primer año de tratamiento, y anual después del quinto año ^b Pruebas de laboratorio: Hemograma y perfil bioquímico incluyendo función renal y pruebas hepáticas antes del inicio del tratamiento ^c
Precauciones	Recomendar suspensión del tabaco (disminuye la efectividad de los antimaláricos) Realizar controles analíticos estrictos en pacientes con insuficiencia renal Para disminuir las dosis acumuladas (y riesgo de retinopatía), se podría intentar suspender luego de 6 a 12 meses de uso en LEC, o en períodos de menor riesgo (invierno)

LEC: lupus eritematoso cutáneo.

^a Se sugiere medir niveles plasmáticos cada 3 meses, con aumentos de dosis de 200 mg, hasta alcanzar los valores deseados. Luego se puede reducir la dosis a 400 mg/día, manteniendo buenas respuestas en la mayoría de los casos.

^b La revisión debería incluir una campimetría y tomografía de coherencia óptica. Puede ser realizada a intervalos menores de tiempo en pacientes de alto riesgo (tabla 3). El cribado oftalmológico no previene el daño, solo permite detectar la retinopatía en forma temprana y evitar su progresión. Ante la sospecha de retinopatía se debe suspender el medicamento

^c No existe consenso sobre la necesidad de controles regulares ni su intervalo de tiempo óptimo. No sería necesaria la medición de los niveles de la enzima glucosa-6-fosfato deshidrogenasa Fuente: Fernandez¹, Chew et al.², Melles y Marmor⁶.

En cuanto al lupus eritematoso cutáneo (LEC), una revisión sistemática reciente que incluyó 10 estudios y 852 pacientes mostró una efectividad del 50 al 97% (aproximadamente el 50% en los 2 ensayos clínicos aleatorizados [ECA] incluidos)⁹ (tabla 6). El grado de eficacia varía según el subtipo de LEC, siendo mayor para LEC agudo en comparación con LEC subagudo y LEC crónico¹⁰. En el lupus túbido, un estudio retrospectivo (n=36) mostró un 61% de respuestas satisfactorias con hidroxicloroquina⁹. La hidroxicloroquina también parece efectiva en la paniculitis lúpica². El tiempo hasta la respuesta clínica es otro factor que dependería del subtipo de LEC, por lo que se recomienda evaluar la efectividad de la hidroxicloroquina a las 4 semanas en el LEC agudo, a las 5 semanas en el LEC subagudo y a las 8 semanas en el LEC crónico¹⁰.

Para el LEC refractario al tratamiento con hidroxicloroquina existen diversas alternativas, y una de ellas es determinar los niveles plasmáticos de hidroxicloroquina. En el LES los niveles terapéuticos están entre 500 y 1.000 ng/ml,

Tabla 6 Principales estudios clínicos sobre el uso de hidroxicloroquina en lupus eritematoso cutáneo^a

Autor, año	Tipo de estudio	Objetivo	Número de individuos	Resultados principales
Ruzicka et al., 1992	ECA	Comparación entre HCQ y acitretino	58 pacientes con LCCD y LECSA (28 tratados con HCQ)	Buena respuesta en el 50% de los casos. Resultados similares entre ambos fármacos Mejor perfil de seguridad con HCQ
Chang et al., 2011	Estudio prospectivo de cohorte	Evaluar la efectividad de los antimaláricos	128 pacientes con LEC	Mejoría significativa en el 55% de los pacientes a los 2 meses. En los no respondedores la adición de quinacrina permitió alcanzar buenas respuestas en el 67%
Wahie et al., 2011	Estudio retrospectivo multicéntrico	Evaluar la efectividad de HCQ e influencia de polimorfismo genético en la respuesta clínica	200 pacientes con LCCD	60% fueron respondedores El 4% de los pacientes suspendieron el medicamento por efectos adversos No hubo diferencias en sus perfiles genéticos de metabolización
Frances et al., 2012	Estudio prospectivo multicéntrico	Estudiar la relación entre la concentración sanguínea de HCQ y la eficacia clínica	300 pacientes con LCC o LECSA	38% de remisión completa, 29% de remisión parcial, 33% de no respondedores A mayores concentraciones plasmáticas de HCQ, mejores respuestas
Alniemiet al., 2017	Estudio retrospectivo	Evaluar características clínicas, enfermedades asociadas y resultados terapéuticos	90 pacientes con LECSA (46 pacientes tratados con HCQ)	El 74% de los pacientes tratados con HCQ alcanzaron una respuesta completa
Yokohama et al., 2017	ECA	Valorar eficacia y tolerabilidad de HCQ	103 pacientes con LEC	Porcentaje superior de mejoría o marcada mejoría clínica con HCQ que con placebo (51,4% vs 8,7%) (p=0,0002)
Ototake et al., 2019	Estudio retrospectivo	Estudiar la eficacia de HCQ en diversos subtipos de LEC	35 pacientes con LEC	87% de respuestas favorables (LECA > LCSA > LCC). Respuestas más rápidas en LECA y más lentas en LLC

ECA: ensayo clínico aleatorizado; HCQ: hidroxicloroquina; LCC: lupus cutáneo crónico; LCCD: lupus cutáneo crónico discoide; LECA: lupus eritematoso cutáneo agudo; LECSA: lupus eritematoso cutáneo subagudo.

^a Se han seleccionado los estudios con más de 30 pacientes. Fuente: Shipman et al.⁹, Ototake et al.¹⁰.

y aún no se han determinado los rangos óptimos para el LEC. Los valores inferiores a 200 ng/ml se asocian a una falta de adherencia terapéutica. En los casos refractarios se puede aumentar la dosis hasta alcanzar concentraciones superiores a 750 ng/ml, lo que puede asociarse a una mejoría clínica significativa¹. Otra alternativa es cambiar a cloroquina, con la que se puede alcanzar una mejoría cutánea en un porcentaje significativo de los pacientes, aunque con un perfil de seguridad peor. Otra opción es agregar quinacrina 100 mg/día al tratamiento con hidroxicloroquina^{2,3}. En España no está comercializada y debe obtenerse como medicación extranjera.

Dermatomiositis

El tratamiento de las manifestaciones cutáneas de la dermatomiositis puede ser más difícil que el de las musculares. En

un estudio retrospectivo multicéntrico que incluyó 115 individuos (93 con formas amiopáticas y 22 con hipomiopáticas) los antimaláricos fueron el tratamiento sistémico más frecuentemente indicado (76%), y solo el 11% logró un control de la afectación cutánea. La mayoría requirió inmunosupresores o inmunoglobulinas¹¹. Se observaron resultados similares en un estudio de cohorte con 41 individuos con dermatomiositis amiopática¹². En un estudio reciente se encontró un aumento significativo de las células mieloides dendríticas productoras de interferón β en la piel de los pacientes con una dermatomiositis que no habían respondido al tratamiento con hidroxicloroquina. El incremento en este subtipo celular podría explicar la respuesta disminuida a los antimaláricos¹³.

Algunos estudios han descrito que los individuos con dermatomiositis pueden presentar una mayor tasa de efectos

adversos cutáneos con hidroxyclorequina (alrededor del 10%) que los pacientes con LES¹⁴, aunque esto no ha sido confirmado por otros autores.

Morfea

Un reciente estudio retrospectivo (n=84) mostró una tasa de respuesta completa superior al 40% y alrededor de un 50% de respuestas parciales. La mediana de tiempo hasta la respuesta clínica máxima fue de 12 meses. Los pacientes con una morfea en placas respondieron mejor que aquellos con formas generalizadas, lineares o profundas¹⁵. En otro estudio retrospectivo que incluyó 16 pacientes con fascitis eosinofílica, el 25% de los tratados con hidroxyclorequina en monoterapia alcanzaron una respuesta completa y el 50%, parcial. La hidroxyclorequina fue una buena alternativa, aunque no superior a los corticoides orales¹⁶.

Vasculitis urticarial

En un estudio retrospectivo multicéntrico que incluyó 57 individuos con vasculitis urticarial hipocomplementémica, el uso de hidroxyclorequina fue un tratamiento efectivo como primera línea terapéutica, con tasas de respuesta similares a las de los corticoides sistémicos, con una respuesta global (respuesta completa + respuestas parciales) en más del 50% de los pacientes, aunque con una menor eficacia en los casos recurrentes o refractarios a otros fármacos¹⁷. Una reciente revisión sistemática sobre la vasculitis urticarial concluyó que la hidroxyclorequina (400 mg/día) es un fármaco potencialmente efectivo en esta patología y útil como ahorrador de corticoides¹⁸.

Liquen plano

Un estudio retrospectivo (n=61) en pacientes con liquen plano cutáneo (54%) o cutáneo-mucoso (25%), o mucoso exclusivo (21%), mostró tasas de resolución clínica del 61% con hidroxyclorequina 400 mg/día en una media de 80 días¹⁹. También se han descrito buenas respuestas en casos aislados de liquen plano actínico²⁰.

En una serie de 21 individuos con liquen plano oral erosivo tratados con hidroxyclorequina 400 mg/día durante 2 a 4 meses se observó una respuesta completa en el 24% y una mejoría al menos moderada en el 57%²¹. Un ensayo clínico abierto previo (n=10) había mostrado resultados similares²². En un estudio prospectivo (n=8) todos los pacientes presentaron una mejoría clínica significativa con antimaláricos (7 con cloroquina 3,5-6 mg/kg/día y uno con hidroxyclorequina 400 mg/día) tras una media de 2,4 meses²³. En cuanto al liquen plano erosivo vulvar, un estudio retrospectivo (n=15) mostró una tasa de respuesta clínica del 60% con una dosis de hidroxyclorequina de 200 a 800 mg/día (la mayoría con 400 mg/día), con una mediana de tiempo hasta la respuesta de 5 meses²⁴.

Liquen plano pilaris

Un estudio retrospectivo en 23 individuos con liquen plano pilaris (n=40) mostró un 61% de respuestas completas con hidroxyclorequina²⁵. Otro estudio retrospectivo describió una reducción de actividad de la enfermedad en el 83% de los casos tras 12 meses de tratamiento²⁶. Sin embargo, el metotrexato fue superior a la hidroxyclorequina en reducir la actividad de la enfermedad en un ECA (n=29)²⁷.

Alopecia frontal fibrosante

En la alopecia frontal fibrosante (AFF), una reciente revisión de la literatura describió una estabilización de la enfermedad en el 71% de los casos (41/58), y recomiendan su uso como terapia de segunda línea tras la terapia combinada con corticoides intralesionales, tacrolimus y minoxidil tópicos²⁸. Un estudio retrospectivo que incluyó 36 pacientes con AFF tratados con diversos fármacos, 16 de ellos con hidroxyclorequina, mostró una tasa de respuesta del 73% con el antimalárico, aunque la mayoría fueron respuestas parciales (64%)²⁹. Se describieron resultados similares en otro estudio retrospectivo que incluyó 11 individuos con AFF²⁶. En un amplio estudio retrospectivo multicéntrico se observó una estabilización de la patología con la hidroxyclorequina en el 59% (32/54) de los casos y una mejoría clínica en el 15% (8/54)³⁰.

Alopecia areata

Un estudio retrospectivo en 9 niños con alopecia areata refractaria (7 con alopecia areata grave) mostró un recrimiento capilar superior al 50% en 5 de ellos (2 pacientes alcanzaron una respuesta prácticamente completa después de un año de terapia)³¹. Sin embargo, en una serie de 8 pacientes adultos no se observaron respuestas favorables².

Urticaria crónica espontánea

Un ECA que incluyó 48 pacientes con urticaria crónica espontánea con respuesta insatisfactoria a antihistamínicos-H1 comparó la combinación de placebo y dosis altas de antihistamínicos-H1 (4 comprimidos/día) vs la combinación de hidroxyclorequina y altas dosis de antihistamínicos-H1. El 28% del grupo que asociaba la hidroxyclorequina alcanzó una remisión completa vs el 0% en el grupo control (p=0,01)³².

Dermatosis granulomatosas

Granuloma anular

En un estudio retrospectivo que incluyó 18 pacientes, la mayoría con granuloma anular generalizado, el 55% mejoró con hidroxyclorequina³³. Se observaron resultados similares en una serie prospectiva de casos (n=9)³⁴. También se han descrito respuestas favorables en el granuloma anular elastolítico de células gigantes².

Necrobiosis lipoidica

En una serie de 8 pacientes tratados con antimaláricos (6 con cloroquina y 2 con hidroxyclorequina), 4 presentaron una respuesta prácticamente completa y 3 una estabilización clínica³⁵. En casos clínicos aislados también se han observado buenas respuestas en las formas ulcerativas³⁶.

Sarcoidosis cutánea

En un ensayo clínico abierto (n=17) el 71% de los casos alcanzó una respuesta clínica completa y el 33% una respuesta parcial³⁷. En una serie de 3 casos todos presentaron una resolución de las lesiones³⁸. También hay casos descritos de sarcoidosis cutánea ulcerativa con una remisión completa con prednisona oral e hidroxyclorequina³⁹.

Tabla 7 Usos fuera de indicación de la hidroxyclorequina en dermatología, y tipo de estudio que la avala en cada patología

Patología	Estudios que avalan su uso
Dermatomiositis	Estudios retrospectivos
Morfea	Estudios retrospectivos
Granuloma anular	Estudios retrospectivos
Necrobiosis lipoidica	Serie de casos
Sarcoidosis cutánea	Ensayo clínico abierto
Urticaria crónica espontánea	Ensayo clínico aleatorizado
Vasculitis urticarial	Estudios retrospectivos
Liquen plano	Estudios retrospectivos, ensayo clínico abierto
Alopecia areata	Estudio retrospectivo
Porfiria cutánea tarda	Ensayos clínicos aleatorizados
Erupción polimorfa lumínica	Ensayos clínicos aleatorizados
Rosácea	Ensayo clínico aleatorizado
Liquen escleroso	Pequeña serie de casos o casos aislados
Lipodermatoesclerosis	Pequeña serie de casos o casos aislados
Dermatitis actínica crónica	Pequeña serie de casos o casos aislados
Prurigo actínico	Pequeña serie de casos o casos aislados
Urticaria solar	Pequeña serie de casos o casos aislados
Síndrome de Schnitzler	Pequeña serie de casos o casos aislados
Escleromixedema	Pequeña serie de casos o casos aislados
Eritema anular eosinofílico	Pequeña serie de casos o casos aislados
Síndrome antifosfolípido	Estudios retrospectivos
Enfermedad de Kikuchi-Fujimoto	Pequeña serie de casos o casos aislados
Pseudolinfoma	Pequeña serie de casos o casos aislados
Eritema nudoso crónico	Pequeña serie de casos o casos aislados

Dermatosis fotoinducidas/fotoagravadas

Porfiria cutánea tarda

En un ECA (n = 48), dosis bajas de hidroxyclorequina (100 mg 2 veces por semana) fueron tan efectivas y seguras como las flebotomías en pacientes con porfiria cutánea tarda (PCT). La mediana de tiempo hasta la remisión clínica fue de 6,1 meses⁴⁰. Se observaron resultados similares en otro ECA previo (n = 40) en pacientes alcohólicos con PCT⁴¹.

Erupción polimorfa lumínica

Un ECA que incluyó 117 pacientes con una erupción polimorfa lumínica mostró que la hidroxyclorequina (400 mg/día durante un mes y luego 200 mg/día por otro mes) es superior a la cloroquina en el control de quemaduras solares, prurito, descamación y eritema. El 69% presentó una respuesta clínica buena o excelente, y el 44%, una respuesta clínica completa⁴². Un ECA previo (n = 13) había mostrado respuestas clínicas moderadas con una disminución significativa del eritema al ser utilizada durante el verano (400 mg/día durante un mes y luego 200 mg/día por 2 meses)⁴³.

Prurigo actínico

La hidroxyclorequina es una opción efectiva y segura en niños con prurigo actínico, con unas dosis de 3-5 mg/kg (la dosis se puede disminuir a la mitad después de un par de meses)⁴⁴.

Rosácea

Un ECA con 66 pacientes con rosácea comparó la efectividad de hidroxyclorequina 400 mg/día vs doxiciclina 100 mg/día por 2 meses, obteniéndose resultados muy similares en ambos grupos. Los autores concluyen que la

hidroxyclorequina puede ser efectiva en esta patología y, por lo tanto, podría ser utilizada en el tratamiento de la rosácea en embarazadas, situación clínica en la que existen pocas alternativas terapéuticas⁴⁵.

Otras patologías dermatológicas

Se han descrito respuestas favorables al tratamiento con hidroxyclorequina en liquen escleroso, mucinosis eritematosa reticular, lipodermatoesclerosis, estomatitis ulcerativa crónica, dermatitis actínica crónica, urticaria solar², síndrome de Schnitzler, escleromixedema, eritema anular eosinofílico, síndrome antifosfolípidos, enfermedad de Kikuchi-Fujimoto¹, pseudolinfoma³, infiltración linfocítica de Jessner, pénfigo foliáceo, dermatitis granulomatosa intersticial, mucinosis folicular y eritema nudoso crónico⁴⁶, entre otros (tabla 7).

Como hemos visto, la hidroxyclorequina es un fármaco polivalente. Puede indicarse en múltiples dermatosis con buenas respuestas clínicas. Su acción inmunomoduladora, y no inmunosupresora, junto a su buen perfil de seguridad posibilita indicarla incluso en niños, en embarazadas y durante la lactancia¹. Generalmente se requieren varios meses antes de alcanzar una respuesta clínica satisfactoria, lo que debe advertirse al paciente para evitar la suspensión del fármaco.

Hidroxyclorequina y COVID-19

La hidroxyclorequina presenta una potente actividad antimicrobiana (antifúngica, antibacteriana y antiviral). Se ha

descrito un efecto antiviral contra los virus influenza A y B, hepatitis B y C, herpes simple, Chikungunya, Dengue, Zika y Ebola, entre otros.

La hidroxicloroquina fue considerada uno de los fármacos más prometedores para el tratamiento de la COVID-19. Su rol antivírico se basa en su potencial capacidad para inhibir la fusión del virus con la célula huésped, bloquear el transporte viral desde los endosomas a endolisosomas y reducir la tormenta inflamatoria en los pacientes graves³. Los antimaláricos interfieren con la glucosilación del receptor de la enzima convertidora de angiotensina, receptor utilizado por el SARS-CoV-2 para entrar en las células, disminuyendo la penetración viral. Así también, alcalinizan los endosomas y las vesículas endocíticas, alterando la endocitosis del virus. Además, reducen la liberación de citoquinas proinflamatorias al disminuir la presentación antigénica (especialmente la de autoantígenos) y la activación de los linfocitos T CD4+, y reducir la señalización intracelular de los receptores *Toll-like*^{47,48}.

Pese a que no había evidencia consistente de que la hidroxicloroquina fuera efectiva en el tratamiento o la prevención de la COVID-19 y que la Sociedad Americana de Enfermedades Infecciosas solo la recomendará dentro de ECA, el antimalárico fue utilizado en diversos protocolos hospitalarios de tratamiento e incluso recomendada a la población general⁴. La FDA advirtió sobre los potenciales efectos cardiovasculares del medicamento, luego autorizó su uso en pacientes hospitalizados por COVID-19 (28 de marzo de 2020) y posteriormente retiró esta autorización (15 de junio de 2020)⁴⁹. La alta demanda por el fármaco (se multiplicó por 80 solo en Estados Unidos) provocó dificultades para su administración y desabastecimiento^{4,5}. Además, India, uno de los mayores productores de hidroxicloroquina genérica, prohibió temporalmente la exportación de este fármaco, lo que afectó a la cadena global de suministro⁴. En una encuesta internacional a miembros del *Systemic Lupus International Collaborating Clinics* (29% europeos), el 55% describió un desabastecimiento de hidroxicloroquina durante la pandemia entre pacientes con LES⁵⁰. Otros autores comunicaron la existencia de ansiedad e incertidumbre entre los individuos con LES al no poder acceder al medicamento^{8,51}. Además, se ha observado un impacto importante en los programas de control de la malaria^{5,52}. No hemos encontrado artículos originales sobre el impacto del desabastecimiento en pacientes con patologías dermatológicas, aunque estimamos que habría sido importante de haberse mantenido en el tiempo.

En cuanto a la efectividad de la hidroxicloroquina en la COVID-19, un reciente metaanálisis que incluyó 14 estudios (n=12.455) no encontró diferencias significativas en la supervivencia, en la disminución de síntomas al décimo día, ni en la tasa de seroconversión, y describió una mayor tasa de efectos adversos cardiovasculares y gastrointestinales que en los grupos control⁴⁹. Una revisión reciente de la base de datos Cochrane no encontró diferencias significativas en el riesgo de muerte por COVID-19 (o en la necesidad de ventilación mecánica) al utilizar hidroxicloroquina, y los autores recomiendan no realizar más ECA con este fármaco en esta patología⁵³. Un ECA (n=2.314) recientemente publicado tampoco encontró un efecto positivo de la hidroxicloroquina como profilaxis de la COVID-19⁵⁴.

La hidroxicloroquina es un fármaco esencial para el control de la malaria y para el tratamiento de pacientes con determinadas patologías reumatológicas y/o dermatológicas, y nos parece importante ser cautos en la recomendación de este fármaco fuera de indicación para otras patologías (incluida la COVID-19), con el fin de asegurar su suministro a pacientes que lo requieren.

Conclusiones

La hidroxicloroquina es indispensable en el arsenal terapéutico dermatológico. Está indicada en primera o segunda línea en múltiples dermatosis inflamatorias, granulomatosas, fotoinducidas o fotoagravadas. El tratamiento y la prevención de la COVID-19 con hidroxicloroquina ha dado resultados insatisfactorios y produjo dificultades en el abastecimiento del fármaco. Se requiere una mayor cautela al recomendar su uso a gran escala en patologías fuera de indicación, y así garantizar el acceso al fármaco para los pacientes que lo requieren.

Conflicto de intereses

Los autores declaran no tener ningún conflicto de intereses.

Bibliografía

1. Fernandez AP. Updated recommendations on the use of hydroxychloroquine in dermatologic practice. *J Am Acad Dermatol.* 2017;76:1176–82.
2. Chew CY, Mar A, Nikpour M, Saracino AM. Hydroxychloroquine in dermatology: New perspectives on an old drug. *Australas J Dermatol.* 2020;61:e150–7.
3. Sardana K, Sinha S, Sachdeva S. Hydroxychloroquine in dermatology and beyond: Recent update. *Indian Dermatol Online J.* 2020;11:453–64.
4. Cox S. To dispense or not to dispense: Lessons to be learnt from ethical challenges faced by pharmacists in the COVID-19 pandemic. *Dev World Bioeth.* 2020, <http://dx.doi.org/10.1111/dewb.12284>.
5. Baral S, Rao A, Rwema JOT, Lyons C, Cevik M, Kågesten AE, et al. Competing health risks associated with the COVID-19 pandemic and response: A scoping review. medRxiv. 2021, <http://dx.doi.org/10.1101/2021.01.07.21249419>.
6. Melles RB, Marmor MF. The risk of toxic retinopathy in patients on long-term hydroxychloroquine therapy. *JAMA Ophthalmol.* 2014;132:1453–60.
7. Mohammad S, Clowse MEB, Eudy AM, Criscione-Schreiber LG. Examination of hydroxychloroquine use and hemolytic anemia in G6PDH-deficient patients. *Arthritis Care Res (Hoboken).* 2018;70:481–5.
8. Peschken CA. Possible consequences of a shortage of hydroxychloroquine for patients with systemic lupus erythematosus amid the COVID-19 pandemic. *J Rheumatol.* 2020;47:787–90.
9. Shipman WD, Vernice NA, Demetres M, Jorizzo JL. An update on the use of hydroxychloroquine in cutaneous lupus erythematosus: A systematic review. *J Am Acad Dermatol.* 2020;82:709–22.
10. Ototake Y, Yamaguchi Y, Kanaoka M, Akita A, Ikeda N, Aihara M. Varied responses to and efficacies of hydroxychloroquine treatment according to cutaneous lupus erythematosus subtypes in Japanese patients. *J Dermatol.* 2019;46:285–9.

11. Pinard J, Femia AN, Roman M, Alsarheed A, Joyce C, Lin J, et al. Systemic treatment for clinically amyopathic dermatomyositis at 4 tertiary care centers. *JAMA Dermatol.* 2019;155:494–6.
12. Anyanwu CO, Chansky PB, Feng R, Carr K, Okawa J, Werth VP. The systemic management of cutaneous dermatomyositis: Results of a stepwise strategy. *Int J Womens Dermatol.* 2017;3:189–94.
13. Chen KL, Patel J, Zeidi M, Wysocka M, Bashir MM, Patel B, et al. Myeloid dendritic cells are major producers of interferon- β in dermatomyositis and may contribute to hydroxychloroquine refractoriness. *J Invest Dermatol.* 2021;141:1906–14.e2.
14. Akabane AL, Smith GP. Adverse cutaneous reactions secondary to hydroxychloroquine in patients with dermatomyositis, lupus erythematosus, and lichen planopilaris. *J Am Acad Dermatol.* 2021, <http://dx.doi.org/10.1016/j.jid.2020.12.032>.
15. Kumar AB, Blixt EK, Drage LA, el-Azhary RA, Wetter DA. Treatment of morphea with hydroxychloroquine: A retrospective review of 84 patients at Mayo Clinic, 1996-2013. *J Am Acad Dermatol.* 2019;80:1658–63.
16. Lakhanpal S, Ginsburg WW, Michet CJ, Doyle JA, Moore SB. Eosinophilic fasciitis: Clinical spectrum and therapeutic response in 52 cases. *Semin Arthritis Rheum.* 1988;17:221–31.
17. Jachiet M, Flageul B, Deroux A, le Quellec A, Maurier F, Cordoliani F, et al. The clinical spectrum and therapeutic management of hypocomplementemic urticarial vasculitis: Data from a French nationwide study of fifty-seven patients. *Arthritis Rheumatol.* 2015;67:527–34.
18. Kolkhir P, Grakhova M, Bonnekoh H, Krause K, Maurer M. Treatment of urticarial vasculitis: A systematic review. *J Allergy Clin Immunol.* 2019;143:458–66.
19. Hunt KM, Klager S, Kwak YJ, Sami N. Successful systemic treatment outcomes of lichen planus: A single-center retrospective review. *Dermatol Ther.* 2021:e14903, <http://dx.doi.org/10.1111/dth.14903>.
20. Ramírez P, Feito M, Sendagorta E, González-Beato M, Lucas RD. Childhood actinic lichen planus: Successful treatment with antimarialars. *Australas J Dermatol.* 2012;53:e10–3.
21. Yeshurun A, Bergman R, Bathish N, Khamaysi Z. Hydroxychloroquine sulphate therapy of erosive oral lichen planus. *Australas J Dermatol.* 2019;60:e109–12.
22. Eisen D. Hydroxychloroquine sulfate (Plaquenil) improves oral lichen planus: An open trial. *J Am Acad Dermatol.* 1993;28:609–12.
23. Rivas-Tolosa N, Requena C, Llombart B, Alcalá R, Serra-Guillén C, Calomarde L, et al. Antimalarial drugs for the treatment of oral erosive lichen planus. *Dermatology.* 2016;232:86–90.
24. Vermeer HB, Rashid H, Esajas MD, Oldhoff JM, Horváth B. The use of hydroxychloroquine as a systemic treatment in erosive lichen planus of the vulva and vagina. *Br J Dermatol.* 2021, <http://dx.doi.org/10.1111/bjd.19870>.
25. Nic Dhoncha E, Foley CC, Markham T. The role of hydroxychloroquine in the treatment of lichen planopilaris: A retrospective case series and review. *Dermatol Ther.* 2017;30, <http://dx.doi.org/10.1111/dth.12463>.
26. Chiang C, Sah D, Cho BK, Ochoa BE, Price VH. Hydroxychloroquine and lichen planopilaris: Efficacy and introduction of Lichen Planopilaris Activity Index scoring system. *J Am Acad Dermatol.* 2010;62:387–92.
27. Naeini FF, Saber M, Asilian A, Hosseini SM. Clinical efficacy and safety of methotrexate versus hydroxychloroquine in preventing lichen planopilaris progress: A randomized clinical trial. *Int J Prev Med.* 2017;8:37.
28. Ho A, Shapiro J. Medical therapy for frontal fibrosing alopecia: A review and clinical approach. *J Am Acad Dermatol.* 2019;81:568–80.
29. Samrao A, Chew A-L, Price V. Frontal fibrosing alopecia: A clinical review of 36 patients. *Br J Dermatol.* 2010;163:1296–300.
30. Vañó-Galván S, Molina-Ruiz AM, Serrano-Falcón C, Arias-Santiago S, Rodrigues-Barata AR, Garnacho-Saucedo G, et al. Frontal fibrosing alopecia: A multicenter review of 355 patients. *J Am Acad Dermatol.* 2014;70:670–8.
31. Yun D, Silverberg NB, Stein SL. Alopecia areata treated with hydroxychloroquine: A retrospective study of nine pediatric cases. *Pediatr Dermatol.* 2018;35:361–5.
32. Boonpiyathad T, Sangasapaviliya A. Hydroxychloroquine in the treatment of anti-histamine refractory chronic spontaneous urticaria, randomized single-blinded placebo-controlled trial and an open label comparison study. *Eur Ann Allergy Clin Immunol.* 2017;49:220–4.
33. Grewal SK, Rubin C, Rosenbach M. Antimalarial therapy for granuloma annulare: Results of a retrospective analysis. *J Am Acad Dermatol.* 2017;76:765–7.
34. Cannistraci C, Lesnoni la Parola I, Falchi M, Picardo M. Treatment of generalized granuloma annulare with hydroxychloroquine. *Dermatology.* 2005;211:167–8.
35. Durupt F, Dalle S, Debarbieux S, Balme B, Ronger S, Thomas L. Successful treatment of necrobiosis lipoidica with antimalarial agents. *Arch Dermatol.* 2008;144:118–9.
36. Kavala M, Sudogan S, Zindanci I, Kocaturk E, Can B, Turkoglu Z, et al. Significant improvement in ulcerative necrobiosis lipoidica with hydroxychloroquine. *Int J Dermatol.* 2010;49:467–9.
37. Jones E, Callen JP. Hydroxychloroquine is effective therapy for control of cutaneous sarcoid granulomas. *J Am Acad Dermatol.* 1990;23:487–9.
38. Modi S, Rosen T. Micropapular cutaneous sarcoidosis: Case series successfully managed with hydroxychloroquine sulfate. *Cutis.* 2008;81:351–4.
39. Powell E, Rosen T. Ulcerative sarcoidosis: A prototypical presentation and review. *Cutis.* 2017;100:312–6.
40. Singal AK, Kormos-Hallberg C, Lee C, Sadagoparamanujam VM, Grady JJ, Freeman DH, et al. Low-dose hydroxychloroquine is as effective as phlebotomy in treatment of patients with porphyria cutanea tarda. *Clin Gastroenterol Hepatol.* 2012;10:1402–9.
41. Marchesi L, di Padova C, Cainelli T, Reseghetti A, di Padova F, Rovagnati P, et al. A comparative trial of desferrioxamine and hydroxychloroquine for treatment of porphyria cutanea tarda in alcoholic patients. *Photodermatol.* 1984;1:286–92.
42. Pareek A, Khopkar U, Sacchidanand S, Chandurkar N, Naik GS. Comparative study of efficacy and safety of hydroxychloroquine and chloroquine in polymorphic light eruption: A randomized, double-blind, multicentric study. *Indian J Dermatol Venereol Leprol.* 2008;74:18–22.
43. Murphy GM, Hawk JL, Magnus IA. Hydroxychloroquine in polymorphic light eruption: A controlled trial with drug and visual sensitivity monitoring. *Br J Dermatol.* 1987;116:379–86.
44. Magaña-García M. Antimalarials for children. *J Am Acad Dermatol.* 1994;30:510.
45. Wang B, Yuan X, Huang X, Tang Y, Zhao Z, Yang B, et al. Efficacy and safety of hydroxychloroquine for treatment of patients with rosacea: A multicenter, randomized, double-blind, double-dummy, pilot study. *J Am Acad Dermatol.* 2021;84:543–5.
46. Jarrett P, Goodfield MJ. Hydroxychloroquine and chronic erythema nodosum. *Br J Dermatol.* 1996;134:373.
47. Ortega-Peña M, González-Cuevas R. Familiar dermatologic drugs as therapies for COVID-19. *Actas Dermosifiliogr.* 2021;112:118–26.
48. Stojkovic-Filipovic J, Bosic M. Treatment of COVID 19-repurposing drugs commonly used in dermatology. *Dermatol Ther.* 2020;33:e13829.
49. Choudhuri AH, Duggal S, Ahuja B, Biswas PS. The efficacy and safety of hydroxychloroquine (HCQ) in treatment of COVID19 – a systematic review and meta-analysis. *Indian J Med Microbiol.* 2021, <http://dx.doi.org/10.1016/j.ijmmb.2021.03.002>.
50. Mendel A, Bernatsky S, Askanase A, Bae S-C, Clarke AE, Costedoat-Chalumeau N, et al. Hydroxychloroquine shortages

- among patients with systemic lupus erythematosus during the COVID-19 pandemic: Experience of the Systemic Lupus International Collaborating Clinics. *Ann Rheum Dis.* 2021;80:1–2.
51. Shah M, Sachdeva M, Dodiuk-Gad RP. The impact of hydroxychloroquine shortages on patients with dermatological conditions during COVID-19 pandemic. *Dermatol Ther.* 2020;33:e13524.
52. Abena PM, Decloedt EH, Bottieau E, Suleman F, Adejumo P, Sam-Agudu NA, et al. Chloroquine and hydroxychloroquine for the prevention or treatment of novel coronavirus disease (COVID-19) in Africa: Caution for inappropriate off-label use in healthcare settings. *Am J Trop Med Hyg.* 2020;102:1184–8.
53. Singh B, Ryan H, Kredo T, Chaplin M, Fletcher T. Chloroquine or hydroxychloroquine for prevention and treatment of COVID-19. *Cochrane Database Syst Rev.* 2021;2:CD013587.
54. Mitjà O, Corbacho-Monné M, Ubals M, Alemany A, Suñer C, Tebé C, et al. A cluster-randomized trial of hydroxychloroquine for prevention of Covid-19. *N Engl J Med.* 2021;384:417–27.