

DERMATOSCOPIA PRÁCTICA

Tumor pigmentado de cuero cabelludo

Pigmented Tumor on the Scalp

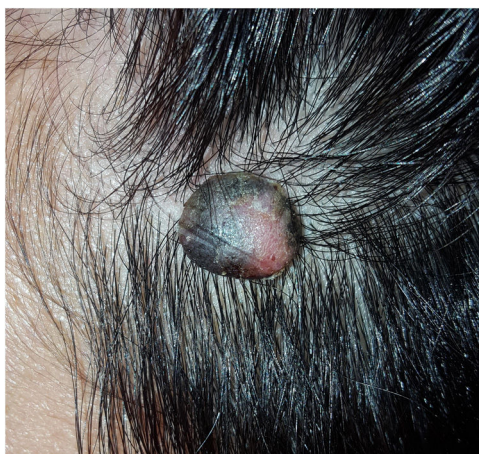

Figura 1 Aspecto clínico de la lesión localizada en la zona frontoparietal del cuero cabelludo.

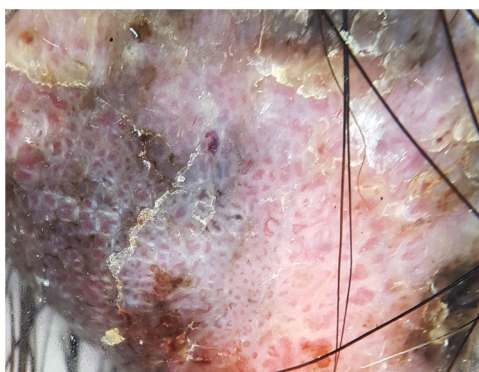


Figura 2 Aspecto dermatoscópico de la lesión (dermatoscopia de luz polarizada).

Presentación del caso

Una mujer de 27 años, sin antecedentes patológicos, consultó por un tumor asintomático en el cuero cabelludo de varios años de evolución. En el examen físico se observó una lesión pediculada de aproximadamente 2 cm de diámetro, de color piel con zonas negro-grisáceas y de consistencia firme.

Comentarios

En esta lesión, con el dermatoscopio de luz polarizada se observó un patrón vascular polimorfo con vasos en horquilla, puntiformes, glomerulares y arboriformes con terminaciones elípticas. También se observaron áreas blancas alrededor de los vasos y una pigmentación periférica azul-grisácea. El estudio histopatológico de la lesión fue compatible con un poroma ecrino pigmentado (figs. 1-2).

El poroma ecrino es una neoplasia anexial benigna derivada de células del acrosiringio, que se presenta más frecuentemente entre la cuarta y sexta década de la vida, sin predominio por el sexo¹⁻³. Se suele presentar en los pies y en las manos, pero también puede desarrollarse en otras áreas localizaciones, aunque en el cuero cabelludo es infrecuente^{4,5}. Clínicamente, se presenta como nódulos, pápulas o placas firmes^{1,5,6}. Se reconocen las variantes pigmentada y no pigmentada, siendo la última menos frecuente^{1,3,5}.

Dermatoscópicamente, este tumor exhibe una gran variabilidad de patrones, simulando en muchas ocasiones a otros tumores comunes de la piel^{4,5}. Se describe dentro de ellos un patrón vascular polimorfo, en el que se puede encontrar, entre otros tipos de vasos, los llamados «en flor de cerezo», unos vasos arboriformes con unas terminaciones elípticas o semielípticas, y que fueron la clave para el diagnóstico en este paciente³⁻⁵. Otros hallazgos característicos son la presencia de áreas amarillentas sin estructura, glóbulos rojo lechosos, áreas blancas interconectadas alrededor de los vasos y glóbulos azul grisáceos, en las formas pigmentadas³⁻⁵.

Histológicamente, se observan nidos o cordones comunicados con la epidermis, compuestos por unas células de hábito basaloides^{1,4,6}. Presenta una diferenciación poroide, que se caracteriza por la formación de luces ductales pequeñas^{1,4,6}. En la forma pigmentada se observan, además, melanocitos y melanina^{2,4}.

El diagnóstico diferencial incluye lesiones benignas como el granuloma piógeno, la queratosis seborreica y los

angiofibromas, y neoplasias como el carcinoma espinocelular, el carcinoma basocelular y el melanoma^{1,5,6}. A pesar de que el diagnóstico definitivo es histopatológico, y que la dermatoscopia no presenta características patognomónicas, esta última ayuda a establecer un diagnóstico clínico de sospecha^{1,3,5}.

El tratamiento de elección es quirúrgico, ya que, a pesar de ser un tumor benigno, se han publicado casos de transformación a porocarcinoma ecrino².

Conflicto de intereses

Los autores declaran no tener ningún conflicto de intereses.

Bibliografía

- Bombonato C, Piana S, Moscarella E, Lallas A, Argenziano G, Longo C. Pigmented eccrine poroma: Dermoscopic and confocal features. *Dermatol Pract Concept*. 2016;6:59-62.
- Choi YJ, Kim HS, Lee JY, Kim HO, Park YM. Eccrine poroma on the postauricular area: A rare presentation. *Ann Dermatol*. 2013;25:92-4.
- Bello-Cisternas C, Navajas Galimany L, Hasson Nissis A, González-Bombardiere S. Poroma ecrino y sus patrones dermatoscópicos. *Rev Argent Dermatol*. 2015;96:47-60.
- Chessa MA, Patrizi A, Baraldi C, Fanti PA, Barisani A, Vaccari S. Dermoscopic-Histopathological Correlation of Eccrine Poroma: An Observational Study. *Dermatol Pract Concept*. 2019;9:283-91.
- Marchetti MA, Marino ML, Virmani P, Dusza SW, Marghoob AA, Nazzaro G, et al. Dermoscopic features and patterns of poromas: A multicentre observational case-control study conducted by the International Dermoscopy Society. *J Eur Acad Dermatol Venereol*. 2018;32:1263-71.
- Schirra A, Kogut M, Hadaschik E, Enk AH, Haenssle HA. Eccrine poroma: Correlation of reflectance confocal microscopy and histopathology of horizontal sections. *J Eur Acad Dermatology Venereol*. 2016;30:e167-9.

J.N. Vidal^{a,b,*}, A.C. Innocenti^c y N. Marabini^{b,c}

^a Servicio de Dermatología, Hospital Español de Mendoza, Mendoza, Argentina

^b Facultad de Ciencias Médicas, Universidad Nacional de Cuyo, Mendoza, Argentina

^c Servicio de Dermatología, Hospital Luis Lagomaggiore, Mendoza, Argentina

* Autor para correspondencia.

Correo electrónico: jorgelinanvidal@gmail.com (J.N. Vidal).