

CASOS PARA EL DIAGNÓSTICO

Placa azulada en el dorso del pie



Bluish Plaque on the Dorsum of the Foot

Historia clínica

Mujer de 70 años con antecedente de carcinoma de mama bilateral, consultó por una lesión azulada en el dorso del pie derecho que presentaba desde la adolescencia y en la que refería la aparición reciente de un área más pigmentada en la zona distal. Negaba la presencia de dolor, prurito u otra sintomatología acompañante. No refería traumatismos previos ni antecedentes personales ni familiares de un melanoma.

Exploración física

En el dorso de piel derecha presentaba una placa lineal de 10 cm de diámetro formada por múltiples pápulas azuladas bien delimitadas de forma redondeada en la que destacaba una de 5 mm en la zona distal de una coloración más negruzca (fig. 1). A la dermatoscopia se observaban múltiples áreas pigmentadas agrupadas de un color azul oscuro grisáceo (fig. 2). No se palpaban adenopatías inguinales ni axilares.

Histopatología. Se observa una proliferación dérmica de melanocitos fusiformes sin atipia citológica ni arquitectural, con marcado pigmento. Estas células se acompañan de melanófagos y disecan el colágeno dérmico. La lesión descrita es puramente dérmica, con una ausencia de proliferación

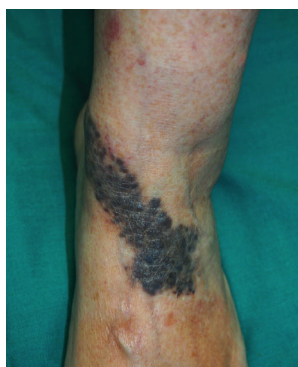

Figura 1

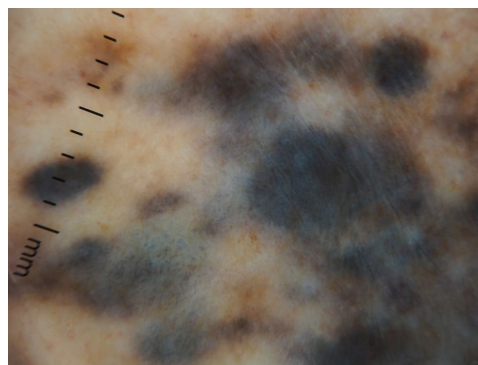


Figura 2

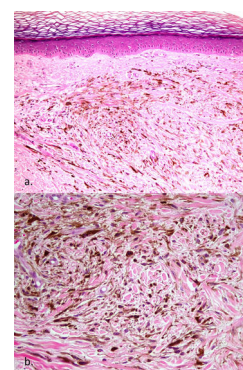


Figura 3 a) H/E 100x. b) H/E 200x.

néfica en la unión dermoepidérmica, tanto en forma de teclas como de patrón lentiginoso. No se observan figuras de mitosis (fig. 3).

¿Cuál es el diagnóstico?

Diagnóstico

Nevus azul agminado (NAA) o en placa

Evolución y tratamiento

Dada la extensión de la lesión y la ausencia de criterios de malignidad, se decidió realizar controles periódicos.

Comentario

Los nevos azules son proliferaciones melanocíticas dérmicas que generalmente se presentan como unas máculas o pápulas solitarias de tamaño pequeño y de un color azul oscuro. Cuando se agrupan, lo suelen hacer de manera lineal, siguiendo una distribución *blaschkoide*, o segmentaria¹. El término latino *agmen* significa «ejército» y alude a este raro grupo de nevos lisos o sobreelevados agrupados en un área bien circunscrita², independiente de su distribución lineal o segmentaria.

En general, los melanocitos dérmicos desaparecen durante la segunda mitad de la gestación, pero algunos permanecen en la dermis del cuero cabelludo, la región sacra y la cara dorsal de las extremidades distales, localizaciones donde los nevos azules se presentan con una frecuencia mayor. La coloración azul de estos nevos es el resultado del efecto Tyndall, causado por la refracción de la luz al incidir sobre los melanocitos dérmicos³. Aunque la patogenia del nevus azul en placa o agminado es desconocida, se han descrito casos aislados tras traumatismos cutáneos o quemaduras solares, sugiriendo que dichos factores podrían estimular la proliferación de melanocitos^{3,4}. Además, recientemente, se han detectado mutaciones activadoras somáticas en *GNAQ* y *GNA11*, genes en los que se ya habían identificado mutaciones en nevos azules no agminados. Si bien se han encontrado mutaciones similares en *GNAQ* y *GNA11* en el melanoma mucoso, tales mutaciones no son por sí mismas suficientes para la degeneración a melanoma, requiriéndose un segundo evento mutacional para la malignización. También se ha descrito la presencia de otras mutaciones en otras lesiones pigmentadas de distribución agminada (nevus spilus, nevus intradérmico), por lo que serían la expresión fenotípica, en mosaico, de mutaciones post-cigóticas¹.

Se distinguen cuatro formas histológicas de nevos azules: común, celular, combinado y epiteloide, el cual forma parte del síndrome de Carney⁵.

El diagnóstico diferencial se debe realizar con el melanoma sobre nevus azul (nevus azul maligno), el melanoma metastásico, las argirias, y las malformaciones vasculares, por lo que el diagnóstico se basa en la clínica y la histología⁵.

El NAA suele tener un curso indolente, sin embargo, el aumento de tamaño o el desarrollo de nuevas lesiones locales es común indican una vigilancia periódica. Se han descrito casos asociados a otras lesiones pigmentadas (nevus spilus, léntigos)⁶, dermatomiositis⁷ o al complejo

de Carney⁸, entre otros, sin establecerse ningún significado clínico⁹.

Con respecto a su tratamiento, su descrito carácter benigno justifica la observación clínica en ausencia de cambios.

Financiación

Este trabajo no ha recibido ningún tipo de financiación.

Conflicto de intereses

Los autores declaran no tener ningún conflicto de intereses.

Bibliografía

- Eichenfield DZ, Cotter D, Thorson J, Hinds B, Sun BK. Agminated blue nevus with a GNAQ mutation: A case report and review of the literature. *J Cutan Pathol*. 2019;46:130-3, <http://dx.doi.org/10.1111/cup.13373>.
- Mazzeo M, Bianchi L, Campione E. Melanocytosis dérmica agminada en el territorio del nevus de Ota. *Actas Dermosifilogr*. 2018;109:653-5, <http://dx.doi.org/10.1016/j.ad.2017.07.022>.
- Lisboa A, Silvestre K, Pedreira R, Alves N, Obadia D, Azulay-Abulafia L. Agminated blue nevus - Case report. *An Bras Dermatol*. 2016;91:658-60, <http://dx.doi.org/10.1590/abd1806-4841.20164448>.
- Balin SJ, Barnhill RL. Neoplasias melanocíticas benignas. En: Bologna JL, Schaffer JV, Cerroni L, editores. *Dermatología*. 4ª ed. Barcelona: Elsevier; 2019. p. 1963-5.
- Giménez-Jovani S, Marcoval J, Fortuño Y. Nevus azul en placa. *Actas Dermosifilogr*. 2002;93:594-6, [http://dx.doi.org/10.1016/S0001-7310\(02\)76651-9](http://dx.doi.org/10.1016/S0001-7310(02)76651-9).
- Spring P, Perrier P, Erba P, Hagmann P, Mihm MC, Hohl D. Large agminated cellular 'plaque-type' blue nevus surrounding the ear: a case and review. *Dermatology*. 2013;227:21-5.
- Chen T, Kurwa HA, Trotter MJ, Haber RM. Agminated blue nevi in a patient with dermatomyositis. *J Am Acad Dermatol*. 2013;68:e52-3.
- Milkova L, Treudler R, Simon JC, Kunz M. Agminated blue naevi in a patient with EMO syndrome. *Acta Derm Venereol*. 2013;93:104-5.
- Hunjan MK, Mohandas D, Bridges AG, Tollefson M. Agminated segmental plaque-type blue nevus associated with hypertrichosis and soft tissue hypertrophy: Report of a case and review of the literature. *Pediatr Dermatol*. 2018 Jan;35:e22-8, <http://dx.doi.org/10.1111/pde.13303>.

I. Gracia-Darder^{a,*}, M.C. Montis-Palos^a y M.A. Martínez^b

^a Departamento de Dermatología, Hospital Universitario Son Espases, Palma de Mallorca, España

^b Departamento de Anatomía Patológica, Hospital Universitario Son Espases, Palma de Mallorca, España

* Autor para correspondencia.

Correo electrónico: ines.gracia.darder@gmail.com (I. Gracia-Darder).