

IMÁGENES EN DERMATOLOGÍA

Sífilis secundaria hiperpigmentada

Hyperpigmented Macules in Secondary Syphilis



B. Lozano-Masdemont^{a,*}, A. Úbeda-Romero^b e I. Polimón-Olabarrieta^a

^a Servicio de Dermatología, Hospital Universitario de Móstoles, Móstoles, Madrid, España

^b Servicio de Anatomía Patológica, Hospital Universitario de Móstoles, Móstoles, Madrid, España

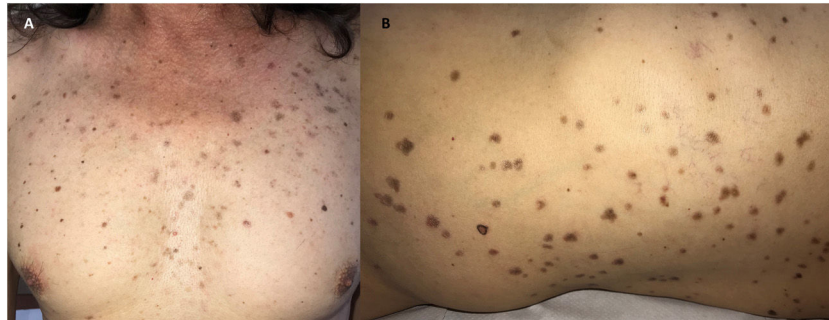


Figura 1

Se han denominado manifestaciones atípicas sifilíticas a aquellas que mimetizan otras dermatosis o muestran gran originalidad. Se describe el caso de un varón de 56 años, fototipo III, con lesiones pruriginosas de varias semanas de evolución que el paciente refería como marrónceas desde el inicio. Se observaron numerosas máculas marrón-grisáceas en el tronco, los miembros, las palmas y las plantas (fig. 1). Las mucosas, el pelo y las uñas estaban respetados. La dermatoscopia reveló la presencia de puntos grisáceos sobre un fondo marrónceos. La biopsia mostró una epidermis adelgazada, orthohiperqueratósica, espongiótica y lesión de interfase. La dermis presentaba un infiltrado inflamatorio

en banda, con células plasmáticas, linfocitos, histiocitos y melanófagos. Se identificaron cuerpos acidófilos en la dermis papilar y la epidermis. Con la tinción con Warthin-Starry se reconocieron elementos baciliformes sugestivos de espiroquetas, confirmados inmunohistoquímicamente mediante anticuerpos anti-treponema. El estudio serológico mostró una positividad para IgG-IgM *Treponema pallidum* y RPR (título 1/32) y negatividad para VIH, diagnosticándose de sífilis secundaria. El paciente recibió tratamiento con una dosis intramuscular de 2,4 millones de UI de penicilina benzatina. Las máculas hiperpigmentadas persistían al mes del tratamiento. El paciente no volvió a control.

La original forma clínica del caso, inicialmente hiperpigmentada, recuerda a un eritema discrómico perstans y supone otra manifestación atípica sifilítica no descrita previamente.

* Autor para correspondencia.

Correo electrónico: belenmasdemont@gmail.com

(B. Lozano-Masdemont).