

8. Brody GS, Deapen D, Taylor CR, Pinter-Brown L, House-Lightner SR, Andersen JS, et al. Anaplastic large cell lymphoma occurring in women with breast implants: analysis of 173 cases. *Plast Reconstr Surg.* 2015;135:695, <http://dx.doi.org/10.1097/PRS.0000000000001033>.

I. Gracia-Darder*, N. Izquierdo, J. Boix-Vilanova y D. Ramos

Departamento de Dermatología, Hospital Universitario Son Espases, Palma de Mallorca, Baleares, España

* Autor para correspondencia.

Correo electrónico: ines.gracia.darder@gmail.com (I. Gracia-Darder).

<https://doi.org/10.1016/j.ad.2020.03.017>

0001-7310/ © 2021 AEDV. Publicado por Elsevier España, S.L.U. Este es un artículo Open Access bajo la licencia CC BY-NC-ND (<http://creativecommons.org/licenses/by-nc-nd/4.0/>).

Alergia de contacto a aluminio tras vacunación: presentación de tres casos

Contact Allergy to Aluminum Following Vaccination: A Report of 3 Cases

Sr. Director:

La vacunación constituye una medida esencial en medicina preventiva, sin embargo, no está exenta de complicaciones, ya que puede dar lugar a la aparición de reacciones secundarias, aunque son más frecuentemente leves, transitorias y autoinvolutivas¹. La persistencia de dichas reacciones es poco frecuente, la mayoría de ellas producidas por una reacción de hipersensibilidad al aluminio^{2,3}.

Describimos dos niñas, de 2 y 3 años, y un niño de 8 años que presentaron reacciones cutáneas persistentes tras la administración de vacunas (tabla 1). En todos los casos se observaron nódulos en la zona de vacunación, en un caso acompañado de eccema e hipertrichosis, que tenía desde hace más de un año (fig. 1)⁴. La vacunación en los 3 casos se había realizado de acuerdo con el correspondiente calendario vacunal y el cuadro estaba asociado a vacunas incluidas en el mismo. En dos de los casos la sospecha clínica inicial abarcó otras entidades, por lo que fue la biopsia cutánea la que orientó al diagnóstico al observarse los hallazgos característicos de este tipo de reacciones (histiocitos con citoplasma granular) (fig. 2). En los tres casos se realizaron pruebas epicutáneas con cloruro de aluminio al 2% en vaselina (Chemotechnique, Vellinge, Suecia), con positividad en las lecturas a las 72 y 168 h (fig. 3).

Los compuestos de aluminio se han utilizado como adyuvantes en las vacunas desde hace más de 80 años, potenciando la respuesta inmune del sistema inmune al

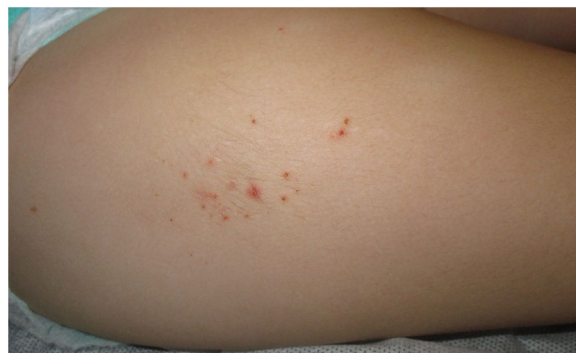

Figura 1 Lesiones en muslo derecho en uno de los casos, en forma de pápulas eritematosas excoriadas agrupadas sobre una lesión nodular de superficie hipertrichósica.

antígeno. Tras la administración de dichas vacunas pueden aparecer lesiones cutáneas, más frecuentemente en forma de prurito o nódulos subcutáneos, siendo menos frecuente la aparición de áreas de hipertrichosis o eccema. La persistencia de estas reacciones se ha descrito en el 0,5-6% de los casos y se atribuye principalmente a una reacción de hipersensibilidad tipo IV al hidróxido de aluminio. En el 77% al 95% de los niños con reacciones persistentes a las vacunas, las pruebas epicutáneas al hidróxido de aluminio al 2% son positivas, demostrando la presencia de una alergia de contacto a dicho metal⁵.

Histológicamente, se han descrito diferentes patrones (paniculitis, pseudolinfomatoso, granuloma anular-like) pero el hallazgo característico es la presencia de histiocitos con un citoplasma granular. A pesar de ello, la biopsia cutánea no se considera indispensable para el diagnóstico dada la alta sensibilidad de las pruebas epicutáneas^{5,6}.

Tabla 1 Resumen de los casos clínicos observados con alergia de contacto a aluminio

Caso	Edad (años)	Sexo	Clínica cutánea	Vacuna asociada	Número de vacunas administradas que incluyan aluminio	Duración de la clínica en la primera valoración (meses)
1	2	Femenino	Nódulos, eccema e hipertrichosis	VNC	4	12
2	3	Femenino	Nódulos	DTP, Hib	5	18
3	8	Masculino	Nódulos	DTP	6	24

DTP: difteria-tétanos-pertussis; Hib: *Haemophilus influenzae* b; VNC: vacuna neumocócica conjugada 13 V.

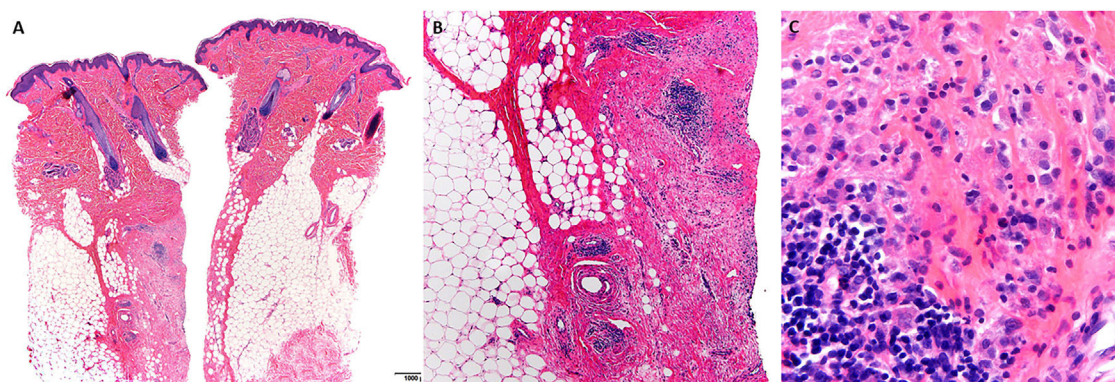


Figura 2 Biopsia cutánea de una de las pacientes. A) Epidermis normal, con lesiones centradas en dermis y tejido celular subcutáneo (hematoxilina-eosina, 4x). B) Áreas de esclerosis junto a hiperplasia folicular linfoide e infiltrado histiocitario (hematoxilina-eosina, 4x). C) Histiocitos con citoplasma granular (hematoxilina-eosina, 20x).

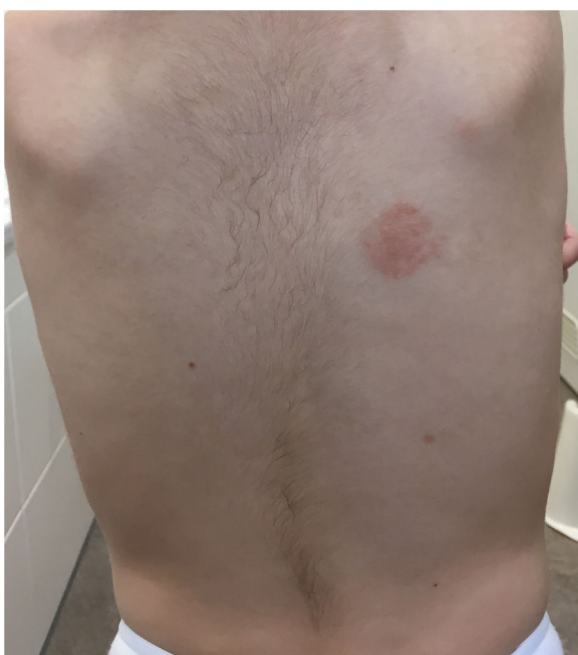

Figura 3 Lectura de las pruebas epicutáneas en uno de los pacientes a las 168 horas, observándose positividad al hidróxido de aluminio al 2% (++).

Las lesiones aparecen habitualmente entre los 12 y los 18 meses de vida, más frecuentemente tras múltiples vacunaciones (más habitualmente tras la tercera) y en vacunas de administración subcutánea. Esto último se postula que es debido a que a dicho nivel el aluminio entraría en contacto con las células dendríticas que desencadenan la reacción de hipersensibilidad. Lo más frecuente es que aparezcan a los 2 meses y medio tras la vacunación (aunque varía ampliamente en la literatura desde su aparición a las 2 semanas hasta los 13 meses). La duración de la clínica también varía ampliamente desde meses hasta incluso 10 años⁵.

Los niños sensibilizados al aluminio pueden sufrir dermatitis de contacto con la exposición a objetos que contienen aluminio (como desodorantes, pasta de dientes, o pigmentos utilizados en el tatuaje). Sin embargo, algunos estudios han demostrado que la alergia de contacto al aluminio puede dis-

minuir o desaparecer con el tiempo, negativizándose hasta en el 77% de los casos siete años después de la prueba epicutánea inicial positiva⁷.

En pacientes con una dermatitis de contacto al aluminio, debe recomendarse la sustitución de vacunas con aluminio a otras sin este compuesto. Sin embargo, no existen formulaciones sin aluminio en todas las vacunas, de manera que en el caso que no fuera posible su sustitución debería recomendarse una vacunación intramuscular profunda que disminuya el riesgo de nuevas lesiones. De forma generalizada, se acepta que los beneficios que aportan las vacunas superan cualquier posible complicación, de manera que la aparición de estas lesiones no justifica el incumplimiento del calendario vacunal. De igual forma, el aluminio también es un adyuvante habitual en las vacunas hiposensibilizantes administradas por vía subcutánea, de manera que la alergia de contacto a aluminio supone una contraindicación relativa a su administración.

Resulta fundamental conocer las posibles complicaciones cutáneas asociadas a la administración de vacunas, de manera que, ante una reacción persistente tras su administración, deberíamos plantearnos la presencia de una alergia de contacto al aluminio. Una historia clínica sugestiva junto a unas pruebas epicutáneas positivas serían suficientes para llegar al diagnóstico, facilitándose el diagnóstico precoz que evite la ansiedad parental, así como la realización de otros procedimientos innecesarios e invasivos.

Conflicto de intereses

Los autores declaran no tener ningún conflicto de intereses.

Bibliografía

1. Rosenblatt AE, Stein SL. Cutaneous reactions to vaccinations. *Clin Dermatol.* 2015;33:327–32.
2. López S, Peláez A, Navarro A, Montesinos E, Morales C, Garde C. Aluminium Allergy in patients hyposensitized with aluminium precipitated antigen extracts. *Contact Dermatitis.* 1994;31:37–40.
3. García-Patos V, Pujol RM, Alomar A, Cisteró A, Curell R, Fernández-Figueras MT et al. Persistent subcutaneous nodules in patients hyposensitized with aluminum-containing allergen extracts. *Arch Dermatol.* 1995;131:1421–4.

4. Tous-Romero F, Calleja-Algarra A, Palencia-Pérez S, Ortiz de Frutos J. Nodular lesion in right thigh with hypertrichosis in a 2-year-old girl. *Pediatr Dermatol.* 2019;36:145–6.
5. Bergfors E, Hermansson G, Nystrom Kronander U, Falk L, Valter L, Trollfors B. How common are long-lasting, intensely itching vaccination granulomas and contact allergy to aluminium induced by currently used pediatric vaccines? A prospective cohort study. *Eur J Pediatr.* 2014;173:1297–307.
6. Gordon SC, Bartenstein DW, Tajmir SH, Song JS, Hawryluk EB. Delayed-type hypersensitivity to vaccine aluminum adjuvant causing subcutaneous leg mass and urticaria in a child. *Pediatr Dermatol.* 2018;00:1–3.
7. Gente Lidholm A, Bergfors E, Inerot A, Blomgren U, Gillstedt M, Trollfors B. Unexpected loss of contact allergy to aluminium induced by vaccine. *Contact Dermatitis.* 2013;68:286–92.

F. Tous Romero^{a,*}, S.I. Palencia Pérez^a,
J.L. Rodríguez Peralto^b
y F.J. Ortiz de Frutos^a

^a Servicio de Dermatología, Hospital Universitario 12 de Octubre, Madrid, España

^b Servicio de Anatomía Patológica, Hospital Universitario 12 de Octubre, Madrid, España

* Autor para correspondencia.

Correo electrónico: Fatimatousro@gmail.com
(F. Tous Romero).

<https://doi.org/10.1016/j.ad.2020.01.013>

0001-7310/ © 2021 AEDV. Publicado por Elsevier España, S.L.U.
Este es un artículo Open Access bajo la licencia CC BY-NC-ND
(<http://creativecommons.org/licenses/by-nc-nd/4.0/>).

Diagnóstico de VIH de novo en un Servicio de Dermatología



Diagnosis of De Novo HIV Infection in a Dermatology Department

Sr. Director:

En los últimos años, la incidencia de las infecciones de transmisión sexual (ITS) ha aumentado de forma progresiva¹. Desde que en 1983 los científicos franceses Barré-Sinoussi y Luc Montagnier identificaran el virus de la inmunodeficiencia humana (VIH) como el agente causante del síndrome de inmunodeficiencia adquirida (SIDA) y que se notificaran casos en todas las regiones del mundo, se han creado programas de concienciación y campañas informativas enfocadas a prevenir las prácticas sexuales de riesgo. A pesar de que más del 95% de estos pacientes presentan manifestaciones cutáneas durante el curso de la enfermedad, la gran mayoría de éstas se producen en estadios avanzados². Dado que frecuentemente los dermatólogos son los encargados del diagnóstico y el tratamiento de los pacientes que consultan por una ITS o por contactos sexuales de riesgo, es importante su estudio serológico en busca de primoinfecciones VIH en fases tempranas. El objetivo de este estudio es cuantificar los nuevos diagnósticos de infección por el VIH realizados en un servicio de dermatología y describir sus características clínico-epidemiológicas.

Se recogieron todos los casos de diagnósticos nuevos de VIH desde julio de 2016 hasta julio de 2019 realizados en el Servicio de Dermatología del Hospital General Universitario de Valencia a través de la base de datos de ITS del Servicio. Se ha definido «diagnóstico precoz» como la presencia de una cifra de CD4 > 350 cél/μL en la primera determinación tras el diagnóstico de la infección por VIH, «diagnóstico tardío» como la presencia de una cifra de CD4 inferior a 350 cél/μL y «enfermedad avanzada» la presencia de una cifra inferior a 200 cél/μL.

Se identificó un total de 18 diagnósticos nuevos de VIH en los tres años de duración del estudio, lo que supuso un 1,9% del total de ITS diagnosticadas (940). Las características

clínico-epidemiológicas de los pacientes se recogen en la tabla 1. El 66,7% de los casos (12) se diagnosticaron en la analítica de cribado al consultar el paciente por una ITS. En dos casos el diagnóstico no se asoció a ninguna otra enfermedad concomitante ni a otra ITS. En estos casos, ambos pacientes se presentaron con un síndrome retroviral agudo asociando malestar general, astenia y un exantema

Tabla 1 Características clínico-epidemiológicas de los pacientes con diagnóstico de novo de VIH

Variable	Número de casos (n; %)
Sexo	
Hombre	17; 94,4
Mujer	1; 5,6
Edad media (años)	37
Nacionalidad	
Española	13; 72,2
América Latina	4; 22,2
África	1; 5,6
Orientación sexual	
HSH	15; 83,3
Heterosexual	3; 16,7
Diagnóstico casual en analítica de control	16; 88,8
Diagnóstico asociado (n = 16)	
Sífilis	7; 38,8
Sarcoma de Kaposi	3; 16,7
Condilomas acuminados	2; 11,1
Uretritis gonocócica	2; 11,1
Angiomatosis bacilar	1; 5,6
Linfogranuloma venéreo	1; 5,6
Consulta a través de urgencias dermatológicas	14; 77,8
Antecedente de ITS previas	12; 66,7
Estadio al momento del diagnóstico	
Diagnóstico precoz	14; 77,8
Diagnóstico tardío	3; 16,7
Diagnóstico avanzado	1; 5,6