

- Bolognia JL, Schaffer JV, Cerroni L. *Dermatology*. 4th Ed. EE. UU.: Elsevier; 2016.
- Unidad de Vigilancia de VIH y Comportamientos de Riesgo. Vigilancia Epidemiológica del VIH y sida en España 2018: Sistema de Información sobre Nuevos Diagnósticos de VIH y Registro Nacional de Casos de Sida. Madrid: Plan Nacional sobre el Sida - D.G. de Salud Pública, Calidad e Innovación /Centro Nacional de Epidemiología - ISCIII; 2019.
- Mendes-Bastos P, Brasileiro A, Matos-Pires E, Rodrigues I, Marques C, Coelho-Macias V, et al. De novo HIV infection diagnoses in a Department of Dermatology and Venereology in Lisbon, Portugal. *Int J STD AIDS*. 2017;28:887-92.

J. Magdaleno-Tapial*, P. Hernández-Bel, C. Valenzuela-Oñate y A. Pérez-Ferriols
Servicio de Dermatología, Hospital General Universitario de Valencia, Valencia, España

*Autor para correspondencia.
 Correo electrónico: jormagta@gmail.com
 (J. Magdaleno-Tapial).

<https://doi.org/10.1016/j.ad.2020.02.015>
 0001-7310/ © 2021 AEDV. Publicado por Elsevier España, S.L.U.
 Este es un artículo Open Access bajo la licencia CC BY-NC-ND
 (<http://creativecommons.org/licenses/by-nc-nd/4.0/>).

Dermatosis discoide facial, una entidad enigmática



Facial Discoid Dermatitis: An Enigmatic Disease

Sr. Director:

La dermatosis discoide facial (DDF) es una entidad de reciente descripción que cursa con pápulas y placas eritemato-descamativas, a menudo de morfología anular, limitadas a la región facial. Su principal característica es la persistencia de las lesiones a lo largo del tiempo, sin respuesta a los tratamientos tópicos ni sistémicos. En la clínica puede plantear el diagnóstico diferencial con otras entidades que cursan con lesiones pápulo-escamosas en la cara, como son la dermatitis seborreica, la *tinea faciei*, el lupus eritematoso cutáneo o la psoriasis.

Una mujer de 45 años, con hipercolesterolemia familiar, consultó por unas lesiones faciales persistentes desde la adolescencia. Había realizado múltiples tratamientos previos con corticoesteroides e inhibidores de la calcineurina tópicos, así como terapias sistémicas con metotrexato e hidroxicloroquina, con una ausencia total de respuesta a todos ellos. A la exploración presentaba unas pápulo-placas eritemato-descamativas, de aspecto seborreico y ligeramente anaranjadas, distribuidas por ambas mejillas y la frente (figs. 1 y 2). No presentaba lesiones en otra zona del cuerpo, incluyendo las mucosas, las palmas, las plantas y el cuero cabelludo. En la biopsia de una de ellas se

observó una acantosis epidérmica leve, una hiperqueratosis con focos de paraqueratosis, unos tapones córneos foliculares, un infiltrado inflamatorio moderado en la dermis superficial de distribución intersticial y perifolicular, y la presencia de *Demodex* en los folículos pilosos (fig. 3). No se observó daño vacuolar basal, engrosamiento de la membrana basal ni depósito de mucina. La inmunofluorescencia directa resultó negativa. Se solicitaron unos análisis en los que se demostró negatividad para los anticuerpos anti-nucleares, incluyendo las especificidades anti-Ro y anti-La, y una fracción del complemento C3 ligeramente disminuida (83 mg/dL), que no tenía relevancia clínica. A pesar de no disponer de un diagnóstico definitivo, ante la posibilidad clínica de un lupus eritematoso cutáneo, se decidió intentar de nuevo el tratamiento con hidroxicloroquina oral y corticoesteroides tópicos de alta potencia, sin obtener respuesta. Por la presencia de abundantes *Demodex* en la biopsia, se planteó la posibilidad de un componente de rosácea, añadido al cuadro, y la paciente completó tratamiento oral con metronidazol e ivermectina; de nuevo sin obtener ninguna respuesta clínica. Finalmente, ante los hallazgos clínicos, microscópicos y la falta de respuesta a tratamientos tanto tópicos como sistémicos, se estableció el diagnóstico de DDF. Tras revisar la literatura, se inició el tratamiento con calcipotriol y betametasona tópico, en base a un caso publicado previamente con una respuesta parcial a los mismos¹; actualmente está a la espera de ver evolución.

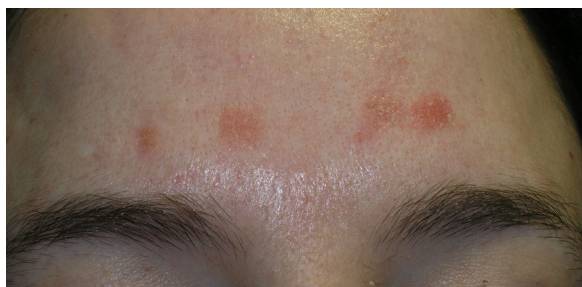

Figura 1 Pápulas anaranjadas y descamativas situadas en la frente.

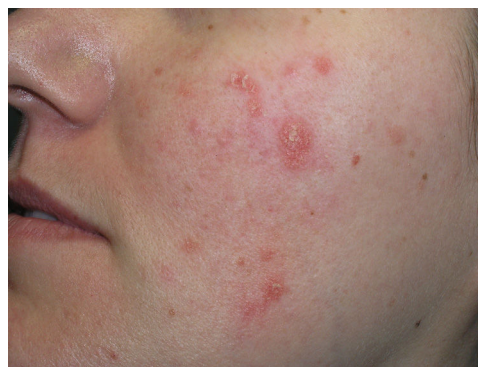

Figura 2 Pápulas descamativas de aspecto seborreico situadas en las mejillas.

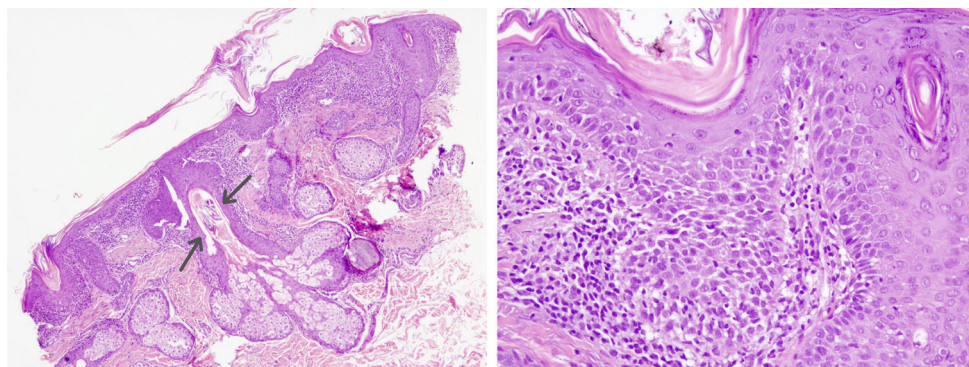


Figura 3 Acanthosis epidérmica leve, hiperqueratosis con focos de paraqueratosis, tapones córneos foliculares, un infiltrado inflamatorio moderado en la dermis superficial y presencia de *Demodex* en el folículo central (flechas) (imagen de la izquierda: $\times 40$ aumentos; imagen de la derecha: $\times 200$ aumentos).

La DDF es una entidad que se describió por primera vez en el año 2010 con la identificación de tres casos en los que se observaron unas lesiones rosado-anaranjadas, descamativas y, a menudo, anulares, localizadas de manera exclusiva en la cara². Además, estas lesiones se mantenían estables a lo largo de los años y eran resistentes a múltiples tratamientos. Desde el punto de vista microscópico, se caracterizaban por la presencia de acantosis epidérmica, paraqueratosis y tapones foliculares².

A partir de esta publicación inicial se han descrito otros 10 casos^{1,3,4}. Basándonos en esta corta experiencia puede decirse que la DDF es más frecuente en las mujeres (ratio H:M 1:5,5), suele iniciarse en la tercera década y existe un franco predominio de la raza asiática. Las lesiones se limitan a la región facial, con mayor frecuencia a las mejillas (93%), seguido de la barbilla (69%) y la frente (38%). De forma característica, estas se mantienen estables a lo largo de los años con una respuesta escasa a los tratamientos. En un 53% se ha descrito una respuesta parcial a alguno de ellos, como al tacrolimus y a los corticoesteroides tópicos³ y a calcipotriol/betametasona tópico combinado con dosis bajas de acitretino oral¹. Además, es importante añadir que una de las pacientes descritas evolucionó a una pitiriasis rubra pilaris (PRP) tipo II durante el seguimiento. En relación a la microscopia, los hallazgos que se observaron con mayor frecuencia fueron la hiperplasia epidérmica psoriasiforme (92,3%), la hiperqueratosis con paraqueratosis (84%), el infiltrado linfocitario perivascular superficial (76,9%) y los tapones foliculares (61,5%).

Respecto al origen de esta dermatosis, es totalmente desconocido. La observación de un caso que evolucionó a una PRP, la similitud en los hallazgos histológicos con la misma, junto con la escasa respuesta a los tratamientos, han permitido postular a algunos autores que la DDF podría ser en realidad un subtipo de PRP¹⁻⁴. No obstante, existen unas diferencias clínicas claras entre ambas entidades y son

muchas las cuestiones que quedan aún por investigar y resolver. Creemos que el caso descrito es un ejemplo claro de DDF, una dermatosis poco conocida y probablemente infra-diagnosticada. Nos gustaría remarcar su peculiar evolución, persistente a lo largo del tiempo, y la falta de respuesta a los tratamientos disponibles en la actualidad.

Bibliografía

1. Bohdanowicz M, DeKoven JG. Improvement in facial discoid dermatosis with calcipotriol/betamethasone ointment and low-dose acitretin. *Clin Exp Dermatol*. 2018;43:820–1.
2. Ko CJ, Heald P, Antaya RJ, Bologna JL. Facial discoid dermatosis. *Int J Dermatol*. 2010;49:189–92.
3. Gan E, Goh C, Lee JNS. Facial discoid dermatosis: A new subtype of pityriasis rubra pilaris? *J Am Acad Dermatol*. 2014;70:7929.
4. Salman A, Tekin B, Berenjian A, Cinel LDC. Facial discoid dermatosis: A further case of a novel entity. *J Dermatol*. 2015;42:1132–3.

L. Condal^a, A. Quer^b, C. Ferrándiz^a
e I. Bielsa^{a,*}

^a Servicio de Dermatología, Hospital Universitari Germans Trias i Pujol, Badalona, Barcelona, España

^b Servicio de Anatomía Patológica, Universidad Autónoma de Barcelona, Barcelona, España

* Autor para correspondencia.

Correo electrónico: ibielsa.germanstrias@gencat.cat (I. Bielsa).

<https://doi.org/10.1016/j.ad.2020.01.009>

0001-7310/ © 2021 AEDV. Publicado por Elsevier España, S.L.U. Este es un artículo Open Access bajo la licencia CC BY-NC-ND (<http://creativecommons.org/licenses/by-nc-nd/4.0/>).