




ACTAS Derma-Sifiliográficas

Full English text available at
www.actasdermo.org



DERMATOLOGÍA PRÁCTICA

Linfomas cutáneos. Parte II: otros linfomas cutáneos

R.M. Pujol y F. Gallardo*



Servicio de Dermatología, Hospital del Mar, Barcelona, España

Recibido el 19 de mayo de 2020; aceptado el 26 de septiembre de 2020
Disponible en Internet el 10 de octubre de 2020

PALABRAS CLAVE

Otros linfomas cutáneos primarios;
Linfomas cutáneos citotóxicos;
Linfomas cutáneos primarios de células B

KEYWORDS

Other primary cutaneous lymphomas;
Primary cutaneous cytotoxic lymphomas;
Primary cutaneous B-cell lymphoma

Resumen Los linfomas cutáneos primarios de células T distintos de la micosis fungoide, el síndrome de Sézary y los procesos linfoproliferativos cutáneos positivos para CD30 son poco frecuentes, representan menos del 5% de todos los linfomas cutáneos; generalmente se caracterizan por un fenotipo citotóxico y habitualmente presentan un comportamiento clínico agresivo. A menudo, los pacientes presentan o desarrollan enfermedad extracutánea poco después del diagnóstico. El manejo comúnmente incluye un enfoque multidisciplinario, se debe considerar un tratamiento sistémico intensivo y un trasplante de médula ósea. Los linfomas cutáneos primarios de células B representan aproximadamente el 30% de los linfomas cutáneos primarios. Incluyen un grupo heterogéneo de entidades con diferentes características clinicopatológicas y evolutivas. Suelen presentarse como pápulas, nódulos o tumores de coloración variable (rojo-violeta), solitarios o múltiples, que aparecen ocasionalmente agrupados o como lesiones generalizadas multifocales en el tronco, la cabeza o las extremidades. Se pueden distinguir 3 grupos bien definidos: el linfoma cutáneo primario de células del centro del folículo y el linfoma cutáneo primario de células de la zona marginal, que siguen un curso clínico indolente, y el linfoma difuso cutáneo primario de células B grandes del tipo de las piernas, de curso agresivo.

© 2020 AEDV. Publicado por Elsevier España, S.L.U. Este es un artículo Open Access bajo la licencia CC BY-NC-ND (<http://creativecommons.org/licenses/by-nc-nd/4.0/>).

Cutaneous Lymphomas —Part II: Other Cutaneous Lymphomas

Abstract Primary cutaneous T-cell lymphomas other than mycosis fungoides, Sézary syndrome, and lymphoproliferative CD30⁺ disorders are few, accounting for less than 5% of all cutaneous lymphomas. A cytotoxic phenotype is characteristic of these tumors, and their clinical behavior is usually aggressive. Patients often present with extracutaneous symptoms or develop them shortly after diagnosis. Management is usually multidisciplinary, and intensive systemic therapy and bone marrow transplantation should be considered. Cutaneous B-cell lymphomas account for approximately 30% of primary cutaneous lymphomas. They make up a heterogeneous group

* Autor para correspondencia.

Correo electrónico: fgallardo@parcdesalutmar.cat (F. Gallardo).

of tumors that have different clinical and pathological features. Clinical course also varies. Presenting as papules, nodules, or tumors of variable reddish-violeaceous coloring, the lesions may be solitary or multiple and occasionally form clusters. There may also be generalized lesions, present at multiple sites on the trunk, head, or extremities. Three well-defined groups of primary cutaneous lymphoma have been reported: follicle center lymphoma; marginal zone lymphoma, which follows an indolent course; and a diffuse large B-cell lymphoma, leg type, which follows an aggressive course.

© 2020 AEDV. Published by Elsevier España, S.L.U. This is an open access article under the CC BY-NC-ND license (<http://creativecommons.org/licenses/by-nc-nd/4.0/>).

Otros linfomas cutaneos primarios de células T

Los linfomas cutáneos primarios de células T distintos de la micosis fungoide, el síndrome de Sézary y los procesos linfoproliferativos cutáneos positivos para CD30 son poco frecuentes, representan menos del 5% de todos los linfomas cutáneos, generalmente se caracterizan por un fenotipo citotóxico y habitualmente presentan un comportamiento clínico agresivo. A menudo, los pacientes presentan o desarrollan enfermedad extracutánea poco después del diagnóstico. Su manejo implica una aproximación multidisciplinaria y puede plantear un tratamiento sistémico intensivo e incluso un trasplante de progenitores hematopoyéticos.

Linfoma de células T subcutáneo tipo paniculítico

El linfoma de células T subcutáneo tipo paniculítico (LCCT-P) es un subtipo poco frecuente caracterizado clínicamente por lesiones similares a una paniculitis cuyas células neoplásicas corresponden a células T CD8+/CD4-/CD56-/TCR- $\alpha\beta$ de fenotipo citotóxico (TIA-1, *granzyme* B, perforina)¹. Los pacientes suelen referir lesiones nodulares inflamatorias cutáneas recurrentes de evolución indolente durante meses o años (con una supervivencia superior al 80% a los 5 años). La diseminación extracutánea es poco frecuente, aunque excepcionalmente puede asociarse con procesos autoinmunes (particularmente a lupus eritematoso)². Recientemente, se ha descrito la presencia de mutaciones en HAVCR2/TIM3 en un grupo de pacientes con LCCT-P que podría asociarse con un síndrome hemofagocítico (pancitopenia, fiebre y hepatoesplenomegalia)³. Histológicamente, se observa un denso infiltrado linfoide localizado casi exclusivamente en el tejido celular subcutáneo. El infiltrado afecta tanto a los septos como a los lobulillos, con una distribución marginal característica de las células malignas atípicas en torno a los adipocitos con fenómenos de fagocitosis de detritus nucleares y hematíes (hemofagocitosis). No se asocia con una infección por virus de Epstein-Barr (VEB). El diagnóstico diferencial debe plantearse con otros LCCT con afectación predominante del tejido celular subcutáneo, especialmente el LCCT- $\gamma\delta$, o de formas cutáneas secundarias de linfomas sistémicos de células T. El tratamiento habitual son los corticoides orales a bajas dosis, metotrexato, interferón o incluso radioterapia en formas localizadas¹.

Linfoma cutáneo de células T fenotipo $\gamma\delta$

El LCCT- $\gamma\delta$ es una neoplasia linfoide de evolución habitualmente agresiva. La presentación clínica suele ser heterogénea en forma de nódulos o placas con tendencia a la ulceración, solitarias o múltiples y de localización variable. Con frecuencia se desarrolla una afectación extracutánea característicamente extranodal (pulmón, sistema nervioso central, intestino, etc.) o un síndrome hemofagocítico^{4,5}. Histopatológicamente, se evidencia una proliferación linfoide (nodular o difusa) formada por células pleomórficas en unas ocasiones de predominio epidermotropo y en otras en forma de infiltración intensa del tejido celular subcutáneo simulando a un LCCT-P. Pueden observarse histiocitos con un fenómeno de hemofagocitosis. Las células neoplásicas no suelen expresar ni el antígeno CD4 ni el CD8, son TCR- $\gamma\delta$ /CD2+/CD3+/CD56+/VEB-⁶. El manejo del LCCT- $\gamma\delta$ y de los linfomas cutáneos citotóxicos en general, en pacientes de edad avanzada o con comorbilidades asociadas, no contempla tratamientos agresivos, mientras que en otros casos el abordaje debería incluir la posibilidad de un trasplante alogénico de precursores hematopoyéticos. El papel de las mutaciones en el gen SETD2 recientemente descritas puede plantear en un futuro nuevas opciones de terapias dirigidas⁷.

Linfoma extranodal de células NK/T, tipo nasal

El linfoma de células *natural killer* (NK) o linfoma extranodal NK/T tipo nasal tiene una etiología claramente relacionada con una infección por el VEB. Este grupo de linfomas es más prevalente en zonas geográficas del Sudeste asiático, Centroamérica y Sudamérica⁸. La localización cutánea es la segunda en frecuencia después de la cavidad nasal. Es un linfoma de evolución clínica agresiva con una diseminación rápida a órganos extranodales (piel, tubo digestivo, etc.) y una supervivencia de un 20% a los 5 años⁹. Clínicamente, las lesiones suelen ser placas o nódulos eritematosos o violáceos múltiples con tendencia a la ulceración y, en los casos de localización nasal, una lesión nodular centrorfacial destructiva (cavidad oral y tracto respiratorio superior) con clínica de obstrucción nasal, epistaxis, edema/inflamación de cabeza y cuello (granuloma letal de la línea media)⁸. La histología muestra un denso infiltrado dermo-hipodérmico con frecuente fenómeno de angiodesducción y extensas

áreas de necrosis formados por células CD56+/CD2-/CD3_e+ citoplasmático, de fenotipo citotóxico (TIA-1+).

Proceso linfoproliferativo similar a *hydroa vacciniiforme*

La nueva clasificación de la OMS-EORTC define el concepto de infección crónica por VEB que incluye las lesiones similares a *hydroa vacciniiforme* (HV-like), que constituye un proceso linfoproliferativo T de fenotipo CD8+, con un antecedente frecuente de una respuesta exagerada a picaduras de mosquito y una expresión de marcadores de células NK. Se observa en algunas etnias o áreas geográficas específicas: América Latina y Asia. La HV-like suele observarse en niños o adultos jóvenes y se manifiesta en forma de pápulas y placas infiltradas, costras/ulceración, ampollas, edema, que se resuelven dejando cicatrices varioliformes localizadas en áreas expuestas. Presenta un riesgo de progresión a linfoma en la edad adulta. Puede asociarse con sintomatología sistémica: fiebre, pérdida peso, afectación del estado general, adenopatías, hepatoesplenomegalia, y anemia^{6,10}.

Otros linfomas cutáneos T periféricos no específicos

Se incluyen como linfomas T cutáneos no específicos aquellos procesos linfoproliferativos cutáneos de difícil inclusión en las categorías anteriores por sus características clínico-patológicas, inmunofenotípicas poco definidas. En general, corresponden a linfomas agresivos con morfología o expresión de marcadores citotóxicos y con variabilidad en la expresión de marcadores de célula T¹¹.

Entidades provisionales

Linfoma cutáneo primario de células T CD8+ citotóxico epidermotropo agresivo

El linfoma cutáneo primario de células T CD8+ citotóxico epidermotropo agresivo (LCCTEA-CD8+) se manifiesta como máculas, placas y tumores generalizados a menudo ulcerados y lesiones hemorrágicas con frecuente afectación mucosa (oral, genital), aunque se han descrito lesiones indolentes de aspecto psoriasiforme o incluso similares a una micosis fungoide (MF). El LCCTEA-CD8+ desarrolla una evolución agresiva con una rápida diseminación extracutánea extranodal (pulmonar, sistema nervioso central, etc.) y muy mal pronóstico. Histológicamente, se observa una proliferación nodular o difusa de linfocitos atípicos con marcado epidermotropismo, necrosis y ulceración epidérmica con invasión y destrucción ocasional de los anejos cutáneos o estructuras vasculares. Las células neoplásicas corresponden a linfocitos de fenotipo citotóxico CD3+/CD7-/CD8+/CD45RA+ (CD2-/CD4-/CD5-/CD30-)/TIA-1+. El diagnóstico diferencial se plantea fundamentalmente con otros linfomas citotóxicos y con distintos procesos indolentes de fenotipo CD8+, como la reticulosis pagetoide, algunos casos de MF CD8+, papulosis linfomatoide tipo D o linfomas anaplásicos cutáneos CD30+¹². Precisa de tratamiento sistémico intenso

precoz, incluida la opción de trasplante alogénico de progenitores hematopoyéticos¹³.

Linfoma cutáneo primario acral de células CD8 positivas

El LCCT-CD8+ acral se presenta con lesiones nodulares solitarias o en distribución bilateral y simétrica, de crecimiento lento y evolución no agresiva, localizadas en los pabellones auriculares o en otras zonas acrales (nariz, dedos). La localización y las características de las lesiones han llevado a sugerir el posible carácter reactivo de esta entidad. Los hallazgos histopatológicos corresponden a un denso infiltrado difuso monomorfo no epidermotropo constituido por células T atípicas de tamaño pequeño-intermedio afectando difusamente a la dermis y el tejido celular subcutáneo. Las células tumorales expresan un inmunofenotipo citotóxico CD8+/TIA1+/granzima B-¹⁴. La expresión perinuclear puntiforme del antígeno CD68 sería un posible factor diferencial característico no presente en otros linfomas T citotóxicos agresivos.

Procesos linfoproliferativos de células T pleomórficas de pequeño/mediano tamaño CD4 positivas

El concepto de proceso linfoproliferativo de células T pleomórficas de pequeño/mediano tamaño CD4 positivas define casos de proliferaciones cutáneas T de evolución indolente que se presentan como nódulos solitarios, o en escaso número, agrupados, en el polo cefálico o tronco superior y cuya histología muestra un denso infiltrado linfoide dérmico de linfocitos T CD3+/CD4+/CD5+/CD7-/CD30- que asocian marcadores de células del centro folicular como BCL6+/CD10+/CXCL13/ICOS. El antígeno PD1, aunque no es específico, es el principal marcador necesario para el diagnóstico de esta entidad^{5,15,16}. En la clasificación actual de la OMS de neoplasias hematológicas no se lo considera un linfoma verdadero, sino un proceso linfoproliferativo T muy probablemente de carácter reactivo.

Linfomas cutáneos primarios de células B

Los linfomas cutáneos primarios de células B (LCCB) representan aproximadamente el 30% de los linfomas cutáneos primarios. Incluyen un grupo heterogéneo de entidades con unas características clínico-patológicas y evolutivas diferenciadas. Incluyen el LCCB del centro folicular (LCCB-CF), el LCCB de la zona marginal (LCCB-ZM) y el LCCB difuso de células grandes, tipo piernas (LCCB-DG)^{5,17}.

El LCCB-ZM y LCCB-CF son procesos linfoproliferativos de comportamiento clínico indolente, mientras que el LCCB-DG tipo piernas representa una evolución agresiva y cuya aproximación terapéutica es similar a la de un linfoma de células B difuso sistémico^{18,19}. El estudio de extensión inicial de un LCCB debe descartar una afectación cutánea de un linfoma sistémico (linfoma cutáneo secundario) (tabla 1)^{17,19}. El diagnóstico diferencial entre el LCCB-ZM, el LCCB-CF, una hiperplasia linfoide reactiva (HLR) o un proceso linfoproliferativo de células T pleomórficas de pequeño/mediano tamaño CD4 positivas puede ocasionalmente plantear dificultades al solaparse aspectos clínicos e histológicos (población mixta de células T y B, citomorfología variable con predominio de células pequeñas)¹⁸.

Tabla 1 Exploraciones complementarias para el diagnóstico y estadificación de los linfomas cutáneos de células B

<p>Hemograma completo con recuento y fórmula Bioquímica convencional, determinación sérica de LDH y β-2-microglobulina, serología <i>Borrelia burgdorferi</i> Estudio de clonalidad en sangre periférica, así como una citometría de flujo e inmunofenotipo de los linfocitos circulantes TAC con contraste de tórax, abdomen y pelvis (importante realizar ventana pélvica o ECO testicular en los LCCB-DG para descartar linfoma testicular) y en caso de lesiones localizadas en el polo cefálico también una TAC cervical Alternativamente, puede realizarse un estudio de extensión mediante PET o TAC-PET Biopsia ganglionar si adenopatía > 1 cm o elevada actividad en PET Biopsia de médula ósea no necesaria en LCCB-ZM, opcional/recomendable en LCCB-CF, siempre en LCCB-DG Considerar un cribado de enfermedad autoinmune o afectación territorio MALT por linfoma según clínica asociada (en los LCCB-ZM), así como mutaciones MYD88 para diagnóstico diferencial proliferaciones linfoplasmáticas El sistema de estadificación TNM de los LCCB es similar al propuesto para los linfomas cutáneos de células T distintos de la micosis fungoide y el síndrome de Sézary⁴¹</p>
--

Fuente: Senff et al.¹⁷.

Linfoma cutáneo primario de células B del centro folicular

El LCCB-CF es el subtipo más frecuente de linfoma cutáneo primario de células B (50-60% de los LCCB). Se manifiesta clínicamente en adultos en forma de pápulas eritematosas, placas o nódulos sin tendencia a ulcerarse, solitarios o múltiples, ocasionalmente agrupadas afectando a menudo el polo cefálico o el tronco. La afectación extracutánea puede llegar a observarse hasta en un 10% de los casos y suele ser un linfoma con un pronóstico favorable con una supervivencia a los 5 años superior al 90%^{17,20}. No es infrecuente observar recurrencias limitadas a la piel.

Histológicamente, los LCCB-CF se caracterizan por un infiltrado linfoide dérmico con un patrón nodular folicular (formación de folículos linfoides expandidos y confluentes), difuso o mixto, respetando la dermis papilar y extendiéndose ocasionalmente al tejido celular subcutáneo. Se observan folículos linfoides irregulares, superpuestos, con centros germinales reconocibles constituidos por agregados de centrocitocitos y centroblastos sobre una red de células dendríticas bien estructurada, no presentan polaridad (zonas claras y oscuras) y poseen unos mantos bien formados. En las variantes con patrón difuso no se observa la formación de folículos linfoides²⁰. Las células neoplásicas corresponden a linfocitos B (CD19+, CD20+, CD79a+, PAX-5+), que expresan marcadores de células del centro germinal (BCL-6, CD10) y, a diferencia de los linfomas centrofoliculares nodales, suelen ser BCL2-. No expresan marcadores de célula B activada (MUM1-/FOXP1-), lo que permite diferenciarlos de los LCCB-DG. La presencia de un índice de proliferación (Ki-67) no muy intenso (< 50%) en los centros germinales apoya el diagnóstico. Una expresión de BCL2 obligaría a excluir un linfoma folicular sistémico, un LCCB-ZM o un LCCB-DG^{21,22}. No se han identificado alteraciones genéticas específicas. La translocación (14;18) (q32;q21)-IgH/BCL2 no suele detectarse, aunque en algunas series se ha detectado en un 10% de los casos. Ocasionalmente, se han descrito translocaciones entre los genes IgH y BCL6, amplificaciones en 2p16.31-REL o pérdidas en 14q32.32.^{23,24} El diagnóstico diferencial de algunos LCCB-CF debe establecerse con las HLR de células B, especialmente con un patrón folicular. Sin embargo, los folículos linfoides observados en las HLR suelen ser más monomorfos, están mejor formados que en los LCCB-CF con

polaridad y no presentan una expansión de células del centro folicular hacia las zonas interfoliculares. Los estudios de clonalidad pueden ayudar a determinar el origen monoclonal o reactivo del proceso²¹.

Linfoma cutáneo primario de células B de la zona marginal

El LCCB-ZM no se reconoce como una entidad individualizada en la clasificación actual de la OMS de neoplasias hematológicas, sino se incluye dentro del grupo de los linfomas tipo MALT (*mucosa associated lymphoid tissue*), que se desarrollan en localizaciones extranodales o mucosas como el estómago, las glándulas salivales, órbita, tiroides, mama o pulmón^{5,18,19,25}. Los linfomas tipo MALT parecen desarrollarse en tejidos en los que existe una activación linfoide persistente como consecuencia de una estimulación antigénica crónica, como *Helicobacter pylori* en los linfomas MALT gástricos, *Campylobacter jejuni* en los linfomas intestinales o una infección por *Borrelia burgdorferi*, vacunas o tatuajes en los cutáneos. Los LCCB-ZM se caracterizan clínicamente por la presencia de pápulas, placas o nódulos, solitarias o múltiples, en el tronco o las extremidades en individuos adultos. Las recurrencias exclusivamente cutáneas se observan en hasta un 50% de estos pacientes, aunque la afectación extracutánea es excepcional. Presenta una baja tasa de mortalidad (supervivencia 100% a los 5 años)^{17,25-27}.

Histológicamente se caracteriza por una infiltración nodular, difusa, a menudo perianexial, en la dermis reticular y el tejido celular subcutáneo, respetando la dermis papilar y la epidermis formada por linfocitos de pequeño a mediano tamaño (monocitoides), con núcleo indentado y citoplasma claro, similares a las células de la zona marginal. Con frecuencia se observan escasas células de gran tamaño (similares a centroblastos) y un número variable de linfocitos de morfología plasmacitoide y células plasmáticas lo que facilita el diagnóstico. Se observan centros germinales reactivos y una expansión de las células de la zona marginal neoplásicas hacia las áreas interfoliculares^{17,21}. Son linfocitos B maduros (CD20+, CD22+, CD79a), con una expresión aberrante de CD43+. Expresan BCL2+ y son CD10-/BCL6-. Con frecuencia, existe una población linfoide T acompañante prominente o predominante, lo que puede planear dificultades diagnósticas en diferenciar estas

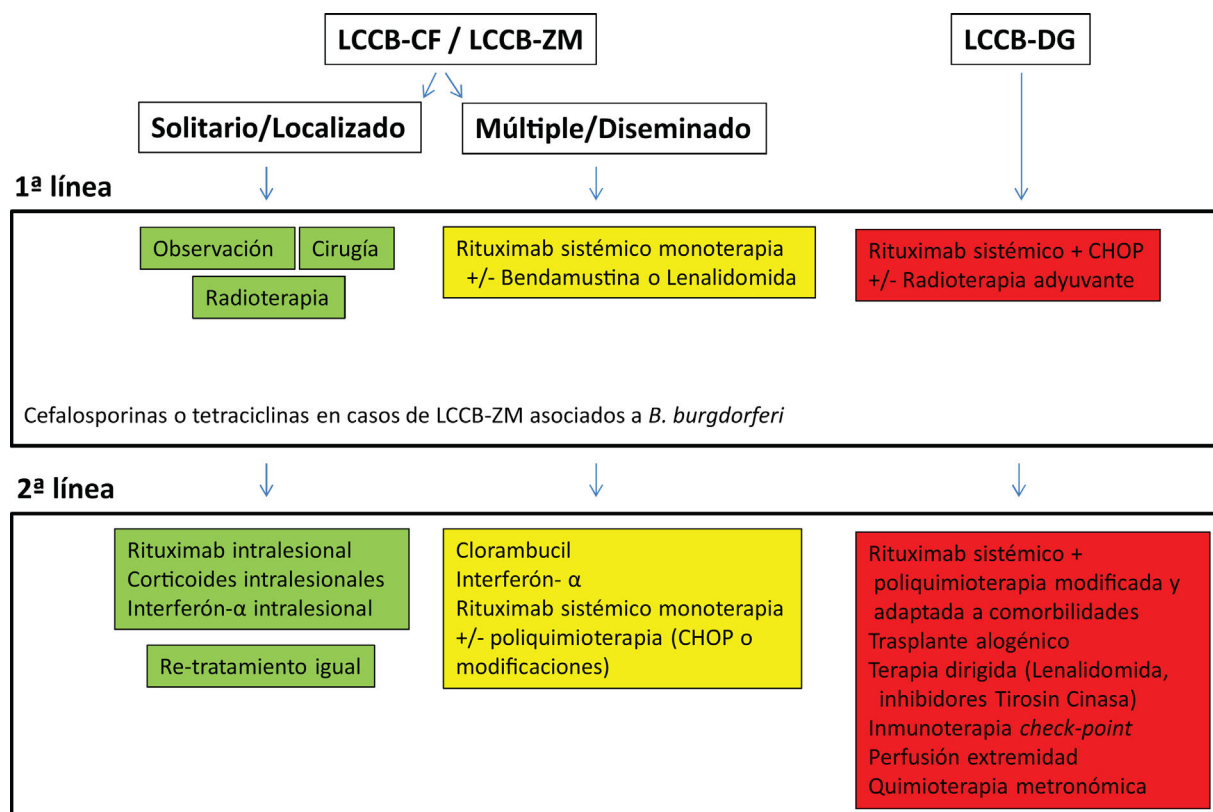


Figura 1 Algoritmo terapéutico de los linfomas cutáneos de células B.

lesiones HLR o de un proceso linfoproliferativo T CD4+ pleomórfico de célula pequeña/intermedia. Se han descrito 2 subgrupos de LCCB-ZM: un grupo poco frecuente con expresión de IgM/CXCR3, similar a otros linfomas tipo MALT, y un grupo con expresión de IgG+/IgG4/CXCR3- o «*class-switched*». Puede demostrarse una expresión monotípica de las cadenas ligeras de las inmunoglobulinas en una mayoría de casos²⁸.

El estudio de clonalidad mediante técnicas de PCR permite asimismo detectar la presencia de una clona dominante en la mayoría de los casos. No sería necesario realizar una biopsia de médula ósea, debería descartarse una infección subyacente o una situación de estimulación antigénica crónica incluida posibles enfermedades autoinmunes, así como la presencia de proliferación linfoide en otros territorios MALT o mutaciones en MYD88 para el diagnóstico diferencial de otros procesos linfoplasmácíticos con presentación cutánea secundaria. La estimulación crónica de este tejido linfoide lo hace genéticamente inestable, facilitando la adquisición de alteraciones genéticas como la trisomía 3, trisomía 18, t(1;14) (p22;q32), t(11;18) (q21;q21), t(14;18) (q32;q21)-IgH/MALT, t(3;14) (q27;q32) o t(3;14) (p14.1;q32), lo que daría lugar a la transformación linfomatosa. Dichas alteraciones citogenéticas se detectan en un número limitado de LCCB-ZM (10-15%)²⁹.

Tratamiento de los linfomas cutáneos de células B indolentes

El tratamiento de los LCCB indolentes (LCCB-CF y LCCB-ZM) es muy similar. Son linfomas altamente radiosensibles,

por lo que la radioterapia local con electrones o fotones es una opción terapéutica para lesiones tumorales solitarias o agrupadas de abordaje quirúrgico complejo (fig. 1). Se recomienda unas dosis de 20 a 36 Gy para los LCCB-ZM y 30 Gy para LCCB-CF, aunque, recientemente, se han propuesto esquemas de tratamiento con dosis bajas de radiación para reducir la toxicidad^{30,31}. La opción de rituximab intralesional ha demostrado ser eficaz y segura para aquellos casos en los que no son posibles otras opciones, evitando el desarrollo de cicatrices quirúrgicas o alopecia posradioterapia³². En pacientes con múltiples lesiones, suelen recomendarse tratamientos sistémicos (rituximab intravenoso en monoterapia o asociado a monoquimioterapia).

Linfoma cutáneo primario de células B difuso de células grandes, tipo piernas

El LCCB-DG es un proceso linfoproliferativo maligno linfoide de células grandes (centroblastos, inmunoblastos) con fenotipo de célula B activada. Suele observarse en individuos de edad avanzada y presenta una supervivencia a los 5 años de un 50%^{5,18-20}. El LCCB-DG tipo piernas suele manifestarse con lesiones nodulares o tumores solitarios o agrupados, con tendencia a la ulceración. Aunque se describió inicialmente en una o ambas piernas, puede desarrollarse en otras localizaciones^{5,18-20,33,34}. El estudio histopatológico muestra un infiltrado difuso monomorfo que suele ocupar toda la dermis, afectando ocasionalmente al tejido celular subcutáneo formado por células redondas de gran tamaño BCL-2+/MUM-1+/FOXP1+/BCL6+. Suelen

expresar MYC, IgM, y P63^{5,18-20,22,33}. El perfil genético del LCCB-DG es similar al observado en los linfomas difusos de células B grandes sistémicos, con mutaciones en genes implicados en la vía de señalización NF-κB (CD79B, PM1CARD11 y MYD88 en 60-75% de los casos), remodelación del ADN (TBL1XR1, CREBBP, IRF4 y HIST1H1E), translocaciones o amplificaciones en los genes IgH, BCL6, MYC o FOXP1, así como deleciones o hipermetilación del promotor de p16^{30,33,35,36}.

Los LCCB-DG se tratan de forma similar a los linfomas difusos sistémicos con rituximab asociado a poliquimioterapia (CHOP) o pautas adaptadas a las comorbilidades de los pacientes. La radioterapia local se utiliza como tratamiento adyuvante o paliativo. El conocimiento exhaustivo de vías moleculares específicas en estos linfomas agresivos plantea posibilidades de terapias dirigidas. Por otro lado, existen desarrollos con inmunoterapia con inhibidores *check-point* y la posibilidad de trasplante alogénico precursores hematopoyéticos en casos seleccionados^{5,17,19,20}.

Linfoma B de células grandes intravascular

El linfoma B de células grandes intravascular (LCCB-DGIV) es un proceso poco frecuente de evolución agresiva que posee como característica particular una infiltración linfocítica maligna de células B activadas MUM-1+/BCL2+ en el interior de las luces vasculares³⁷. El LCCB-DGIV tiende a afectar a distintos órganos y específicamente a la piel (máculas, telangiectasias) y el sistema nervioso central. En un número significativo de casos, las lesiones cutáneas son la primera manifestación de este proceso, aunque la mayoría de los pacientes presentan una enfermedad sistémica en el momento del diagnóstico³⁷.

Entidades provisionales

Úlcera mucocutánea asociada a infección por el virus de Epstein-Barr

La úlcera mucocutánea secundaria a VEB se ha incluido como una entidad provisional dentro de la clasificación de neoplasias linfocíticas. Se observa en individuos de edad avanzada o tratados mediante una situación de inmunosupresión. Clínicamente, suele manifestarse como una o varias úlceras de bordes bien definidos en la mucosa orofaríngea o en el tracto gastrointestinal. Ocasionalmente pueden asociar también lesiones cutáneas. Suele ser un proceso autolimitado, que mejora tras la resolución de la inmunosupresión^{5,23,38}. Histológicamente, se caracteriza por una ulceración epitelial, con hiperplasia pseudoepiteliomatosa y por un infiltrado dérmico/submucoso polimorfo con linfocitos, inmunoblastos, células similares a células de Reed-Sternberg, células linfocíticas de pequeño tamaño, células plasmáticas y eosinófilos, junto con extensas áreas de necrosis. Las células atípicas de aspecto blástico corresponden a linfocitos B que expresan PAX-5+/OCT-2+/EBER+/CD30+/CD15+³⁸.

Otros procesos hematológicos no linfoproliferativos con afectación cutánea predominante o característica

Leucemia de células dendríticas (neoplasia hematodérmica CD4/CD56)

Es una neoplasia hematológica maligna agresiva de células dendríticas precursoras plasmacitoides o mieloides en la que con frecuencia las lesiones cutáneas son la primera manifestación de la enfermedad, aunque la afectación multisistémica (sangre periférica, médula ósea) suele hallarse presente en el momento del diagnóstico o hacerse evidente poco después del mismo^{23,39}. Las lesiones cutáneas habitualmente corresponden a nódulos solitarios o múltiples característicamente de tonalidad purpúrica de crecimiento rápido localizados en tronco y polo cefálico, sin tendencia a la ulceración. Histopatológicamente, se observa una infiltración dérmica difusa formada por una población celular monomorfa no epidermotropa con una citomorfología similar a linfoblastos o mieloblastos con expresión de CD123/TCL1 y fenotipo CD4+/CD56+/CD8-/CD7±/CD2±/CD45RA+/CD3-^{23,39}. La quimioterapia agresiva consigue remisiones completas, si bien las recaídas suelen ser precoces y la supervivencia global no suele ser superior a un año, por lo que puede plantearse como tratamiento el trasplante de precursores hematopoyéticos²³. Recientemente, se ha aprobado, por la Food and Drug Administration, tagraxofusp, proteína de fusión de la toxina diftérica con interleucina-3, como posible tratamiento de esta entidad⁴⁰.

Conflicto de intereses

Los autores declaran no tener ningún conflicto de intereses.

Bibliografía

1. Willemze R, Jansen PM, Cerroni L, Berti E, Santucci M, Assaf C, et al. EORTC cutaneous lymphoma group subcutaneous panniculitis-like T-cell lymphoma: Definition, classification, and prognostic factors: An EORTC Cutaneous Lymphoma Group study of 83 cases. *Blood*. 2008;111:838-45.
2. Bosisio F, Boi S, Caputo V, Chiarelli C, Oliver F, Ricci R, et al. Lobular panniculitic infiltrates with overlapping histopathologic features of lupus panniculitis (lupus profundus) and subcutaneous T-cell lymphoma: A conceptual and practical dilemma. *Am J Surg Pathol*. 2015;39:206-11.
3. Gayden T, Sepulveda FE, Khuong-Quang DA, Pratt J, Valera ET, Garrigue A, et al. Germline HAVCR2 mutations altering TIM-3 characterize subcutaneous panniculitis-like T cell lymphomas with hemophagocytic lymphohistiocytic syndrome. *Nat Genet*. 2018;50:1650-7.
4. Toro JR, Beaty M, Sorbara L, Turner ML, White J, Kingma DW, et al. Gamma delta T-cell lymphoma of the skin: A clinical, microscopic, and molecular study. *Arch Dermatol*. 2000;136:1024-32.
5. Willemze R, Cerroni L, Kempf W, Berti E, Facchetti F, Swerdlow SH, et al. The 2018 update of the WHO-EORTC classification for primary cutaneous lymphomas. *Blood*. 2019;133:1703-14.

6. García-Herrera A, Calonje E. Cutaneous lymphomas with cytotoxic phenotype. *Surg Pathol Clin*. 2017;10:409–27.
7. Moffitt AB, Ondrejka SL, McKinney M, Rempel RE, Goodlad JR, Teh CH, et al. Enteropathy-associated T cell lymphoma subtypes are characterized by loss of function of SETD2. *J Exp Med*. 2017;214:1371–86.
8. Fried I, Arlt M, Cota C, Müller H, Bartolo E, Boi S, et al. Clinicopathologic and molecular features in cutaneous extranodal natural killer-/T-cell lymphoma, nasal type, with aggressive and indolent course. *J Am Acad Dermatol*. 2014;70:716–23.
9. Rozas-Muñoz E, Gallardo F, Pujol RM, Pérez-Ferriols A, Servitje O, Estrach T, et al. Extranodal natural killer/T-cell lymphoma, nasal type: A Spanish multicentric retrospective survey. *Eur J Dermatol*. 2018;8:64–70.
10. Gru AA, Jaffe ES. Cutaneous EBV-related lymphoproliferative disorders. *Semin Diagn Pathol*. 2017;34:60–75.
11. Kempf W, Rozati S, Kerl K, French LE, Dummer R. Cutaneous peripheral T-cell lymphomas, unspecified/NOS and rare subtypes: A heterogeneous group of challenging cutaneous lymphomas. *G Ital Dermatol Venereol*. 2012;147:553–62.
12. Berti E, Tomasini D, Vermeer MH, Meijer CJ, Alessi E, Willemze R. Primary cutaneous CD8+ positive epidermotropic cytotoxic T cell lymphomas. A distinct clinicopathologic entity with an aggressive clinical behavior. *Am J Pathol*. 1999;155:483–92.
13. Robson A, Assaf A, Bagot M, Burg G, Calonje E, Castillo C, et al. Aggressive epidermotropic cutaneous CD8+ lymphoma: A cutaneous lymphoma with distinct clinical and pathological features. Report of an EORTC Cutaneous Lymphoma Task Force Workshop. *Histopathology*. 2015;67:425–41.
14. Petrella T, Lefebvre P, Willemze R, Pluot M, Durlach A, Marinho E, et al. Indolent CD8-positive lymphoid proliferation of the ear: a distinct primary cutaneous T-cell lymphoma? *Am J Surg Pathol*. 2007;31:1887–92.
15. Rodríguez Pinilla SM, Roncador G, Rodríguez-Peralto JL, Mollejo M, García JF, Montes-Moreno S, et al. Primary cutaneous CD4+ small/medium-sized pleomorphic T-cell lymphoma expresses follicular T-cell markers. *Am J Surg Pathol*. 2009;33:81–90.
16. García-Herrera A, Colomo L, Camós M, Carreras J, Balague O, Martínez A, et al. Primary cutaneous small/medium CD4+ T-cell lymphomas: A heterogeneous group of tumors with different clinicopathologic features and outcome. *J Clin Oncol*. 2008;26:3364–71.
17. Senff NJ, Noordijk EM, Kim YH, Bagot M, Berti E, Cerroni L, et al. European Organization for Research and Treatment of Cancer and International Society for Cutaneous Lymphoma consensus recommendations for the management of cutaneous B-cell lymphomas. *Blood*. 2008;112:1600–9.
18. Hope CB, Pincus LB. Primary cutaneous B-cell lymphomas. *Clin Lab Med*. 2017;37:547–74.
19. Wilcox RA. Cutaneous B-cell lymphomas: 2019 update on diagnosis, risk stratification, and management. *Am J Hematol*. 2018;93:1427–30.
20. Hope CB, Pincus LB. Primary cutaneous B-cell lymphomas with large cell predominance-primary cutaneous follicle center lymphoma, diffuse large B-cell lymphoma, leg type and intravascular large B-cell lymphoma. *Semin Diagn Pathol*. 2017;34:85–98.
21. Kempf W, Kazakov DV, Mitteldorf C. Cutaneous lymphomas: An update. Part 2: B-cell lymphomas and related conditions. *Am J Dermatopathol*. 2014;36:197–208.
22. Hoefnagel JJ, Vermeer MH, Jansen PM, Fleuren GJ, Meijer C, Willemze R. Bcl-2, Bcl-6 and CD10 expression in cutaneous B-cell lymphoma: further support for a follicle centre cell origin and differential diagnostic significance. *Br J Dermatol*. 2003;149:1183–91.
23. Swerdlow SH, Campo E, Pileri SA, Harris NL, Stein H, Siebert R, et al. The 2016 revision of the World Health Organization classification of lymphoid neoplasms. *Blood*. 2016;127:2375–90.
24. Gángó A, Bártai B, Varga M, Kapczár D, Papp G, Marschalkó M, et al. Concomitant 1p36 deletion and TNFRSF14 mutations in primary cutaneous follicle center lymphoma frequently expressing high levels of EZH2 protein. *Virchows Arch*. 2018;473:453–62.
25. Guitart J. Rethinking primary cutaneous marginal zone lymphoma: Shifting the focus to the cause of the infiltrate. *J Cutan Pathol*. 2015;42:600–3.
26. Guitart J, Deonizio J, Bloom T, Martínez-Escala ME, Kuzel TM, Gerami P, et al. High incidence of gastrointestinal tract disorders and autoimmunity in primary cutaneous marginal zone B-cell lymphomas. *JAMA Dermatol*. 2014;150:412–8.
27. Servitje O, Muniesa C, Benavente Y, Monsálvez V, García-Muret MP, Gallardo F, et al. Primary cutaneous marginal zone B-cell lymphoma: Response to treatment and disease-free survival in a series of 137 patients. *J Am Acad Dermatol*. 2013;69:357–65.
28. Edinger JT, Kant JA, Swerdlow SH. Cutaneous marginal zone lymphomas have distinctive features and include 2 subsets. *Am J Surg Pathol*. 2010;34:1830–41.
29. Schreuder MI, Hoefnagel JJ, Jansen PM, van Krieken JH, Willemze R, Hebeda KM. FISH analysis of MALT lymphoma-specific translocations and aneuploidy in primary cutaneous marginal zone lymphoma. *J Pathol*. 2005;205:302.
30. Senff NJ, Hoefnagel JJ, Neelis KJ, Vermeer MH, Noordijk EM, Willemze R. Results of radiotherapy in 153 primary cutaneous B-Cell lymphomas classified according to the WHO-EORTC classification. *Arch Dermatol*. 2007;143:1520–6.
31. Akhtari M, Reddy JP, Pinnix CC, Allen PK, Osborne EM, Gunther JR, et al. Primary cutaneous B-cell lymphoma (non-leg type) has excellent outcomes even after very low dose radiation as single-modality therapy. *Leuk Lymphoma*. 2016;57:34–8.
32. Penate Y, Hernandez-Machin B, Perez-Mendez LI, Santiago F, Rosales B, Servitje O, et al. Intralesional rituximab in the treatment of indolent primary cutaneous B-cell lymphomas: An epidemiological observational multicentre study. The Spanish Working Group on Cutaneous Lymphoma. *Br J Dermatol*. 2012;167:174–9.
33. Menguy S, Beylot-Barry M, Parrens M, Ledard AP, Frison E, Comoz F, et al. Primary cutaneous large B-cell lymphomas: Relevance of the 2017 World Health Organization classification: Clinicopathological and molecular analyses of 64 cases. *Histopathology*. 2019;74:1067–80.
34. Grange F, Beylot-Barry M, Courville P, Maubec E, Bagot M, Vergier B, et al. Primary cutaneous diffuse large B-cell lymphoma, leg type: Clinicopathologic features and prognostic analysis in 60 cases. *Arch Dermatol*. 2007;143:1144–50.
35. Mareschal S, Pham-Ledard A, Vially PJ, Dubois S, Bertrand P, Maingonnat C, et al. Identification of somatic mutations in primary cutaneous diffuse large B-cell lymphoma, Leg-type by massive parallel sequencing. *J Invest Dermatol*. 2017;137:1984–94.
36. Pham-Ledard A, Cappellen D, Martínez F, Vergier B, Beylot-Barry M, Merlio JP. MYD88 somatic mutation is a genetic feature of primary cutaneous diffuse large B-cell lymphoma, leg type. *J Invest Dermatol*. 2012;132:2118–20.
37. Ferreri AJ, Campo E, Seymour JF, Willemze R, Ilariucci F, Ambrosetti A, et al. Intravascular lymphoma: Clinical presentation, natural history, management and prognostic factors in a series of 38 cases, with special emphasis on the 'cutaneous variant'. *Br J Haematol*. 2004;127:173–83.
38. Dojcinov SD, Venkataraman G, Rael M, Pittaluga S, Jaffe ES. EBV positive mucocutaneous ulcer —A study of 26 cases associated with various sources of immunosuppression. *Am J Surg Pathol*. 2010;34:405–17.

39. Riaz W, Zhang L, Horna P, Sokol L. Blastic plasmacytoid dendritic cell neoplasm: Update on molecular biology, diagnosis, and therapy. *Cancer Control*. 2014;21:279–89.
40. Pemmaraju N, Lane AA, Sweet KL, Stein AS, Vasu S, Blum W, et al. Tagraxofusp in blastic plasmacytoid dendritic-cell neoplasm. *N Engl J Med*. 2019;380:1628–37.
41. Kim YH, Willemze R, Pimpinelli N, Whitakker S, Olsen EA, Ranki A, et al. TNM classification system for primary cutaneous lymphomas other than mycosis fungoides and Sezary syndrome: A proposal of the International Society for Cutaneous Lymphomas (ISCL) and the Cutaneous Lymphoma Task Force of the European Organization of Research and Treatment of Cancer (EORTC). *Blood*. 2007;110:479–84.