

IMÁGENES EN DERMATOLOGÍA

Nevus de Spitz verrucoso en muñeca derecha

Verrucous Spitz Nevus on the Right Wrist



A. Conde-Ferreirós ^{a,*}, V. Velasco-Tirado ^a, Á. Santos-Briz ^b y M. Yuste-Chaves ^a

^a Servicio de Dermatología, Hospital Clínico Universitario de Salamanca, Salamanca, España

^b Servicio de Anatomía Patológica, Hospital Clínico Universitario de Salamanca, Salamanca, España

Un niño de 8 años sin antecedentes presentaba una lesión asintomática de crecimiento rápido en la muñeca derecha de 3 meses de evolución. Se trataba de un nódulo firme de 15 × 8 mm de tamaño, de coloración rosada y superficie ligeramente hiperqueratósica (fig. 1). El análisis histopatológico evidenció una tumoración nodular formada por amplios nidos de células epitelioides y fusiformes que se extendían hasta la dermis profunda. No reveló necrosis ni figuras mitóticas estableciéndose el diagnóstico de nevus de Spitz (NS) (fig. 2).

El NS es una proliferación de melanocitos generalmente adquirida, aunque se han descrito casos congénitos¹. Suelen manifestarse como pápulas o nódulos, de tacto suave, coloración rosada o pigmentada de forma homogénea. Miden 5-10 mm de tamaño y sus bordes son bien definidos. Con frecuencia se localizan en las extremidades inferiores o en la cabeza y en el cuello².

Los NS de gran tamaño y de aspecto verrucoso son infrecuentes, lo que induce a pensar en otros diagnósticos (verruca vulgar, molusco contagioso, etc.). Ante lesiones de crecimiento progresivo en las que el diagnóstico clínico no sea concluyente es imprescindible el estudio histopatológico.

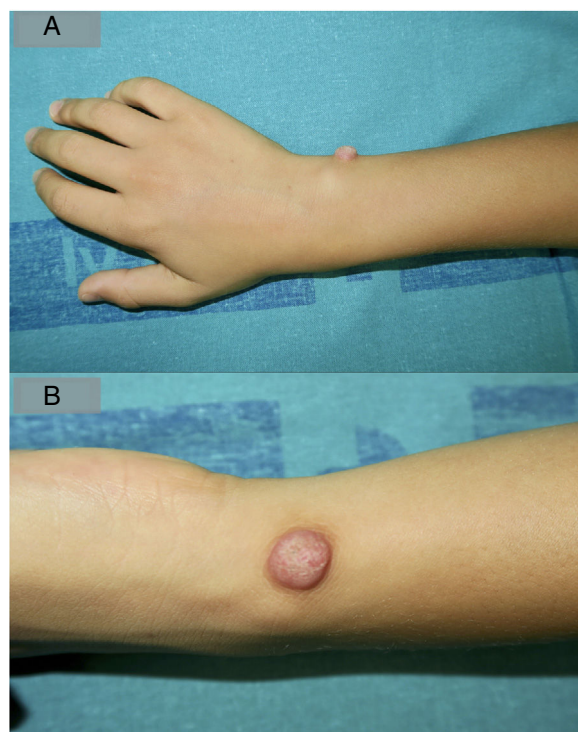


Figura 1

* Autor para correspondencia.

Correos electrónicos: alconfe25@yahoo.com,
albertoconde@saludcastillayleon.es (A. Conde-Ferreirós).

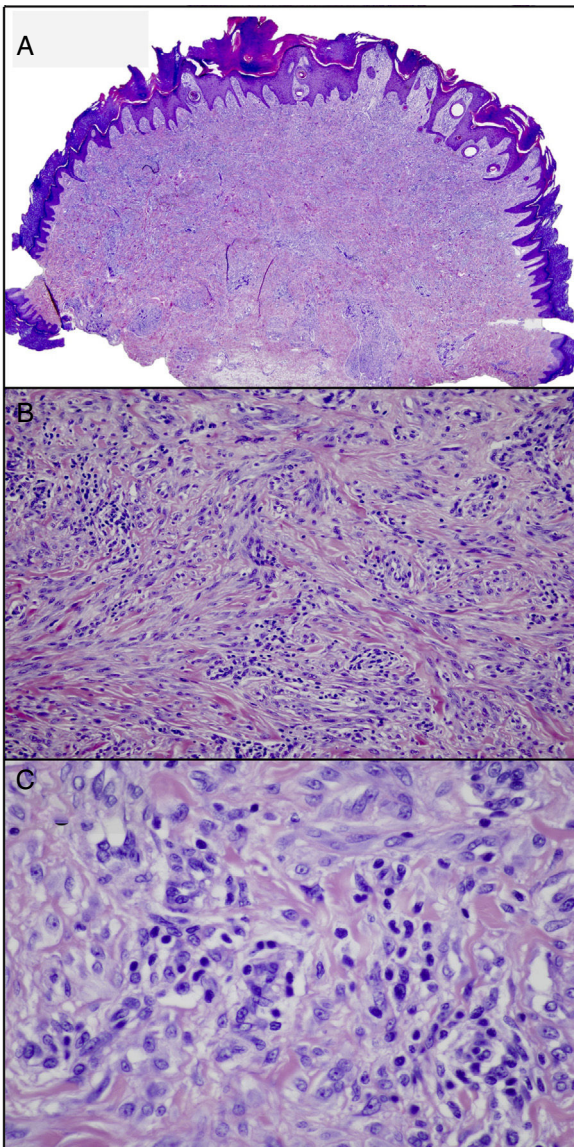


Figura 2

Bibliografía

1. Zaenglein AL, Heintz P, Kamino H, Zisblatt M, Orlov SJ. Congenital Spitz nevus clinically mimicking melanoma. *J Am Acad Dermatol.* 2002;47:441–4.
2. Dika E, Ravaioli GM, Fanti PA, Neri I, Patrizi A. Spitz Nevi and Other Spitzoid Neoplasms in Children: Overview of Incidence Data and Diagnostic Criteria. *Pediatr Dermatol.* 2017;34:25–32.