

## IMÁGENES EN DERMATOLOGÍA

### Nódulo de Villar: un nódulo umbilical de buen pronóstico



### Villar Nodule: An Umbilical Nodule Associated With a Good Prognosis

J.J. Vega-Castillo\*, S. Sáenz-Guirado y R. Ruiz-Villaverde

Servicio de Dermatología, Hospital Universitario San Cecilio, Granada, España

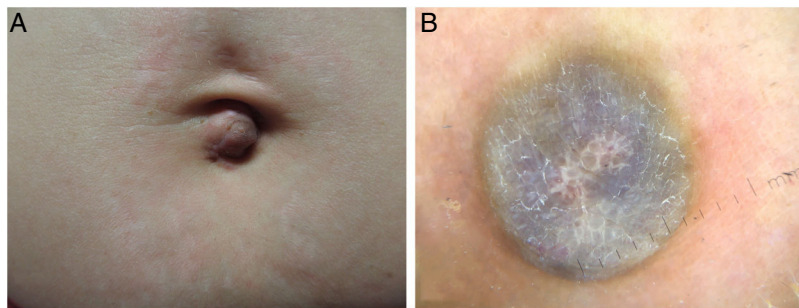


Figura 1

Mujer de 45 años sin antecedentes de interés, consultó por presentar desde hacía 4 meses una lesión umbilical, excrecente, asintomática, sin fluctuaciones evidentes de tamaño ni sangrado. Únicamente aquejaba dismenorrea, con menstruaciones regulares. En la exploración física se apreciaba una lesión nodular de 15 mm, de coloración parduzca, consistencia dura, bien delimitada, no adherida a planos profundos (fig. 1A). La dermatoscopia mostró una lesión redondeada, de bordes netos, con pigmentación violácea homogénea y un retículo blanco en el área central (fig. 1B). El examen histológico fue compatible con endometriosis cutánea.

La endometriosis cutánea es una presentación inhabitual de la endometriosis. Cuando aparece en forma de nódulo

umbilical recibe el nombre clásico de nódulo de Villar. Su clínica típica consiste en una lesión nodular sobre cicatriz quirúrgica, de tamaño fluctuante, y sangrante en consonancia con el ciclo menstrual. La dermatoscopia puede variar desde la presencia de patrón vascular polimorfo sobre un fondo de color rojo lechoso o violáceo hasta la ausencia de estructuras vasculares en un fondo azulado con áreas marrones. En nuestro caso se observa un patrón no descrito hasta ahora, consistente en un retículo blanco central sobre fondo azulado que nos debería plantear como principal diagnóstico diferencial un dermatofibroma aneurismático, sin olvidar el nódulo de la hermana María José. El diagnóstico de confirmación requiere de estudio histopatológico y el tratamiento de elección es quirúrgico, con un pronóstico excelente.

\* Autor para correspondencia.

Correo electrónico: [jorvegcas@gmail.com](mailto:jorvegcas@gmail.com) (J.J. Vega-Castillo).