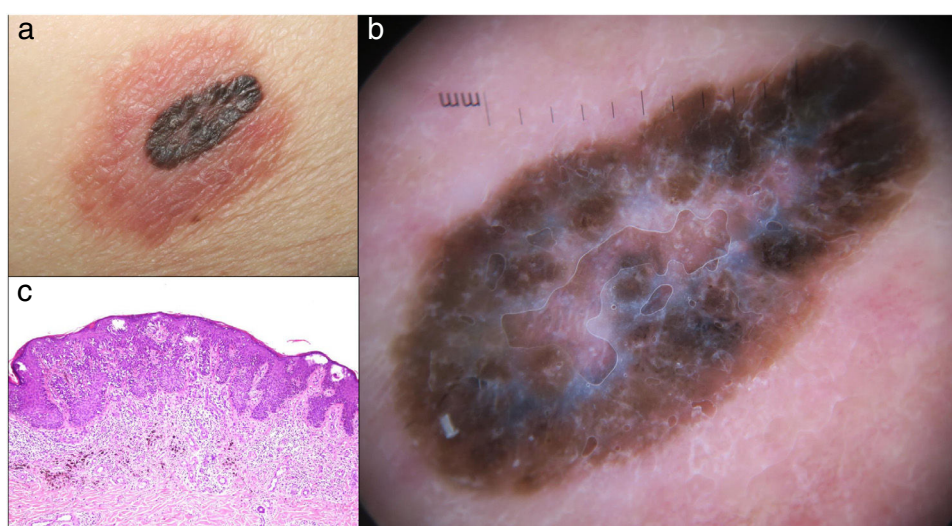


## DERMATOSCOPIA PRÁCTICA

### La bandera roja: fenómeno de Meyerson en el melanoma maligno

### The Red flag: Meyerson Phenomenon in Malignant Melanoma



**Figura 1** (a) Lesión central pigmentada y rodeada de un halo eczematoso. (b) Lesión irregular atípica, pigmentada, de color marrón oscuro-negro con un velo azul-blancuquino en el centro, rodeado de eritema y con escasos vasos puntiformes dentro del halo. (c) Aspecto histopatológico del fenómeno de Meyerson en un melanoma. Proliferación melanocítica confluyente atípica intraepidérmica. Espongiosis leve, acantosis epidérmica e infiltrado celular inflamatorio crónico. (Tinción hematoxilina-eosina; aumento original: x20).

### Presentación del caso

Una mujer de 65 años de edad fue remitida a nuestro servicio de dermatología por una lesión pruriginosa en el abdomen que persistía después de un mes de tratamiento con corticosteroides tópicos. Presentaba un nevus melanocítico congénito que, dos meses antes de la consulta, había desarrollado un halo rojo, escamoso y pruriginoso. El examen físico mostró la presencia de una lesión pigmentada de color marrón oscuro, de 1,6 cm, ligeramente elevada, rodeada por un halo eritematoso escamoso, localizada en el flanco izquierdo [fig. 1(a)]. El examen dermatoscópico reveló la presencia de una lesión irregular atípica, pigmentada, de

color marrón oscuro-negro con un velo azul-blancuquino en el centro, rodeado de eritema y con escasos vasos puntiformes dentro del halo [fig. 1(b)]. El estudio histopatológico mostró un melanoma de extensión superficial con fase de crecimiento radial y vertical, nivel IV de Clark y Breslow de 0,98 mm. También se observó una epidermis acantósica con espongiosis discreta y un componente inflamatorio crónico intenso [fig. 1(c)]. El halo eczematoso se resolvió rápidamente tras la biopsia inicial. Los estudios complementarios de imagen no mostraron signos de enfermedad metastásica. Se procedió a continuación a la extirpación completa de la lesión con un margen quirúrgico de 1 cm y una biopsia selectiva del ganglio centinela que resultó negativa.

<https://doi.org/10.1016/j.ad.2019.04.015>

0001-7310/© 2020 Publicado por Elsevier España, S.L.U. en nombre de AEDV. Este es un artículo Open Access bajo la licencia CC BY-NC-ND (<http://creativecommons.org/licenses/by-nc-nd/4.0/>).

## Diagnóstico

La correlación clínica, dermatoscópica e histológica estableció el diagnóstico de melanoma maligno con fenómeno de Meyerson.

## Discusión

El fenómeno de Meyerson (FM) hace referencia a una erupción eczematosa localizada, habitualmente asociada a nevus melanocíticos benignos, de ahí el nombre de nevo de Meyerson<sup>1</sup>. Considerado infrecuente, aunque posiblemente infradiagnosticado, el FM ha sido un reflejo de lesiones banales<sup>2</sup> como los dermatofibromas<sup>3</sup>, la queratosis seborreica<sup>3</sup>, la estucoqueratosis<sup>3</sup> y el angioqueratoma<sup>4</sup>, entre otras. Sin embargo, también se han descrito en los nevus melanocíticos displásicos, y en unos pocos casos de carcinomas basocelulares y escamosos<sup>2</sup>. En la literatura médica solo se han informado casos anecdóticos de melanoma *in situ*<sup>5</sup>. En nuestro caso en particular se asocia a un melanoma maligno invasivo. De ello se desprende que el FM puede apuntar a lesiones que no tienen por qué ser necesariamente benignas, lo que justifica la realización de un examen dermatoscópico cuidadoso que evite pasar por alto las lesiones melanocíticas malignas.

## Conflicto de intereses

Los autores declaran no tener ningún conflicto de intereses.

## Bibliografía

1. Meyerson LB. A peculiar papulosquamous eruption involving pigmented nevi. *Arch Dermatol*. 1971;34, 510±12.
2. Tegner E, Björnberg A, Jonsson N. Halo dermatitis around tumours. *Acta Derm Venereol*. 1990;70:31–4.
3. Schofield C, Weedon D, Kumar S. Dermatofibroma and halo dermatitis. *Australas J Dermatol*. 2012;53:145–7.
4. Oliveira A, Cardoso J, Zalaudek I. Solitary angiokeratoma with Meyerson phenomenon. *J Am Acad Dermatol*. 2017;76:516–8.
5. Sezer E, Öztürk Durmaz E, Çetin E, Şahin S. Meyerson Phenomenon as a Component of Melanoma in situ. *Acta Dermatovenerol Croat*. 2016;24:81–2.

X. Calderón-Castrat<sup>a,\*</sup>, A. Conde-Ferreirós<sup>b</sup>,  
M. Yuste-Chaves<sup>b</sup> y A. Santos-Briz<sup>c</sup>

<sup>a</sup> *Departamento de Dermatología. IMED-ELCHE Hospital, Alicante, España*

<sup>b</sup> *Departamento de Dermatología. Hospital Universitario de Salamanca, España*

<sup>c</sup> *Departamento de Patología. Hospital Universitario de Salamanca, España*

\* Autor para correspondencia.

Correo electrónico: [xcalderoncastrat@gmail.com](mailto:xcalderoncastrat@gmail.com)  
(X. Calderón-Castrat).