

Síndrome del nevo de Becker. Cuatro casos de una rara entidad



Becker Nevus: 4 Cases of a Rare Syndrome

Sr. Director:

El nevo de Becker (NB) es una lesión hamartomatosa que se caracteriza por una mácula hiperpigmentada de límites irregulares, pero bien definidos, con una hipertrichosis en su superficie. Suele presentar lesiones satélites en su periferia y se localiza con mayor frecuencia en la región anterior del tórax y en la cintura escapular¹⁻³.

Si bien generalmente solo afecta a la piel, en algunas ocasiones puede asociarse con alteraciones musculares y óseas, conformando el síndrome del nevo de Becker (SNB). Este fue definido por Happle y Koopman⁴⁻⁶ hace 20 años y cuenta con escasas publicaciones en la literatura.

Serie de casos

Caso 1

Un varón de 12 años, sin antecedentes personales ni familiares de importancia, presentaba desde el nacimiento una mácula levemente hiperpigmentada en la hemicara izquierda, el cuello y el brazo homolaterales. Al examen físico se observó una mácula hiperpigmentada, de bordes netos, con unos islotes de piel sana en la periferia y una leve hipertrichosis respecto al resto de la piel, que comprometía también la mejilla, el cuello y el brazo izquierdo. El cuadro se interpretó como un SNB. Presentaba, además, una hipoplasia de algunas piezas dentales homolaterales al nevo, así como una asimetría facial y una escoliosis.

Caso 2

Un varón de 18 años, con antecedentes de escoliosis severa tratada quirúrgicamente, consultó por una mácula hiperpigmentada en la región escapular izquierda presente desde el nacimiento (fig. 1). Esta, según refirió, se había pigmentado y vuelto más pilosa con el paso del tiempo.

Caso 3

Un varón de 15 años consultó por la presencia de una mácula hiperpigmentada que comprometía el área del hombro y la escápula derecha, la cual estaba presente desde el nacimiento. Sobre el nevo, se asentaba una mayor densidad de comedones cerrados y una moderada hipertrichosis con respecto al resto de la piel (fig. 2). Además, presentaba una escoliosis moderada por lo que se interpretó como un SNB.

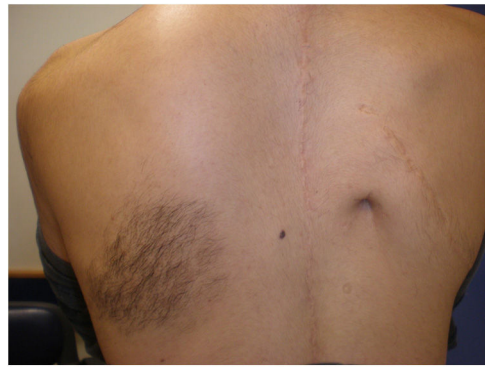

Figura 1 Mácula hiperpigmentada sobre la cual asienta vello situada a nivel escapular izquierdo. Obsérvese cicatriz quirúrgica adyacente, dado su antecedente de escoliosis severa.

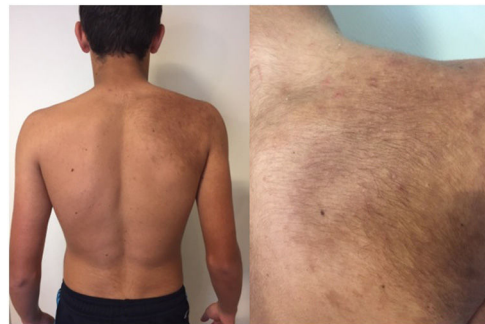


Figura 2 Mácula hiperpigmentada en región escapular y hombro derecho presente desde el nacimiento. Sobre la misma asientan comedones y vello, de aparición en la pubertad.

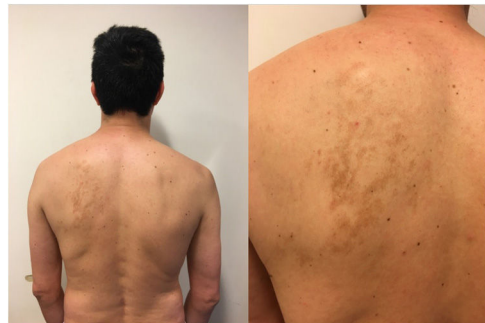

Figura 3 Se corresponde con el paciente adulto quien presenta máculas que simulan islotes hiperpigmentados agrupados localizados en región escapular izquierda.

Caso 4

Un varón de 44 años consultó por una gran mácula hiperpigmentada en la región escapular izquierda, resultado de la confluencia de unas máculas más pequeñas (fig. 3). Además, se observaba una franca asimetría en el trofismo de las partes blandas subyacentes. Se solicitó una radiografía de tórax en la cual se observó una escoliosis marcada, interpretándose el cuadro por un SNB.

Comentario

El NB fue inicialmente descrito por S.W. Becker en 1949. Se trata de un hamartoma sensible a los andrógenos. Suele estar presente desde el nacimiento, aunque en ocasiones solo se hace evidente con el paso del tiempo, característicamente al alcanzar la pubertad, momento en el cual suelen volverse más pigmentados y pilosos, debido al estímulo hormonal¹. Esto los hace más evidentes en los varones. Patrizi et al., en su serie de 118 casos también encontraron una cierta relación en cuanto a la evidencia del NB con la exposición solar⁷.

El SNB corresponde a la asociación de un NB con malformaciones musculoesqueléticas subyacentes. Es una entidad poco prevalente, que afecta por igual a ambos sexos, aunque esto varía según los distintos estudios⁹. Debido a que el NB es más frecuente en la región torácica, particularmente en la pectoral y en la escapular, se asocia a diversas alteraciones en esta localización como son la escoliosis, la hipoplasia mamaria o la hipotrofia muscular, entre otras. En general, estos trastornos son ipsilaterales al nevo⁶⁻¹⁰. Resulta interesante distinguirlo del síndrome de Poland, caracterizado por una hipoplasia o una ausencia unilateral de los músculos pectorales, de las costillas, la mama o el pezón junto con la presencia de una sindactilia homolateral. De forma ocasional se asocia a un compromiso de órganos internos^{11,12}.

El espectro clínico de afectación varía desde manifestaciones sutiles, clínicamente poco perceptibles, hasta alteraciones evidentes, siendo estas últimas, por lo general, las que motivan la consulta médica. Al respecto, se ve una mayor frecuencia de consulta en el sexo femenino, cuando el SNB tiene un compromiso mamario debido a la asimetría que ocasiona en el tórax anterior^{6,10}.

El SNB forma parte de lo que se conoce como síndrome de nevos epidérmicos, junto con el síndrome de Schimmelpenning, el del nevo comedónico, el Proteus y el CHILD. Estos cuadros se originan a partir de una proliferación hamartomatosa derivada del ectodermo embrionario como consecuencia del crecimiento anómalo de diferentes estructuras epidérmicas, según el caso del que se trate¹.

Suele ocurrir por mutaciones esporádicas. Los individuos heterocigotos son fenotípicamente normales, pero pueden transmitir la mutación por varias generaciones, mientras que la enfermedad se manifiesta ante la presencia de dos mutaciones somáticas durante la embriogénesis, con un patrón de herencia de tipo paradominante^{1,6}. Su base genética no está completamente esclarecida, a pesar de que se cree que su causa es una mutación poscigótica letal de un gen autosómico que sobrevive en forma de mosaico⁸. De hecho, esta entidad se manifiesta con características de mosaico, presentándose como una lesión solitaria de bordes aserrados o, con menor frecuencia, como una lesión segmentaria «en bandera». Por ello, dentro de los miembros de una familia se pueden encontrar individuos con el SNB y otros solo con el NB⁹.

Conflicto de intereses

Los autores declaran no tener ningún conflicto de intereses.

Bibliografía

1. Luna P, Nocito MJ, Cañadas NG, Castellano Posse ML, Marchesi C, Lustia ML, et al. Síndrome del nevo de Becker: comunicación de tres casos. *Dermatol Argent*. 2008;14:379–82.
2. Alfaro A, Torreló A, Hernández Á, Zambrano A, Happle R. Síndrome del nevo de Becker. *Actas Dermosifiliogr*. 2007;98:624–6.
3. Cosendey FE, Bernhard GA, Azulay DR, Martínez NS, Reis Gavazzoni MF. Becker nevus syndrome. *An Bras Dermatol*. 2010;85:380–4.
4. Becker SW. Concurrent melanosis and hypertrichosis in distribution of nevus unius lateris. *Arch Dermatol Syph*. 1949;60:155–60.
5. Happle R, Koopman RJ. Becker nevus syndrome. *Am J. Med Genet*. 1997;68:357–61.
6. Danarti R, König A, Salhi A, Bittar M, Happle R. Becker's nevus syndrome revisited. *J Am Acad Dermatol*. 2004;51:965–9.
7. Patrizi A, Medri M, Raone B, Bianchi F, Aprile S, Neri I. Clinical characteristics of Becker's nevus in children: report of 118 cases from Italy. *Pediatr Dermatol*. 2012;29:571–4.
8. Pektas SD, Akoglu G, Metin A, Adiyaman NS, Demirseren ME. Becker nevus syndrome presented with ipsilateral breast hypoplasia. *Indian J Dermatol*. 2014;59:634.
9. Garcías-Ladaria J, Cuadrado-Rosón M, Pascual-López M. Nevus epidérmicos y síndromes relacionados Parte 2: Nevus derivados de estructuras anexiales. *Actas Dermosifiliogr*. 2018;109:687–98.
10. Schäfer K, Bauer B, Donhauser J, Kerstan A, Hamm H. Becker naevus syndrome of the lower body: a new case and review of the literature. *Acta Derm Venereol*. 2017;97:499–504.
11. Sierra Santos L, González-Rodríguez MP. Síndrome de Poland: descripción de dos casos familiares. *An Pediatr*. 2008;69:49–51.
12. Semionov A, Kosiuk J, Ajlan A, Discepola F. Imaging of thoracic wall abnormalities. *Korean J Radiol*. 2019;20:1441–53.

L.L. Tirelli*, A. Label, P.C. Luna
y M. Larralde

Servicio de Dermatología, Hospital Alemán, Buenos Aires, Argentina

* Autor para correspondencia.

Correo electrónico: lucianatirelli@yahoo.com.ar
(L.L. Tirelli).

<https://doi.org/10.1016/j.ad.2019.11.007>

0001-7310/ © 2020 AEDV. Publicado por Elsevier España, S.L.U.
Este es un artículo Open Access bajo la licencia CC BY-NC-ND
(<http://creativecommons.org/licenses/by-nc-nd/4.0/>).