

## IMÁGENES EN DERMATOLOGÍA

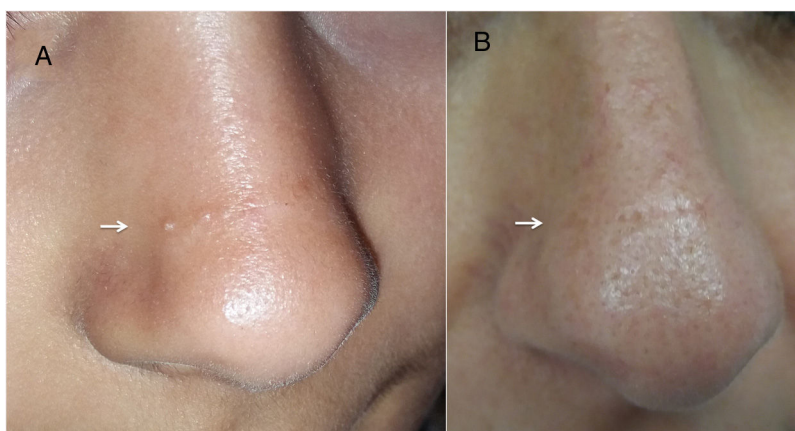
### Línea transversa nasal

### Transverse nasal line

B. Pinilla Martín<sup>a,\*</sup>, A.I. Rodríguez-Bandera<sup>b</sup> y M.F. Albízuri Prado<sup>b</sup>

<sup>a</sup> Servicio de Dermatología, Hospital 12 de Octubre, Madrid, España

<sup>b</sup> Servicio de Dermatología, Hospital Universitario La Paz, Madrid, España



**Figura 1** En el lado izquierdo (A) se observa la nariz de nuestra paciente y en el lado derecho (B) el aspecto de la nariz de su madre.

La línea transversa nasal se caracteriza por la presencia de una línea, banda o surco transverso en la piel de la unión entre el tercio medio y el tercio distal de la nariz. Esta línea puede ser eritematosa, hipo o hiperpigmentada y asociada o no a comedones o quistes de milia en su superficie. Aparece como consecuencia de una alteración del desarrollo embrionario durante la fusión de los cartílagos alares y triangulares de la nariz. Se ha descrito una tendencia a la agrupación familiar y una posible herencia de carácter autosómica dominante. Debido al carácter benigno y asintomático de la lesión, se piensa que su frecuencia está infraestimada. Debe

distinguirse del surco que se crea en pacientes con rinitis alérgica como consecuencia del «saludo alérgico» o frotamiento hacia arriba de la nariz y de los surcos secundarios al fotoenvejecimiento, ambos disimulables al estirar la piel. No requiere tratamiento, aunque por motivos cosméticos se pueden usar retinoides tópicos. En la [figura 1A](#) se observa una niña de 10 años con una línea transversa nasal hiperpigmentada con quistes de milia y en la [figura 1B](#) su madre, con una línea transversa nasal con dilatación de los orificios foliulares, que apoyan el posible carácter hereditario de esta entidad.

\* Autor para correspondencia.

Correo electrónico: [belenpinillamartin@gmail.com](mailto:belenpinillamartin@gmail.com)  
(B. Pinilla Martín).

### Conflicto de intereses

Los autores declaran no tener ningún conflicto de intereses.