

3. Mazzotta F, Troccoli T. A new vasculitis at the time of COVID-19. *Eur J Pediatr Dermatol* (Monday's case) [consultado 13 Abr 2020] Disponible en: <http://ejpd.com>.

J. Romani<sup>a,\*</sup>, E. Baselga<sup>b</sup>, O. Mitjà<sup>c</sup>, N. Riera-Martí<sup>c</sup>, P. Garbayo<sup>a</sup>, A. Vicente<sup>b</sup>, M. Casals<sup>a</sup>, V. Fumadó<sup>d</sup>, C. Fortuny<sup>d</sup> y S. Calzado<sup>e</sup>

<sup>a</sup> *Departamento de Dermatología, Consorci Sanitari Parc Taulí, Sabadell, Barcelona, España*

<sup>b</sup> *Departamento de Dermatología, Hospital Sant Joan de Deu, Barcelona, España*

<sup>c</sup> *Enfermedades Infecciosas y Salud Global, Hospital Germans Trias i Pujol, Badalona, Barcelona, España*

<sup>d</sup> *Departamento de Enfermedades Infecciosas, Hospital Sant Joan de Deu, Barcelona, España*

<sup>e</sup> *Departamento de Enfermedades Infecciosas, Consorci Sanitari Parc Taulí, Sabadell, Barcelona, España*

\* Autor para correspondencia.

Correo electrónico: [jromani@tauli.cat](mailto:jromani@tauli.cat) (J. Romani).

<https://doi.org/10.1016/j.ad.2020.04.002>

0001-7310/ © 2020 El Autor(s). Publicado por Elsevier España, S.L.U. en nombre de AEDV. Este es un artículo Open Access bajo la licencia CC BY-NC-ND (<http://creativecommons.org/licenses/by-nc-nd/4.0/>).

## Complicaciones de rellenos (*fillers*) en hombres. Estudio retrospectivo de las características epidemiológicas y clínicas. Utilidad de la ecografía en el diagnóstico



### Adverse Reactions to Fillers in Men: A Retrospective Study of Epidemiological and Clinical Characteristics and the Usefulness of Diagnostic Ultrasound

Sr. Director:

El uso de rellenos (*fillers*) con fines estéticos ha aumentado en los últimos años. Las complicaciones secundarias al uso de rellenos permanentes o no permanentes han sido ampliamente descritas<sup>1</sup>. Sin embargo, la literatura sobre las complicaciones en hombres es escasa. Nuestro objetivo es describir las características clínicas y epidemiológicas de hombres con reacciones adversas a rellenos (RAR).

Realizamos un estudio retrospectivo de los hombres con RAR que consultaron en el Servicio de Dermatología del Hospital Clínic de Barcelona desde el 1 de mayo del 2015 hasta el 31 de octubre del 2018. Se revisaron sus historias clínicas, fotografías y pruebas complementarias. Se utilizó un equipo Esaote Mylab ClassC con sondas de 18 y 22 MHz para la evaluación ecográfica.

Se incluyeron 6 hombres (uno de ellos publicado previamente<sup>2</sup>), uno era transexual, tres eran hombres que tenían sexo con hombres (HSH) y dos eran heterosexuales (tabla 1). Tres pacientes tenían VIH. Todos los pacientes habían sido derivados desde otro servicio con diagnósticos diversos. En ningún caso se sospechó RAR. El sitio más frecuente de inyección del relleno fueron los glúteos (4/6), seguido de la cara (2/6). Un paciente refería haberse infiltrado ácido hialurónico, dos silicona líquida, otro vaselina, uno polialquilimida y uno desconocía la composición del *filler*. El procedimiento fue negado repetidamente en un tercio de los individuos (2/6). El tiempo desde la infiltración del *filler* hasta la RAR varió entre 2 y 15 años. La presentación clínica más frecuente fue de una pseudocelulitis de repetición (4/6), seguido de la migración del relleno

(3/6), la formación de nódulos (2/6) y gonalgia (1/6). A dos de los pacientes se les había realizado una tomografía axial computada que mostraba signos de miositis y celulitis (casos 2 y 5), no informándose de la presencia de material de relleno. La ecografía de alta frecuencia (EAF) encontró hallazgos compatibles con RAR en todos los casos. En un paciente que desconocía el tipo de *filler* utilizado, la EAF mostró un patrón «en nevada» característico de la silicona líquida (fig. 1), y en otro individuo que creía haber sido infiltrado con ácido hialurónico mostró características compatibles con vaselina (pseudocelulitis anecoicas) (fig. 2). En cuanto al tratamiento en un caso se logró extraer el *filler*. Tres pacientes recibieron corticoides orales, dos minociclina, dos antiinflamatorios no esteroideos y un paciente se perdió en el seguimiento. La respuesta clínica fue variable (tabla 1).

Las RAR pueden causar grave morbilidad con reacciones granulomatosas a cuerpo extraño, pseudocelulitis, necrosis cutánea, embolización y migración del material infiltrado e incluso la muerte<sup>1,3</sup>. En nuestra serie las complicaciones más frecuentes fueron la pseudocelulitis y la migración del *filler*.

Debemos destacar que todos los pacientes fueron derivados de otros servicios y en ningún caso se sospechó una RAR, creemos que esto está relacionado con la variabilidad en la presentación clínica, el largo tiempo de latencia hasta los síntomas (hasta 15 años en nuestra serie), la renuencia a reconocer el procedimiento (o lo han olvidado dado el largo tiempo transcurrido) y la falta de sospecha de esta entidad en hombres. El diagnóstico erróneo de celulitis a repetición o de miositis provocó en varios casos la realización de costosas pruebas de imagen y múltiples ciclos de antibioterapia de amplio espectro con potenciales efectos adversos asociados.

Algunos autores sugieren un aumento del uso de *fillers* no autorizados como silicona líquida o vaselina en transexuales o culturistas<sup>3,4</sup>. En nuestra serie la mayoría de los *fillers* utilizados correspondían a este grupo (tres con silicona y dos con vaselina). Sin embargo, solo uno de los individuos era transexual, ninguno era culturista y dos eran heterosexuales, lo que subraya la necesidad de un alto índice de sospecha clínica al evaluar hombres con dermatosis inflamatorias especialmente en la cara, glúteos y muslos.

La EAF es una prueba rápida, de bajo coste e inocua. Es útil en el diagnóstico de RAR para evaluar la

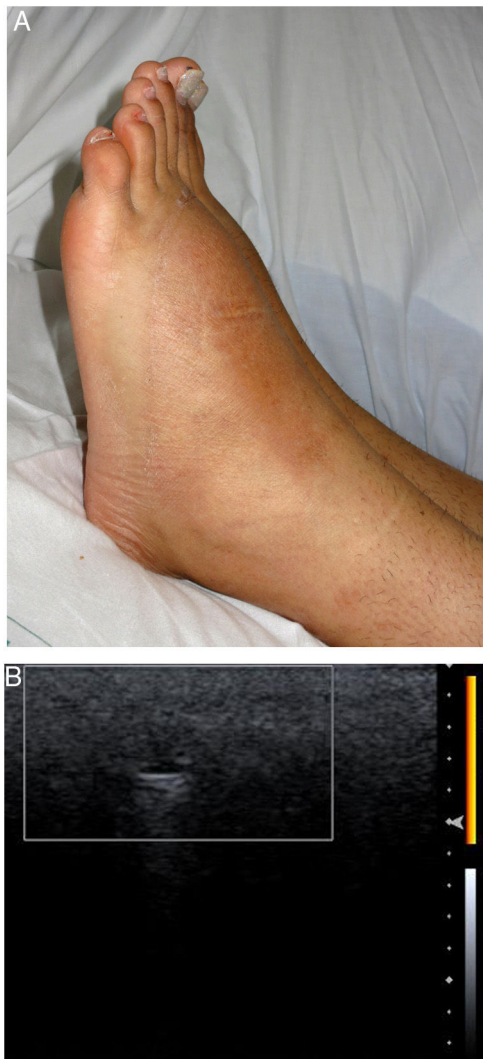**Tabla 1** Características epidemiológicas, clínicas, pruebas complementarias y tratamientos de los hombres con reacciones adversas a *fillers*

| Caso | Edad | Preferencia sexual | Comorbilidades                  | Sitio de infiltración y tipo de relleno | Efecto adverso y tiempo desde la infiltración                            | Negaba la infiltración de <i>fillers</i> | Ecografía de alta resolución  | Diagnóstico de derivación                | Tratamiento   | Respuesta a tratamiento                                     |
|------|------|--------------------|---------------------------------|---|--|--|---|--|---|---|
| 1    | 27   | Transexual         | VIH                             | Glúteos/silicona líquida                | Migración a los pies y lfedema secundario (3 años)                       | No                                       | Patrón «en nevada». Pequeños pseudoquistes anecoicos. Sin aumento de la vascularización | Linfedema                                | No acudió a control médico  | No acudió a control médico                                  |
| 2    | 28   | Heterosexual       | No                              | Glúteos/vaselina                        | Pseudocelulitis a repetición en los glúteos y sacro (2 años)             | Sí                                       | Pseudoquistes en TCS y músculo. Aumento de la vascularización                           | Celulitis a repetición                   | Hidroxicloroquina<br>Alopurinol<br>Minociclina<br>Prednisona oral | Solo respondió a terapia prolongada con prednisona oral     |
| 3    | 69   | Heterosexual       | HTA<br>Gamapatía monoclonal IgM | Cara/ desconocido (silicona líquida)*   | Nódulos eritematosos, edema y limitación de la movilidad bucal (12 años) | Sí                                       | Patrón «en nevada». Aumento de vascularización  | Sd. autoinflamatorio (Sd. de Schnitzler) | Minociclina<br>Prednisona oral                                    | Buena respuesta a prednisona, luego abandonó el tratamiento |
| 4    | 39   | HSH                | VIH                             | Cara/polialquilimida                    | Nódulos eritematosos en ambas mejillas (5 años)                          | No                                       | Pseudoquiste bajo el músculo. Aumento de vascularización                                | Rosácea                                  | Retiro del <i>filler</i>  | Buena respuesta   |
| 5    | 38   | HSH                | No                              | Glúteos/ac hialurónico (vaselina)**     | Pseudocelulitis del muslo derecho, miositis (12 años)                    | No                                       | Pseudoquistes en TCS y músculo. Aumento de la vascularización                           | Miositis                                 | Prednisona oral<br>AINE (dexketoprofeno)                          | Buena respuesta   |
| 6    | 39   | HSH                | VIH                             | Glúteos/silicona líquida                | Gonalgia, nódulos en los muslos, pseudocelulitis (15 años)               | No                                       | Patrón «en nevada»  | Fascitis                                 | Amoxicilina-ácido clavulánico<br>AINE                             | Respuesta parcial, persisten nódulos y molestias            |

AINE: antiinflamatorios no esteroideos; h: hombre; HSH, hombre que tiene sexo con hombres; m: mujer; NR: no realizada; TCS: tejido celular subcutáneo;

\* El individuo desconocía la composición del *filler*. El patrón ecográfico «en nevada» es compatible con silicona líquida.

\*\* El paciente refería haberse infiltrado ácido hialurónico. El tiempo de evolución del *filler* y sus características ecográficas fueron compatibles con vaselina.

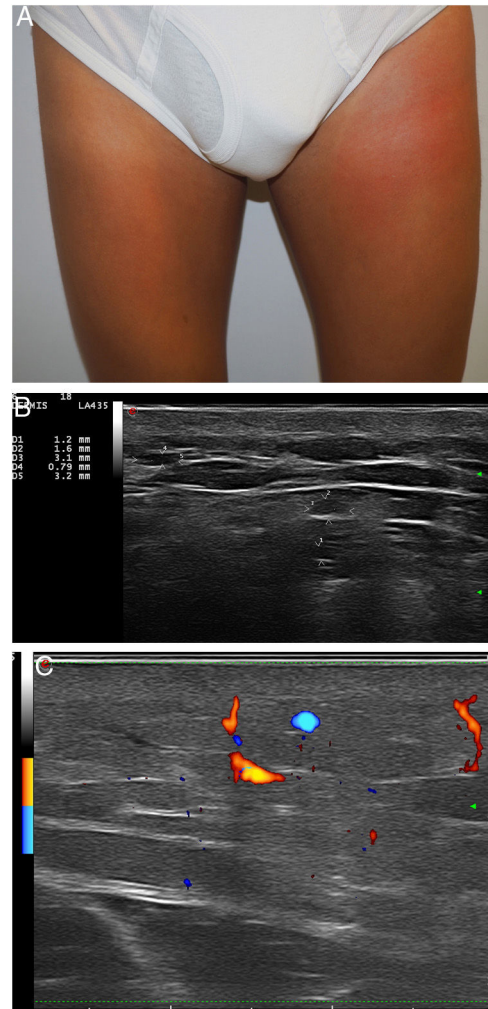


**Figura 1** Caso 1. A) Notorio aumento de volumen en ambos dorsos de los pies. B) Patrón «en nevada», pequeño pseudoquiste anecoico con refuerzo posterior sin incremento de la vascularización (ecografía modo Doppler color con sonda de 18 MHz).

magnitud de la reacción inflamatoria, definir el tipo de material infiltrado, monitorizar respuesta terapéutica y guiar procedimientos<sup>5-7</sup>. En nuestra serie la EAF detectó la presencia de *fillers* en todos los casos, incluso en dos pacientes en los cuales la tomografía axial computada no los había demostrado.

El único tratamiento curativo para las RAR es la extracción del *filler*<sup>4</sup>, algo difícil de realizar que solo conseguimos en un paciente. Se han descrito respuestas variables con corticoterapia oral e intralesional, antibióticos como claritromicina y tetraciclinas, tacrolimus, alopurinol y etanercept<sup>1,3</sup>. En nuestra serie la mayoría recibió corticoides orales, y un paciente (caso 2) requirió bajas dosis de prednisona durante más de 12 meses.

Las RAR en hombres pueden presentarse más de una década después del procedimiento, tener una presentación clínica variada y no se limitan a HSH o transexuales. Debemos sospecharlas en individuos con patología inflamatoria



**Figura 2** Caso 5. A) Placa eritematoedematosa en el muslo izquierdo. B) Numerosos pseudoquistes hipoeoico/anecoicos en el tejido celular subcutáneo (ecografía modo-B con sonda de 18 MHz). C) Aumento de la vascularización (ecografía modo Doppler color con sonda de 18 MHz).

de la cara o de los muslos y glúteos, aún cuando nieguen la infiltración de *fillers*.

### Conflicto de intereses

Los autores declaran no tener ningún conflicto de intereses.

### Bibliografía

1. Sánchez-Carpintero I, Candelas D, Ruiz-Rodríguez R. Materiales de relleno: tipos, indicaciones y complicaciones. *Actas Dermosifiliográficas*. 2010;101:381-93.
2. Morgado-Carrasco D, Combalia A, Rodríguez-Lobato E, Fustà-Novell X, Alós-Hernandez L. Linfedema en ambos pies secundario a migración de silicona líquida. *Piel*. 2017;32:540-2.
3. Styperek A, Bayers S, Beer M, Beer K. Nonmedical-grade injections of permanent fillers: Medical and medicolegal considerations. *J Clin Aesthetic Dermatol*. 2013;6:22-9.

4. Laitano FF, Gazzale A, Siqueira EJ, Martins PDE, Oliveira MP. Complications in self-injection of chemicals to increase muscle. *Rev. Bras. Cir. Plást.* 2016;31:136–9.
5. Wortsman X, Wortsman J. Sonographic outcomes of cosmetic procedures. *AJR Am J Roentgenol.* 2011;197:W910–8.
6. De Cabo-Francés FM, Alcolea JM, Bové-Farré I, Pedret C, Trelles MA. Ecografía de los materiales de relleno inyectables y su interés en el seguimiento diagnóstico. *Cir Plástica Ibero-Latinoam.* 2012;38:179–87.
7. Morales-Raya C, Calleja-Algarra A, Tous-Romero F, Rivera-Díaz R. Parafinoma de pene: ¿le hacemos una ecografía? *Actas Dermo-Sifiliográficas.* 2017;108:478–80.

D. Morgado-Carrasco\*, X. Bosch-Amate, X. Fustà-Novell y P. Giavedoni

*Servicio de Dermatología, Hospital Clínic de Barcelona, Universitat de Barcelona, Barcelona, España*

\* Autor para correspondencia.

Correo electrónico: [morgadodaniel8@gmail.com](mailto:morgadodaniel8@gmail.com) (D. Morgado-Carrasco).

<https://doi.org/10.1016/j.ad.2018.12.009>

0001-7310/ © 2020 El Autor(s). Publicado por Elsevier España, S.L.U. en nombre de AEDV. Este es un artículo Open Access bajo la licencia CC BY-NC-ND (<http://creativecommons.org/licenses/by-nc-nd/4.0/>).

## Neurofibromatosis segmentaria bilateral en extremidades inferiores



### Bilateral Segmental Neurofibromatosis on the Lower Limbs

Sr. Director:

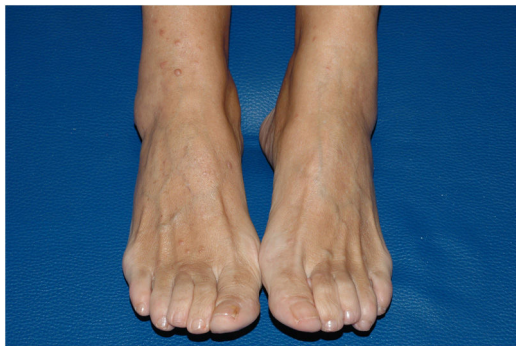La neurofibromatosis (NF) segmentaria es una entidad poco frecuente que se caracteriza por la presencia de manchas café con leche y neurofibromas, o solamente neurofibromas, distribuidos en un dermatoma o, menos frecuentemente, en 2 o más dermatomas<sup>1,2</sup>.

Una mujer de 55 años, sin antecedentes personales ni familiares de interés, consultó en dermatología por unas lesiones de 10 años de evolución consistentes en diversas pápulas y nódulos del color de la piel normal, de 3-15 mm de diámetro y tacto elástico, localizadas únicamente en la región distal de las piernas y los pies (figs. 1 y 2). No presentaba manchas café con leche, efélides axilares ni ninguna lesión de neurofibroma plexiforme. Se realizó una exéresis de 2 de las lesiones y el estudio histopatológico confirmó la sospecha clínica de neurofibromas (fig. 3), con lo que se diagnosticó a la paciente de NF segmentaria bilateral. Se descartó la afectación ocular, neurológica y visceral. Se han realizado controles clínicos

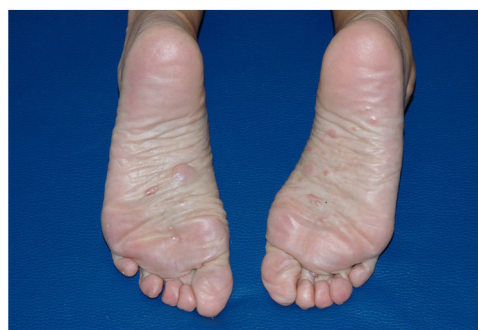durante 10 años sin la aparición de nuevas lesiones en otras zonas del cuerpo.

La NF segmentaria es entre 10 y 20 veces menos frecuente que la forma clásica de la NF tipo 1<sup>2,3</sup>. Se trata de un mosaïcismo somático debido a una mutación poscigótica en el gen de la NF tipo 1, por lo tanto, todos los casos serían esporádicos por definición. Sin embargo, se han descrito algunos casos familiares que se explican por afectación somática y gonadal por el mosaïcismo, aunque existen algunos casos de transmisión vertical de la NF segmentaria difícilmente explicables por este mecanismo. En función del momento en que se produzca la mutación, el fenotipo clínico del mosaïcismo puede ser generalizado (si es antes de la diferenciación tisular) o localizado (si es posterior)<sup>1-6</sup>.

En 1982 se describió la primera clasificación de la NF en 8 subtipos, en la que el tipo 5 corresponde a la NF segmentaria, definida por la presencia de alteraciones de la pigmentación (que incluye manchas café con leche o pecosidades axilares) o de neurofibromas en un único segmento unilateral del cuerpo, sin cruzar la línea media, sin historia familiar de NF y sin afectación sistémica ni lesiones extracutáneas<sup>2,7</sup>. Posteriormente, dado que no todos los pacientes con afectación segmentaria se podían clasificar dentro de la descripción de NF tipo 5, Roth et al., en 1987, propusieron una clasificación de las NF segmentarias en 4 categorías: NF segmentaria verdadera, NF localizada con afectación profunda, NF segmentaria hereditaria y NF segmentaria bilateral<sup>1,2,7</sup>. También se ha realizado una cla-



**Figura 1** Pápulas y nódulos color piel normal en la cara anterior de piernas y pies compatibles con neurofibromas.



**Figura 2** Pápulas y nódulos color piel normal compatibles con neurofibromas en la planta de ambos pies.