




ACTAS Derma-Sifiliográficas

Full English text available at
www.actasdermo.org



COMUNICACIONES BREVES

Estudio prospectivo de la combinación de láser de alejandrita Q-Switched de 755 nm y el láser V Beam de colorante pulsado de 595 nm en dermatofibromas



A. Imbernón-Moya*, M. Beleña-Cárdenas, R. Ruiz-Rodríguez e I. Sánchez-Carpintero

Clinica Dermatológica Internacional, Madrid, España

PALABRAS CLAVE

Dermatofibroma;
Láser;
Q-Switched
alejandrita;
V Beam colorante
pulsado;
Dermatoscopia.

KEYWORDS

Dermatofibroma;
Laser;
Q Switched
alexandrite;
V Beam pulsed dye;
Dermoscopy

Resumen El uso de los láseres de colorante pulsado (*pulse dye laser* [PDL]) y de dióxido de carbono (CO₂) para el tratamiento de los dermatofibromas (DF) ha demostrado tener buenos resultados clínicos. Un total de 23 DF fueron tratados en dos sesiones con el láser de alejandrita Q-Switched de 755 nm (7,5 J/cm², 3 mm, 50 ms), dejando entre cada sesión un intervalo de 4 semanas. Para el eritema residual se utilizó el láser V Beam PDL con una longitud de onda de 595 nm (10-11 J/cm², 7 mm, 1,5 ms). En 9 de las pacientes se observó una atenuación parcial de la coloración marrón y en 14 de ellas una desaparición completa de la misma. Las pacientes refirieron un grado elevado de satisfacción después de haber realizado el tratamiento. Así mismo, 15 de las pacientes notaron una disminución en el endurecimiento de los DF. En el examen dermatoscópico previo al tratamiento, en todos los DF se observó la presencia de una red de pigmento. Esta red de pigmento desapareció en todos los casos tras la aplicación del láser. La combinación del láser V Beam PDL y del láser de alejandrita Q-Switched en los DF constituye una alternativa terapéutica adecuada que, además de buenos resultados cosméticos, ha conseguido un elevado grado de satisfacción por parte de los pacientes.

© 2019 AEDV. Publicado por Elsevier España, S.L.U. Este es un artículo Open Access bajo la licencia CC BY-NC-ND (<http://creativecommons.org/licenses/by-nc-nd/4.0/>).

Prospective Study of Q Switched Alexandrite Laser 755 nm and V Beam Pulsed Dye Laser 595 nm in Dermatofibroma

Abstract Pulsed dye and carbon dioxide lasers have been applied in dermatofibroma with clinical improvement. We treated 23 dermatofibromas two times at a 4-week interval with Q-Switched alexandrite laser 755 nm (7.5 J/cm², 3 mm, 50 ms). V Beam pulsed dye laser with a wavelength of 595 nm was used for the residual erythema (10-11 J/cm², 7 mm, 1.5 ms). A partial attenuation of brown colour was observed in 9 patients and complete disappearance of brown colour in 14 patients. Patient satisfaction was very high. Fifteen patients felt a decrease in hardening of dermatofibroma after treatment. A pigment network in dermoscopy was observed

* Autor para correspondencia.

Correo electrónico: adrian.imber88@hotmail.com (A. Imbernón-Moya).

in all patients before treatment and no one after treatment. A combined treatment using both V Beam pulsed dye laser and Q-Switched alexandrite laser may be a therapeutic option to reduce the aesthetic effect of dermatofibroma with a high patient satisfaction and good cosmetic outcomes.

© 2019 AEDV. Published by Elsevier España, S.L.U. This is an open access article under the CC BY-NC-ND license (<http://creativecommons.org/licenses/by-nc-nd/4.0/>).

Introducción

Los dermatofibromas (DF) son tumores cutáneos benignos de origen fibroblástico que frecuentemente se localizan en las extremidades superiores e inferiores de los pacientes en edad adulta. El tratamiento de un DF solo es necesario cuando es sintomático o por motivos estéticos¹. El presente estudio tiene por finalidad demostrar nuestra experiencia en el tratamiento de los DF mediante la combinación del láser de alejandrita Q-Switched y el láser V Beam de colorante pulsado.

Métodos

Como criterios de inclusión se utilizaron los hallazgos clínicos y dermatoscópicos de los DF (el signo del hoyuelo, la red de pigmento periférica y el parche blanco central), un tiempo de evolución mayor a un año, tener más de 18 años y no haber recibido ningún tratamiento previo en los últimos 3 meses. Se seleccionaron los DF que cumplían características clínicas y dermatoscópicas típicas, incluyéndose en total 23 casos. Para poder participar en el estudio, todas las pacientes tuvieron que firmar un consentimiento informado.

Se utilizó el láser de alejandrita Q-Switched con una longitud de onda de 755 nm (Alex Lazr, Syneron Candela, Boston, MA, EE.UU.). Los parámetros usados fueron una fluencia de 7,5 J/cm², un tamaño del *spot* de 3 mm y una duración de pulso de 50 ms. No se requirió utilizar anestésicos locales. Cada lesión se trató en dos sesiones, dejando un intervalo intermedio de 4 semanas entre cada sesión. Como cuidados postratamiento se indicó la aplicación de vaselina en crema dos veces al día durante una semana. El láser V Beam de colorante pulsado (Alex Lazr, Syneron Candela, Boston, MA, EE.UU.), con una longitud de onda de 595 nm, se utilizó para mejorar el eritema residual secundario a la aplicación del láser de alejandrita Q-Switched. Los parámetros usados fueron una fluencia de 10-11 J/cm², un tamaño de *spot* de 7 mm y una duración de pulso de 1,5 ms.

El seguimiento de las pacientes se hizo durante 2 meses. Antes y después del tratamiento se realizaron imágenes clínicas y dermatoscópicas de los DF. Con la finalidad de que las imágenes fueran comparables, se utilizó una luz similar, la misma configuración de la cámara, el mismo dermatoscopio (Handyscope for Ipod touch, Fotofinder Systems GmbH, Bad Birnbach, Alemania) y la misma técnica de procesamiento de las imágenes. Tres dermatólogos diferentes evaluaron la efectividad y la seguridad del tratamiento (comparación de la concordancia interobservador), valorando los cambios en el color, en el grado de endurecimiento, la satisfacción de

la paciente (0-10 puntos) y los efectos adversos observados antes y después del tratamiento.

Resultados

Todas las pacientes eran del sexo femenino, con edades entre los 25 y los 67 años (media de 51,2 años). El tiempo de evolución de los DF variaba entre los 2 y los 40 años (media de 15 años). Catorce de las pacientes tenían un fototipo III según la clasificación de Fitzpatrick, 8 un fototipo II y uno de los casos un fototipo I. Veintiuno de los DF estaban localizados en los miembros inferiores, mientras que solo dos se encontraban en los brazos. Ninguna paciente refirió tener alguna sintomatología asociada, tanto antes como después del tratamiento. En 9 de los DF se observó un aclaramiento parcial de la coloración marrón, mientras que en 14 se evidenció una desaparición completa de esta. Las pacientes refirieron un grado elevado de satisfacción (media de 8 puntos). Por otro lado, resulta llamativo que, tras el tratamiento, 15 de las pacientes notaron una disminución en el grado de endurecimiento de los DF (fig. 1a,b). Al examen dermatoscópico, antes de haber aplicado el láser se observaba una red de pigmento en todos los DF. Esta desapareció en todos los casos después del tratamiento (fig. 1c,d). Antes de aplicar el láser, en 10 de los DF se objetivaban diversas estructuras de apariencia vascular; sin embargo, tras el láser, estas se observaban en 18 de los DF. El parche de color blanco central estaba presente en todos los DF, tanto antes como después del tratamiento. La presencia de eritema (coloración rojiza de la lesión post-láser) fue el efecto secundario más frecuente, observándose en 14 de los DF. Este eritema desapareció gracias al láser V Beam de colorante pulsado (595 nm; 10-11 J/cm²; 7 mm; 1,5 ms) (fig. 1e). Únicamente en una de las pacientes —la que tenía un fototipo I de Fitzpatrick— se evidenció una hipopigmentación residual.

Discusión

La extirpación quirúrgica de los DF generalmente se considera el tratamiento curativo, y presenta una recurrencia local de menos del 2%. Sin embargo, la cirugía puede conllevar la aparición de cicatrices no deseadas. Dentro de las alternativas terapéuticas no quirúrgicas que se han descrito se incluyen la crioterapia y la inyección intralesional de corticoesteroides. Esta última tendría una eficacia limitada y variable, e incluso en algunos casos podría causar efectos no deseados¹. No existe un abordaje estándar en

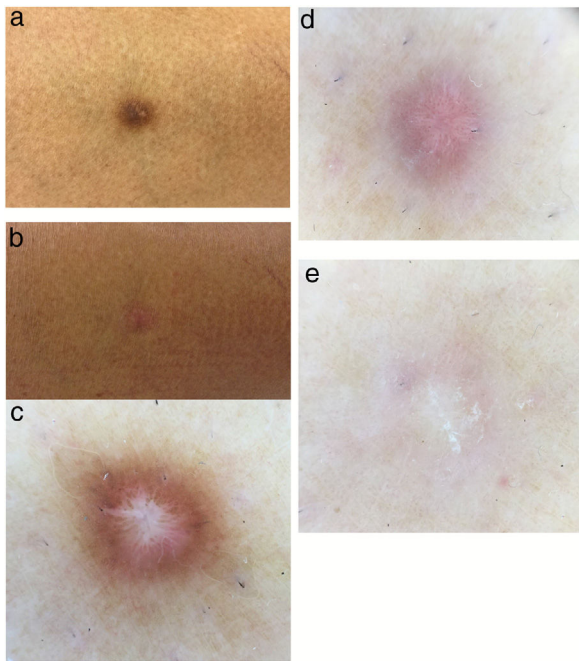


Figura 1 a)Dermatofibroma antes del tratamiento. b)Dermatofibroma después del tratamiento. c)Antes del tratamiento, la dermatoscopia del dermatofibroma muestra una red de pigmento periférica acompañada de un parche blanco central. d)Después del tratamiento con el láser de alejandrita Q-Switched de 755 nm, la dermatoscopia del dermatofibroma muestra estructuras vasculares y un parche blanco central. e)Una vez realizado el tratamiento con el láser de colorante pulsado de 595 nm, la dermatoscopia del dermatofibroma muestra un parche blanco central.

el tratamiento de los DF, por lo que el manejo de estas lesiones sigue siendo un reto terapéutico.

Diversos tipos de láseres se han utilizado en el tratamiento de los DF. El láser de colorante pulsado ha demostrado mejorar clínicamente estas lesiones, así como tener adecuados resultados cosméticos^{1,2}. Wang y Lee¹ reportaron 20 DF tratados en tres sesiones con el láser de colorante pulsado (600 nm; 7 J/cm²; 7 mm; 1,5 ms). Con relación a la disminución del tamaño de la lesión, 15 de los 20 DF (75%) presentaron una respuesta clínica completa, mientras que 5 de ellos (25%) tuvieron una respuesta parcial. En cuanto a la mejoría de la coloración, 12 de los DF (60%) tuvieron una respuesta completa y 8 (40%) una respuesta parcial. Los autores de este estudio concluyeron que el láser de colorante pulsado aporta un mejor resultado estético en comparación con la extirpación quirúrgica¹.

Alonso-Castro et al.² reportaron 22 DF tratados entre una y tres sesiones con el láser de colorante pulsado (595 nm; 11 J/cm²; 7 mm; 2 ms). Seis de estos tuvieron una mejoría clínica de más del 75%, 6 una mejoría de entre el 50 y el 75%, 8 entre el 25 y el 50% y en 2 de ellos la mejoría fue menor del 25%. En todos estos DF se observaron cambios a nivel de la dermatoscopia. En 12 de los DF se evidenció la desaparición completa de la red de pigmento (54%), mientras que en 9 (40%) de ellos se vio únicamente una disminución de esta. La hiper/hipopigmentación postinflamatoria fue el único efecto adverso descrito, y se resolvió espontáneamente a

los 6 meses de la realización del tratamiento. Dado que la diana del láser de colorante pulsado es la oxihemoglobina y no la melanina, el mecanismo de acción por el cual este actúa en los DF no está del todo claro.

Wang et al.³ describieron buenos resultados tras haber tratado un DF localizado en el muslo con láser de CO₂ (450-500 nm; 1-4 pases; 3-5 mm; 500-600 ms) durante tres sesiones, dejando un intervalo de tiempo de 5 semanas entre cada sesión; en este estudio se asoció además el uso de un corticoesteroide tópico. Con dicho tratamiento se observó un aplanamiento completo de la lesión y la desaparición del prurito. Así mismo, se objetivó una mínima hiperpigmentación postinflamatoria.

También se ha descrito el uso del láser de CO₂ en los DF faciales múltiples; sin embargo, no se han detallado los parámetros utilizados⁴.

Nuestro estudio, a pesar de ser preliminar, ha demostrado que el láser de alejandrita Q-Switched es una alternativa terapéutica efectiva y segura para el tratamiento de los DF. Además, se ha evidenciado un elevado grado de satisfacción por parte de las pacientes, hecho estrechamente relacionado con la desaparición completa o parcial de la coloración marrón de las lesiones. La mayoría de las pacientes optan por una solución no quirúrgica, con lo cual evitan el riesgo de una cicatriz y un resultado poco estético.

Los DF se caracterizarán clínicamente por presentar una importante hiperpigmentación; así pues, tratar el pigmento superficial visible utilizando un láser de alejandrita Q-Switched es una propuesta que resulta lógica. El eritema residual observado en 14 de todos los DF 2 meses después de la última sesión de láser disminuyó de manera llamativa tras la aplicación del láser V Beam de colorante pulsado. Por lo tanto, creemos que la combinación del láser V Beam de colorante pulsado y el láser de alejandrita Q-Switched mejorará el resultado cosmético final de los DF. Así mismo, en el 65% de las pacientes se pudo evidenciar una disminución en el grado de endurecimiento de los DF.

Por lo que sabemos, el uso del láser de alejandrita Q-Switched como una opción terapéutica en los DF no había sido reportado hasta este momento. Entre las limitaciones de este estudio se pueden enumerar el número escaso de casos, la ausencia de hallazgos histológicos, el estrecho periodo de seguimiento, la medición de una variable subjetiva como es el grado de endurecimiento del DF, así como la ausencia de otro tratamiento comparativo. Será necesario realizar más estudios clínicos que busquen evaluar la eficacia, la seguridad y los resultados cosméticos de la combinación del láser de alejandrita Q-Switched y del láser de colorante pulsado en los DF. Si bien el tratamiento de primera elección en los DF es la extirpación quirúrgica, esta puede conllevar la aparición de cicatrices no deseadas. Por lo tanto, creemos que la combinación del láser de alejandrita Q-Switched y el láser V Beam de colorante pulsado será una opción terapéutica válida para disminuir las características menos estéticas de los DF.

Conflicto de intereses

Los autores declaran no tener ningún conflicto de intereses.

Bibliografía

1. Wang SQ, Lee PK. Treatment of dermatofibroma with a 600nm pulsed dye laser. *Dermatol Surg.* 2006;32:532–5 [PMID: 16681661].
2. Alonso-Castro L, Boixeda P, Segura-Palacios JM, de Daniel-Rodríguez C, Jiménez-Gómez N, Ballester-Martínez A. Dermatofibromas treated with pulsed dye laser: Clinical and dermoscopic outcomes. *J Cosmet Laser Ther.* 2012;14:98–101 [PMID: 22384809].
3. Wang AS, Larsen L, Chang S, Phan T, Jagdeo J. Treatment of a symptomatic dermatofibroma with fractionated carbon dioxide laser and topical corticosteroids. *J Drugs Dermatol.* 2013;12:1483–4 [PMID: 24301252].
4. Sardana K, Garg VK. Multiple dermatofibromas on face treated with carbon dioxide laser: The importance of laser parameters. *Indian J Dermatol Venereol Leprol.* 2008;74:170–1 [PMID: 18388391].