

IMÁGENES EN DERMATOLOGÍA

Máculas eritematosas urentes orales como manifestación inicial de deficiencia de la vitamina B₁₂

Burning Erythematous Oral Macules as the Presenting Manifestation of Vitamin B₁₂ Deficiency



N. Gonzalez-Benavides*, C. Rodriguez-Vivian y J. Ocampo-Candiani

Departamento de Dermatología, Hospital Universitario Jose Eleuterio Gonzalez, Universidad Autónoma de Nuevo León, Nuevo León, México

Mujer de 59 años que consultó por lesiones eritematosas en lengua asociadas a dolor urente de 2 años de evolución. A la exploración se observó glositis, atrofia papilar y máculas eritematosas en el dorso y en los bordes laterales de la lengua (fig. 1a), paladar duro y mucosa oral. La histopatología mostró un infiltrado inflamatorio con eosinófilos y congestión vascular con inmunofluorescencia negativa. Seis meses después consultó de nuevo por cansancio, debilidad, parestesias en extremidades inferiores y persistencia de lesiones orales.

El estudio analítico mostró anemia macrocítica con reticulocitos normales, pancitopenia, elevación de LDH y bilirrubina indirecta. La positividad de los anticuerpos anti-factor intrínseco confirmó el diagnóstico de anemia perniciosa (AP).

Se indicó tratamiento con hidroxocobalamina intramuscular (1.000 µg/día durante 7 días, posteriormente 1.000 µg/semana durante 4 semanas). Al mes de tratamiento se resolvieron las lesiones orales (fig. 1b) y el hemograma estaba dentro de los parámetros normales. La paciente continuó su tratamiento con inyecciones mensuales de hidroxocobalamina.

La AP es la deficiencia de cobalamina ocasionada por autoanticuerpos contra el factor intrínseco, interfiriendo en su absorción y provocando en una eritropoyesis inefectiva. Las alteraciones orales como glositis, atrofia de papilas, máculas eritematosas, queilitis angular y dolor urente en lengua preceden a los cambios hematológicos. El presente caso destaca la importancia de realizar un estudio analítico

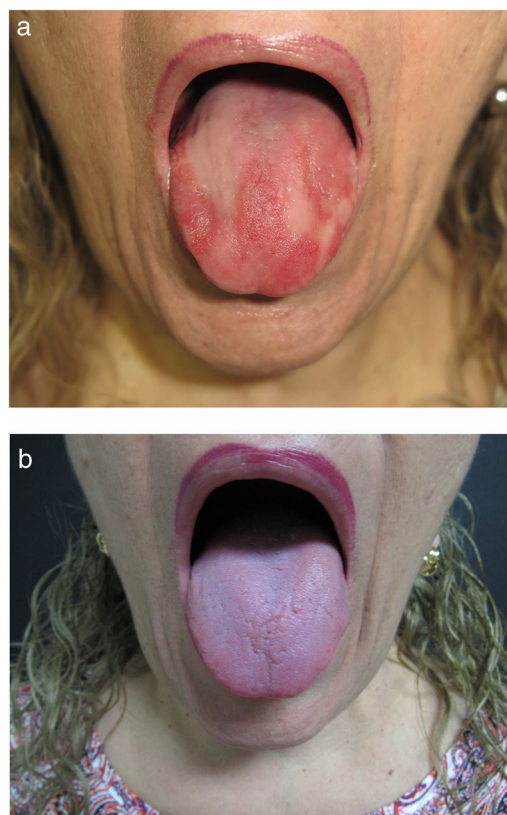


Figura 1

* Autor para correspondencia.

Correos electrónicos: nery_gzz@hotmail.com,
nery_gzzb@gmail.com (N. Gonzalez-Benavides).

<https://doi.org/10.1016/j.ad.2018.06.026>

0001-7310/© 2019 AEDV. Publicado por Elsevier España, S.L.U. Este es un artículo Open Access bajo la licencia CC BY-NC-ND (<http://creativecommons.org/licenses/by-nc-nd/4.0/>).

en aquellos pacientes con boca urente y lesiones cutáneas para identificar esta enfermedad.