




# ACTAS Derma-Sifiliográficas

Full English text available at  
[www.actasdermo.org](http://www.actasdermo.org)



## REVISIÓN

# Nevo de Spitz y otros tumores spitzoides en la infancia. Parte 2: características citogenéticas y moleculares. Pronóstico y tratamiento



L. Sainz-Gaspar, J. Sánchez-Bernal, L. Noguera-Morel, A. Hernández-Martín, I. Colmenero y A. Torrelo\*

*Servicio de Dermatología y Anatomía Patológica, Hospital Infantil Universitario del Niño Jesús, Madrid, España*

Recibido el 14 de enero de 2019; aceptado el 3 de febrero de 2019  
Disponible en Internet el 15 de noviembre de 2019

### PALABRAS CLAVE

Nevo de Spitz;  
Tumores spitzoides;  
Tumor de Spitz atípico;  
Melanoma spitzoide

### KEYWORDS

Spitz nevus;  
Spitzoid tumors;  
Atypical Spitz tumor;  
Spitzoid melanoma

**Resumen** Las neoplasias melanocíticas con morfología spitzoide (nevo de Spitz, tumor de Spitz atípico y melanoma spitzoide) abarcan un espectro desde lesiones benignas a malignas. Debido al potencial maligno incierto de los tumores de Spitz atípicos, el abordaje terapéutico ha generado durante años controversia. El desarrollo de nuevas técnicas moleculares parece prometedor y ha contribuido a una mejor predicción del comportamiento biológico de los tumores de Spitz. Nuestro objetivo es revisar las características citogenéticas de los tumores de Spitz, el pronóstico y actualizar las últimas recomendaciones de manejo.

© 2020 Publicado por Elsevier España, S.L.U. en nombre de AEDV. Este es un artículo Open Access bajo la licencia CC BY-NC-ND (<http://creativecommons.org/licenses/by-nc-nd/4.0/>).

### Spitz Nevus and Other Spitzoid Tumors in Children. Part 2: Cytogenetic and Molecular Features. Prognosis and Treatment

**Abstract** Melanocytic neoplasms with spitzoid morphology (Spitz nevi, atypical Spitz tumors, and spitzoid melanomas) may be benign or malignant. Because the malignant potential of atypical Spitz tumors is uncertain, the proper therapeutic approach has been much debated over the years. Promising new techniques for molecular analysis have enabled better predictions of the biological behavior of these tumors. We review their cytogenetic features and prognosis and also provide an update of the most recent recommendations for management.

© 2020 Published by Elsevier España, S.L.U. on behalf of AEDV. This is an open access article under the CC BY-NC-ND license (<http://creativecommons.org/licenses/by-nc-nd/4.0/>).

\* Autor para correspondencia.

Correo electrónico: [atorrelo@aedv.es](mailto:atorrelo@aedv.es) (A. Torrelo).

## Características citogenéticas y moleculares

En las últimas décadas, se ha enfatizado la investigación de las características moleculares de los nevos de Spitz (NS) con el fin de determinar unos patrones que permitan distinguirlos del melanoma y poder caracterizar el potencial de malignidad de los tumores de Spitz atípicos (TSA).

La hibridación genómica comparada permitió observar inicialmente que algunas alteraciones presentes en el melanoma (aumento del número de copias de 1q, 6p, 7p, 8q, 17q, 20q y pérdidas de los cromosomas 6q, 8p, 9p y 10q) no se encontraban en los nevos melanocíticos benignos<sup>1</sup>. Mediante hibridación *in situ* con fluorescencia (FISH) se demostró que entre el 12 y el 20% de los NS presentaban amplificaciones en el cromosoma 11p<sup>2</sup>.

El aumento del número de copias del gen HRAS, localizado en el área 11p, da lugar a unos tumores spitzoides con unas características similares al melanoma (mayor tamaño, localización predominantemente dérmica, desmoplasia y crecimiento infiltrante). En ausencia de alteraciones genéticas adicionales, dichos tumores muestran un comportamiento benigno con una actividad proliferativa limitada<sup>3-8</sup>. Los NS, a diferencia de los melanomas, no tienen mutaciones en BRAF y NRAS, pero pueden tener mutaciones en HRAS (15-30%). Estas mutaciones pueden estar presentes también con menor frecuencia en el TSA (10%)<sup>3,9-11</sup>.

Posteriormente se describió un conjunto de TSA esporádicos conocidos como nevos de Wiesner o BAPomas, asociados a mutaciones somáticas de BAP1 (gen supresor tumoral localizado en el cromosoma 3p21), a menudo en combinación con la mutación p.V600E en BRAF<sup>12-14</sup>. Las mutaciones en BAP1, cuando afectan a la línea germinal, predisponen a múltiples tumores melanocíticos spitzoides dentro del síndrome del tumor BAP1<sup>15</sup>; que asocia tumores malignos como el melanoma cutáneo, melanoma uveal, mesotelioma, carcinoma renal de células claras, meningioma y adenocarcinoma de pulmón<sup>16</sup>.

Clínicamente, los BAPomas son unos tumores generalmente cupuliformes, de superficie lisa, bien delimitados y ocasionalmente pediculados, con una tonalidad de color que varía entre el de la piel normal, el marrón o el rojizo. Habitualmente se manifiestan como unas lesiones múltiples localizadas en el tronco, de un tamaño medio de 5 mm, cuya apariencia hace que puedan confundirse con los nevos de Miescher. Los hallazgos histopatológicos revelan un tumor, principalmente dérmico, constituido por unos melanocitos epitelioides con un citoplasma abundante, los núcleos agrandados con una cromatina vesicular y los nucléolos prominentes, con o sin infiltrado linfocítico asociado, y generalmente no son pigmentados. Muestran unas características citológicas semejantes al NS; sin embargo, están ausentes ciertos rasgos como la hiperplasia epidérmica, la hipergranulosis, los cuerpos de Kamino, los melanocitos fusiformes y las hendiduras alrededor de la unión de los melanocitos<sup>12-14</sup>. La mutación de BAP1 se correlaciona con la pérdida de expresión nuclear de BAP1 identificada mediante inmunohistoquímica<sup>12</sup>. La importancia de reconocer estas lesiones radica en sus posibles implicaciones genéticas dentro del síndrome de predisposición a tumores asociado a mutaciones en BAP1<sup>15,16</sup>.

Se han detectado mutaciones del promotor de la transcriptasa inversa de telomerasa (p-TERT) en la mayoría de los melanomas pediátricos, incluido el melanoma spitzoide, y en el 22-71% de los adultos. Se ha postulado que los tumores no mutados se asocian a un pronóstico más favorable que los que portan mutaciones en p-TERT, los cuales presentan un comportamiento más agresivo<sup>17</sup>.

El 55% de los NS, el 56% de los TSA y el 39% de los melanomas spitzoides muestran fusiones de la quinasa de ROS1, NTRK1, ALK, BRAF o RET<sup>18</sup>. La presencia de estas translocaciones no parece relacionarse con mayor incidencia de enfermedad agresiva<sup>17,19</sup>. Los tumores de Spitz con translocaciones de ALK suelen presentarse como unas lesiones aisladas, cupuliformes, generalmente localizadas en las extremidades. Suelen ser amelanóticas y con menor frecuencia pigmentadas. La histopatología muestra unos fascículos plexiformes de melanocitos fusiformes en la dermis, que muestran una expresión de ALK en el estudio con inmunohistoquímica<sup>18,19</sup>.

Gerami et al. proponen emplear la FISH para detectar el número de copias de los genes RREB1 (6p25), MYB (6q23) y CCND1 (11q13) y del centrómero 6 (Cep 6)<sup>5</sup>. La ausencia de estas alteraciones es sugestiva de NS, mientras que la presencia de aberraciones cromosómicas sugiere el diagnóstico de melanoma y de algunos TSA con un comportamiento agresivo<sup>20</sup>, con una sensibilidad del 86,7% y una especificidad del 95,4%<sup>5</sup>. Tras analizar por grupos de edad, se observó un mayor número de falsos positivos en niños<sup>21</sup>. Posteriormente, se ha propuesto emplear CDKN2A (9p21), RREB1 (6p25), CCND1 (11q13) y MYC (8q24) debido a su mayor especificidad para detectar lesiones spitzoides<sup>22</sup>.

En un estudio de casos y controles que analiza el comportamiento agresivo de los tumores spitzoides atípicos, al estratificar el riesgo en función del resultado del FISH, se observó que los casos con delección 6q23 aislada son de bajo riesgo, mientras que la presencia de aberraciones cromosómicas como la ganancia en 6p25 o 11q13 tenían un riesgo intermedio; en cambio, la pérdida homocigota de 9p21 se asociaba con un comportamiento agresivo<sup>23</sup>. Lee et al. evaluaron también el resultado de FISH y la frecuencia del comportamiento tumoral agresivo en una cohorte de neoplasias spitzoides atípicas en población pediátrica y estimaron que menos del 25% de los niños con neoplasias spitzoides atípicas con deleciones homocigotas de 9p21 experimentarían una recurrencia después de la escisión completa y menos del 12,5%, metástasis a distancia<sup>19</sup>.

La espectrometría de masas por imágenes, un nuevo método recientemente empleado para el diagnóstico diferencial de lesiones spitzoides, identifica una firma molecular que permite un diagnóstico específico a través de una combinación distintiva de entre 5 y 20 proteínas. Lazova et al. demostraron, a través de la identificación de una combinación de 5 péptidos, que hay diferencias proteómicas entre el NS y el melanoma spitzoide; estos autores sugieren que el empleo de esta combinación podría proporcionar información útil en la evaluación del riesgo del TSA<sup>24</sup>.

En un estudio en el que se secuenció el exoma de 77 lesiones melanocíticas (NS, melanomas spitzoides y nevos melanocíticos benignos), se observó que las mutaciones en MEN1, PRKAR1A y DNMT3A en melanomas spitzoides pueden

indicar la participación de la vía de la proteína quinasa A, o un papel de la metilación del DNA. Destacan que la carga de mutación somática es menor en el nevo convencional y en el NS frente al melanoma convencional y al melanoma spitzoide<sup>25</sup>.

Las técnicas moleculares son unas herramientas promotoras complementarias a la evaluación histológica en los tumores de potencial maligno desconocido. Actualmente, aunque parecen contribuir a una mejor predicción de su comportamiento biológico, puede existir en ocasiones un solapamiento de los perfiles genéticos, por lo que su valor predictivo sigue siendo incierto. El coste y la falta de disponibilidad, en su mayoría restringida a centros de investigación, hacen que la extensión a la práctica clínica diaria sea limitada<sup>26</sup>.

## Pronóstico y manejo

### Nevo de Spitz

No existe un consenso establecido para el manejo de los tumores spitzoides. Algunos autores sugieren realizar la exéresis de todas estas lesiones, incluidos los NS clásicos, debido a su semejanza ocasional con el melanoma<sup>27</sup>. Sin embargo, los NS convencionales son completamente benignos y recientemente se ha observado que hasta en el 80% de los casos se produce una involución espontánea o una conversión a otro tipo más común de nevo melanocítico<sup>28</sup>. Los casos de NS con metástasis han sido considerados como errores de diagnóstico y se han diagnosticado retrospectivamente de melanomas<sup>29</sup>. No obstante, el melanoma es muy poco frecuente en la edad pediátrica<sup>30</sup>. En un estudio realizado por Lallas et al. basado en una cohorte de 384 pacientes de 12 años o más con lesiones que mostraban características spitzoides, los autores observaron un riesgo de melanoma del 13,3%, y este riesgo aumentó significativamente con la edad del paciente, siendo la probabilidad de tratarse de un nevo igual que la de melanoma después de los 50 años y sugieren que un patrón dermatoscópico spitzoide a los 70 años es predictivo de melanoma<sup>31</sup>. Por esto, ante un NS convencional en la infancia, fundamentalmente en niños menores de 12 años, sin características clínicas o dermatoscópicas atípicas, parece recomendable realizar solamente un seguimiento clínico periódico<sup>32</sup>. Nino et al. proponen realizar seguimiento cada 6 meses los 2-3 primeros años y posteriormente una vez al año<sup>33</sup>. Además, en este grupo de edad, las lesiones se localizan frecuentemente en áreas visibles y, por tanto, una actitud más conservadora puede evitar posibles secuelas, como cicatrices inestéticas secundarias a la extirpación de una lesión benigna. Dado que la incidencia de melanoma aumenta con la edad, es comprensible que la extirpación se realice con más frecuencia en adultos.

En una actualización reciente sobre el manejo de lesiones spitzoides, se recomienda la escisión quirúrgica completa después de los 12 años para lesiones sin características atípicas (tablas 1 y 2, parte 1) y como alternativa, monitorización digital hasta la estabilización<sup>32</sup>. La escisión debe plantearse también en todos aquellos tumores spitzoides con características clínicas o dermatoscópicas atípicas independientemente de la edad del paciente<sup>32,33</sup>. Con base en el hallazgo de un estudio previo que muestra que las

lesiones nodulares están asociadas a un mayor riesgo de ser melanomas que las de superficie plana (32% frente al 12% respectivamente)<sup>32</sup>, se recomienda:

- a) En aquellas lesiones clínicamente típicas de aspecto más nodular, realizar extirpación o, como alternativa, monitorización clínica y dermatoscópica. Esta monitorización inicialmente debe realizarse a los 15 días y posteriormente, si no se detectan cambios, a las 4 y 8 semanas, hasta alcanzar 6 meses sin crecimiento o si se encuentra en involución hasta su desaparición, momento en el cual el seguimiento puede suspenderse. En caso de detectar crecimiento entre 2 visitas se recomienda la extirpación<sup>32</sup>.
- b) Para las lesiones clínicamente típicas de superficie plana se propone realizar seguimiento cada 2-3 meses; se consideran no alarmantes las lesiones que muestren un patrón dermatoscópico en estallido de estrellas, globular, vasos puntiformes o los cambios naturales producto de la evolución secuencial que suele presentar el NS hasta adquirir el aspecto de un nevo convencional o hasta su involución. Al igual que para las lesiones de aspecto nodular, la monitorización debe mantenerse hasta que transcurran 6 meses en ausencia de crecimiento<sup>32</sup>. Recientemente los autores de esta guía de manejo han propuesto una modificación: tras argumentar que no han detectado ningún caso de melanoma o TSA con un patrón inicial en estallido de estrellas simétrico, defienden la posibilidad de no llevar a cabo más acciones o solo seguimiento, aunque se produzcan cambios asimétricos posteriores<sup>34</sup>.

### Tumor de Spitz atípico

Todavía hoy existen dudas sobre el potencial biológico de los TSA. Se cree que constituyen un conjunto heterogéneo con un comportamiento biológico distinto, benigno en una gran parte de los casos y solo en un pequeño porcentaje constituirán melanomas<sup>35</sup>. En estos casos, ante la incertidumbre de si seguir o no el protocolo de tratamiento del melanoma convencional, Kelley y Cockerell<sup>36</sup> propusieron evaluar el estado del ganglio centinela como método diagnóstico en los casos dudosos de 1,0 mm de grosor o más, y se consideró la presencia de melanocitos con atipias citológicas en el parénquima o en el seno subcapsular del ganglio linfático, al igual que en el melanoma convencional, como enfermedad metastásica. Posteriormente, se ha visto que en los TSA los ganglios linfáticos están afectados con una mayor frecuencia que en el melanoma convencional en el adulto (38-39% frente al 10-16%, respectivamente)<sup>35,37</sup>. Ludgate et al. observaron una tasa de positividad del ganglio centinela del 47% en una cohorte de 67 pacientes con TSA. Pese a esta alta incidencia, ningún paciente con un resultado positivo en la biopsia selectiva del ganglio centinela (BSGC) mostró recurrencia y todos estaban libres de enfermedad tras un seguimiento medio de 3,6 años. Además, los autores encuentran que una edad menor se asocia significativamente con una mayor frecuencia de positividad del ganglio pero con un mejor pronóstico, al igual que lo descrito hasta el momento para el melanoma<sup>38,39</sup>. Estos resultados revelaron que quizá el resultado positivo del ganglio centinela podría

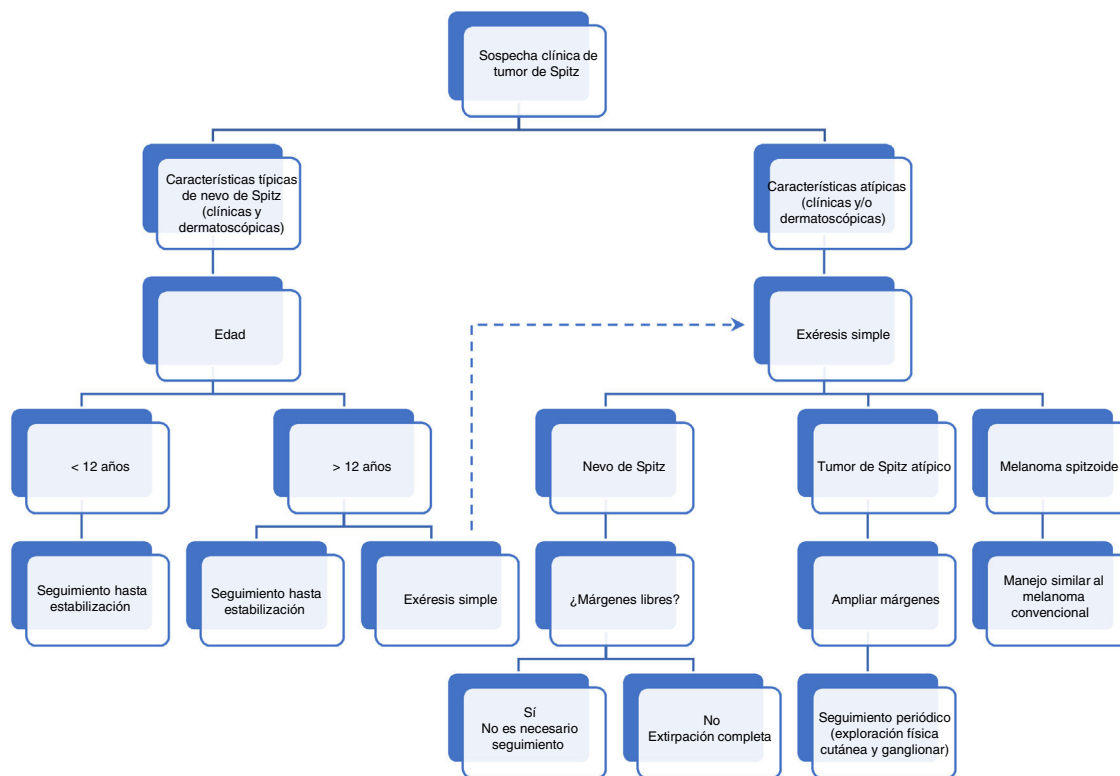


Figura 1 Algoritmo de manejo clínico de tumores spitzoides en la infancia.

no ser tan significativo en determinar el potencial maligno de los TSA, como previamente se pensaba<sup>26</sup>. No obstante, proponen llegar a un consenso con el paciente tras explicar los riesgos y beneficios de la BSGC para TSA<sup>38</sup>.

Con el fin de evitar la realización de procedimientos diagnósticos y terapéuticos agresivos innecesarios, en una revisión sistemática que incluyó 541 pacientes con TSA, Lallas et al. evaluaron el papel de la BSGC como un método de pronóstico en el tratamiento de estos pacientes. Esta revisión incluyó 303 pacientes a los que se les realizó BSGC, que resultó positiva en 119 de ellos (39%). Se observó que la mayoría de los pacientes con TSA siguen un curso clínico favorable: el 99% de los que mostraron un resultado positivo en la BSGC no presentaron progresión extraganglionar a los 5 años<sup>35</sup>, mientras que el 32-37% de pacientes con melanoma convencional y BSGC positiva presentan progresión de la enfermedad a los 3 años<sup>40</sup>. Del grupo de 541 pacientes con TSA, solo 5 (< 1%) tuvieron recidiva local durante el seguimiento: 2 de entre 238 que habían sido tratados con escisión local amplia sin realizarse BSGC, 2 de entre 184 pacientes con un resultado negativo en la BSGC, y uno de entre 119 pacientes con una BSGC positiva<sup>35</sup>.

La presencia de agregados de melanocitos en los ganglios no tiene el mismo significado que en el melanoma<sup>41</sup>; así, algunas proliferaciones melanocíticas benignas que incluyen nevos azules<sup>42</sup>, nevos congénitos y adquiridos<sup>43</sup>, y de manera análoga algunos NS, pueden mostrar depósitos en los ganglios linfáticos debido a un proceso de migración de células melanocíticas benignas del nevo.

Una serie de 24 pacientes en edad pediátrica con TSA tratados mediante escisión completa y sin BSGC reveló, tras

un seguimiento medio de 3 años, que todos los pacientes se encontraban libres de enfermedad<sup>44</sup>. Por tanto, no parece existir evidencia concluyente que apoye la BSGC en pacientes con TSA, ya que conlleva una cierta morbilidad sin obtener un beneficio pronóstico<sup>35,38,44</sup>.

Aunque no se han llevado a cabo estudios que evalúen los márgenes óptimos, empleando una herramienta de evaluación y diagnóstico de la patología melanocítica (MPATH-Dx) que se basa en un sistema de notificación de tumores melanocíticos, se incluyeron los NS en la categoría 2, que implica escisión con un margen < 5 mm, y los TSA en la categoría 3, es decir, escisión con un margen de 5-9 mm. Los melanomas se incluyen en categoría 3 o 4, escisión amplia con margen  $\geq 1$  cm<sup>45</sup>. Sin embargo, la recomendación de muchos autores para los TSA es realizar una escisión amplia, y los márgenes empleados con mayor frecuencia son de 1 cm<sup>26,35,38</sup>. Tampoco existe consenso con respecto a la vigilancia para los TSA extirpados; las últimas recomendaciones incluyen un seguimiento clínico periódico de al menos una vez año durante 3 años, asociado a ecografía ganglionar en caso de ganglios linfáticos palpables<sup>32,35</sup>. En la figura 1 se resume el algoritmo para el manejo de tumores spitzoides.

En conclusión, las lesiones spitzoides representan un desafío tanto en el diagnóstico como en el manejo clínico. La integración de la forma de presentación clínica, los hallazgos histopatológicos, los patrones de expresión inmunohistoquímicos, la dermatoscopia y las nuevas técnicas de genética molecular nos pueden ayudar a aclarar el potencial biológico de los TSA. No debe olvidarse que el melanoma en la infancia es muy infrecuente, por lo que la edad del paciente es uno de los factores más importantes a considerar.

## Conflicto de intereses

Los autores declaran no tener ningún conflicto de intereses.

## Bibliografía

- Bastian BC, LeBoit PE, Hamm H, Bröcker EB, Pinkel D. Chromosomal gains and losses in primary cutaneous melanomas detected by comparative genomic hybridization. *Cancer Res.* 1998;58:2170–5.
- Bastian BC, Wesselmann U, Pinkel D, Leboit PE. Molecular cytogenetic analysis of Spitz nevi shows clear differences to melanoma. *J Invest Dermatol.* 1999;113:1065–9.
- Bastian BC, LeBoit PE, Pinkel D. Mutations and copy number increase of HRAS in Spitz nevi with distinctive histopathological features. *Am J Pathol.* 2000;157:967–72.
- Harvell JD, Kohler S, Zhu S, Hernandez-Boussard T, Pollack JR, van de Rijn M. High-resolution array-based comparative genomic hybridization for distinguishing paraffin-embedded Spitz nevi and melanomas. *Diagn Mol Pathol.* 2004;13:22–5.
- Gerami P, Jewell SS, Morrison LE, Blondin B, Schulz J, Ruffalo T, et al. Fluorescence in situ hybridization (FISH) as an ancillary diagnostic tool in the diagnosis of melanoma. *Am J Surg.* 2009;33:1146–56.
- Isaac AK, Lertsburapa T, Pathria Mundi J, Martini M, Guitart J, Gerami P. Polyploidy in spitz nevi: a not uncommon karyotypic abnormality identifiable by fluorescence in situ hybridization. *Am J Dermatopathol.* 2010;32:144–8.
- Ali L, Helm T, Cheney R, Conroy J, Sait S, Guitart J, et al. Correlating array comparative genomic hybridization findings with histology and outcome in spitzoid melanocytic neoplasms. *Int J Clin Exp Pathol.* 2010;3:593–9.
- Sarin KY, Sun BK, Bangs CD, Cherry A, Swetter Sm, Kim J, et al. Activating HRAS mutation in agminated Spitz nevi arising in a nevus spilus. *JAMA Dermatol.* 2013;149:1077–81.
- Van Dijk MC, Bernsen MR, Ruiter DJ. Analysis of mutations in B-RAF N-RAS, and H-RAS genes in the differential diagnosis of Spitz nevus and spitzoid melanoma. *Am J Surg Pathol.* 2005;29:1145–51.
- Davies H, Bignell GR, Cox C, Stephens P, Edkins S, Clegg S, et al. Mutations of the BRAF gene in human cancer. *Nature.* 2002;417:949–54.
- Da Forno PD, Pringle JH, Fletcher A, Bamford M, Su L, Potter L, et al. BRAF, NRAS and HRAS mutations in spitzoid tumours and their possible pathogenetic significance. *Br J Dermatol.* 2009;161:364–72.
- Wiesner T, Murali R, Fried I, Cerroni L, Busam K, Kutzner H, et al. A distinct subset of atypical Spitz tumors is characterized by BRAF mutation and loss of BAP1 expression. *Am J Surg Pathol.* 2012;36:818–30.
- Yeh I, Mully TW, Wiesner T, Vemula SS, Mirza SA, Sparatta AJ, et al. Ambiguous melanocytic tumors with loss of 3p21. *Am J Surg Pathol.* 2014;38:1088–95.
- Requena C, Sanz V, Nagore E, García-Casado Z, Rubio L, Guillén C, et al. BAP1-deficient and VE1-negative atypical Spitz tumor. *J Cutan Pathol.* 2015;42:564–7.
- Wiesner T, Obenauf AC, Murali R, Fried I, Griewank KG, Ulz P, et al. Germline mutations in BAP1 predispose to melanocytic tumors. *Nat Genet.* 2011;43:1018–21.
- Abdel-Rahman MH, Pilarski R, Cebulla CM, Massengill JB, Christopher BN, Boru G, et al. Germline BAP1 mutation predisposes to uveal melanoma, lung adenocarcinoma, meningioma, and other cancers. *J Med Genet.* 2011;48:856–9.
- Lee S, Barnhill RL, Dummer R, Dalton J, Wu J, Pappo A, et al. TERT promoter mutations are predictive of aggressive clinical behavior in patients with spitzoid melanocytic neoplasms. *Sci Rep.* 2015;5:11200.
- Wiesner T, He J, Yelensky R, Esteve-Puig R, Botton T, Yeh I, et al. Kinase fusions are frequent in Spitz tumors and spitzoid melanomas. *Nat Commun.* 2014;5:3116.
- Lee CY, Sholl LM, Zhang B, Merkel EA, Amin SM, Guitart J, et al. Atypical spitzoid neoplasms in childhood: a molecular and outcome study. *Am J Dermatopathol.* 2017;39:181–6.
- Requena C, Rubio L, Traves V, Sanmartín O, Nagore E, Llombart B, et al. Fluorescence in situ hybridization for the differential diagnosis between Spitz naevus and spitzoid melanoma. *Histopathology.* 2012;61:899–909.
- Dika E, Fanti PA, Fiorentino M, Capizzi E, Neri I, Piraccini BM, et al. Spitzoid tumors in children and adults: a comparative clinical, pathological, and cytogenetic analysis. *Melanoma Res.* 2015;25:295–301.
- Gerami P, Li G, Pouryazdanparast P, Blondin B, Beilfuss B, Slenk C, et al. A highly specific and discriminatory FISH assay for distinguishing between benign and malignant melanocytic neoplasms. *Am J Surg Pathol.* 2012;36:808–17.
- Gerami P, Scolyer RA, Xu X, Elder DE, Abraham RM, Fullen D, et al. Risk assessment for atypical spitzoid melanocytic neoplasms using FISH to identify chromosomal copy number aberrations. *Am J Surg Pathol.* 2013;37:676–84.
- Lazova R, Seeley EH, Kutzner H, Scolyer RA, Scott G, Cerroni L, et al. Imaging mass spectrometry assists in the classification of diagnostically challenging atypical Spitzoid neoplasms. *J Am Acad Dermatol.* 2016;75:1176–86.
- Lazova R, Pornputtpong N, Halaban R, Bosenberg M, Bai Y, Chai H, et al. Spitz nevi and Spitzoid melanomas: exome sequencing and comparison with conventional melanocytic nevi and melanomas. *Mod Pathol.* 2017;30:640–9.
- Tom WL, Hsu JW, Eichenfield LF, Friedlander SF. Pediatric “STUMP” lesions: evaluation and management of difficult atypical Spitzoid lesions in children. *J Am Acad Dermatol.* 2011;64:559–72.
- Gelbard SN, Tripp JM, Marghoob AA, Kopf AW, Koenig KL, Kim JY, et al. Management of Spitz nevi: a survey of dermatologists in the United States. *J Am Acad Dermatol.* 2002;47:224–30.
- Argenziano G, Agozzino M, Bonifazi E, Broganelli P, Brunetti B, Ferrara G, et al. Natural evolution of Spitz nevi. *Dermatology.* 2011;222:256–60.
- Kernen JA, Ackerman LV. Spindle cell nevi and epithelioid cell nevi (so-called juvenile melanomas) in children and adults: a clinicopathological study of 27 cases. *Cancer.* 1960;13:612–25.
- Paradela S, Fonseca E, Pita S, Kantrow SM, Goncharuk VN, Diwan H, et al. Spitzoid melanoma in children: clinicopathological study and application of immunohistochemistry as an adjunct diagnostic tool. *J Cutan Pathol.* 2009;36:740–52.
- Lallas A, Moscarella E, Longo C, Kyrgidis A, de Mestier Y, Vale G, et al. Likelihood of finding melanoma when removing a Spitzoid-looking lesion in patients aged 12 years or older. *J Am Acad Dermatol.* 2015;72:47–53.
- Lallas A, Apalla Z, Ioannides D, Lazaridou E, Kyrgidis A, Broganelli P, et al. Update on dermoscopy of Spitz/Reed naevi and management guidelines by the International Dermoscopy Society. *Br J Dermatol.* 2017;177:645–55.
- Nino M, Brunetti B, Delfino S, Brunetti B, Panariello L, Russo D. Spitz nevus: follow-up study of 8 cases of childhood starburst type and proposal for management. *Dermatology.* 2009;218:48–51.
- Lallas A, Apalla Z, Papageorgiou C, Evangelou G, Ioannides D, Argenziano G. Management of flat pigmented Spitz and reed nevi in children. *JAMA Dermatol.* 2018, <http://dx.doi.org/10.1001/jamadermatol.2018.3013>.
- Lallas A, Kyrgidis A, Ferrara G, Kittler H, Apalla Z, Castagmetto F, et al. Atypical Spitz tumours and sentinel lymph node biopsy: a systematic review. *Lancet Oncol.* 2014;15:e178–83.

36. Kelley SW, Cockerell CJ. Sentinel lymph node biopsy as an adjunct to management of histologically difficult to diagnose melanocytic lesions: a proposal. *J Am Acad Dermatol.* 2000;42:527–30.
37. Conti EM, Cercato MC, Gatta G, Ramazzotti V, Roscioni S, EUROCARE Working Group. Childhood melanoma in Europe since 1978: a population-based survival study. *Eur J Cancer.* 2001;37:780–4.
38. Ludgate MW, Fullen DR, Lee J, Lowe L, Bradford C, Geiger J, et al. The atypical Spitz tumor of uncertain biologic potential: a series of 67 patients from a single institution. *Cancer.* 2009;115:631–41.
39. Lange JR, Palis BE, Chang DC, Soong SJ, Balch CM. Melanoma in children and teenagers: an analysis of patients from the National Cancer Data Base. *J Clin Oncol.* 2007;25:1363–8.
40. Faries MB, Thompson JF, Cochran AJ, Andtbacka RH, Mozzillo N, Zager JS, et al. Completion dissection or observation for sentinel-node metastasis in melanoma. *N Engl J Med.* 2017;376:2211–22.
41. Leboit PE. What do these cells prove? *Am J Dermatopathol.* 2003;25:355–6.
42. Epstein JI, Erlandson RA, Rosen PP. Nodal blue nevi. A study of three cases. *Am J Surg Pathol.* 1984;8:907–15.
43. Bowen AR, Duffy KL, Clayton FC, Andtbacka RH, Florell SR. Benign melanocytic lymph node deposits in the setting of giant congenital melanocytic nevi: the large congenital nodal nevus. *J Cutan Pathol.* 2015;42:832–9.
44. Cerrato F, Wallins JS, Webb ML, McCarty ER, Schmidt BA, Labow BI. Outcomes in pediatric atypical Spitz tumors treated without sentinel lymph node biopsy. *Pediatr Dermatol.* 2012;29:448–53.
45. Piepkorn MW, Barnhill RL, Elder DE, Knezevich SR, Carney PA, Reisch LM, et al. The MPATH-Dx reporting schema for melanocytic proliferations and melanoma. *J Am Acad Dermatol.* 2014;70:131–41.