

Bibliografía

1. Floristán U, Feltes R, Ramírez- Marín P, Herranz-Pinto P. Interferón alfa y virus hepatitis C: la piel importa. *Rev Clin Esp.* 2011;211:92–7.
2. Flores-Robles BJ, Sangüeza-Gómez CP, Barbadillo Mateos C, Roustán-Gullón LG, Kovtun I. Sarcoidosis posterior a tratamiento con interferón alfa en paciente con hepatitis C: una asociación que todo médico debería conocer. *Rev Gastroenterol Mex.* 2017;82:185–6.
3. Ramos-Casals M, Mañá J, Nardi N, Brito-Zerón P, Xaubet A, Sánchez Tapias JM, et al. Sarcoidosis in patients with chronic hepatitis C virus infection: Analysis of 68 cases. *Medicine.* 2005;84:69–80.
4. Faurie P, Broussolle C, Zoulim F, Trepó C, Sève P. Sarcoidosis and hepatitis C: Clinical description of 11 cases. *Eur J Gastroenterol Hepatol.* 2010;22:967–72.
5. Novoa R, Barnadas MA, Torras X, Curell R, Alomar A. Reacción granulomatosa a cuerpo extraño a sílice, silicona y ácido hialurónico, en paciente con sarcoidosis inducida por interferón. *Actas Dermosifiliogr.* 2013;104:920–3.
6. Marcoval J, Moreno A, Mañá J. Papular sarcoidosis of the knees: A clue for the diagnosis of erythema nodosum-associated sarcoidosis. *J Am Acad Dermatol.* 2003;49:75–8.
7. Vázquez MD, López T, Mateo S, Mosquera T, Monteagudo B. Sarcoidosis papulosa de las rodillas. *Semergen.* 2016;42:e125–7.
8. García-Arpa M, Franco-Muñoz M, Ramos-Rodríguez C, Flores-Terry MA, Lozano-Masdémont B, Ramírez-Huaranga MA. Sarcoidosis papulosa de las rodillas recurrente tras embarazo. *Piel.* 2017;32:464–7.
9. Lozano-Masdémont B, Gómez-Recuero-Muñoz L, Baniandrés-Rodríguez O. Nódulos y pápulas eritematosas en piernas y rodillas. *Actas Dermosifiliogr.* 2016;107:423–4.
10. Marcoval J, Mañá J. Papular sarcoidosis of the knees. A frequent form of presentation of systemic sarcoidosis. *Sarcoidosis Vasc Diffuse Lung Dis.* 2016;33:59–65.

B. Monteagudo^{a,*}, M.C. Grueiro^b, A. Vilas-Sueiro^a y F. Campo-Cerecedo^c

^a Servicio de Dermatología, Complejo Hospitalario Universitario de Ferrol, Xerencia de Xestión Integrada de Ferrol, SERGAS, Ferrol, A Coruña, España

^b Medicina Familiar y Comunitaria, Centro de Salud de Narón, SERGAS, Narón, A Coruña, España

^c Servicio de Anatomía Patológica, Complejo Hospitalario Universitario de Ferrol, Xerencia de Xestión Integrada de Ferrol, SERGAS, Ferrol, A Coruña, España

* Autor para correspondencia.

Correo electrónico: benigno.monteagudo.sanchez@sergas.es (B. Monteagudo).

<https://doi.org/10.1016/j.ad.2018.04.016>
0001-7310/

© 2019 AEDV.

Publicado por Elsevier España, S.L.U. Todos los derechos reservados.

Reacción ictiosiforme en relación con ponatinib



Ichthyosiform Reaction Related to Ponatinib Therapy

Sr. Director:

El ponatinib es un potente inhibidor de la tirosina quinasa de tercera generación¹. Su uso está indicado en la leucemia mieloide crónica (LMC), la leucemia linfática aguda Philadelphia positiva (LLaPH+) y en algunos tipos de tumores sólidos, como el tumor del estroma gastrointestinal (GIST)¹. Los efectos adversos cutáneos más frecuentes en relación con el uso de este fármaco son la xerosis y diferentes exantemas cutáneos no bien clasificados en los ensayos clínicos^{1,2}. Se presenta el caso de una paciente que desarrolló una reacción cutánea ictiosiforme secundaria al tratamiento con ponatinib oral.

Una mujer de 68 años, diagnosticada de LMC y sin antecedentes personales de enfermedades cutáneas, comenzó con unas lesiones descamativas de inicio súbito 15 días después de iniciar ponatinib a dosis de 45 mg/día. Previamente había utilizado imatinib y dasatinib, que fueron suspendidos por pérdida de eficacia. Las lesiones habían progresado rápidamente, eran asintomáticas y predominaban en los miembros superiores e inferiores. A la exploración se podían observar placas descamativas, de bordes bien definidos, con tendencia a confluir y sin eritema o infiltración al tacto (fig. 1). En menor medida también se encontraban en espalda y cuero cabelludo. Se decidió realizar biopsia de una de las lesiones para estudio histopatológico (fig. 2). A nivel epidérmico

se podía observar una hiperqueratosis compacta, ortoqueratósica y con una capa granulosa prácticamente ausente. A nivel de dermis papilar se observaba un infiltrado linfocítico muy leve sin otras manifestaciones significativas. Mediante tinciones de PAS y Grocott no se identificaron microorganismos. Se confirmó el diagnóstico de reacción ictiosiforme secundaria al uso de ponatinib, por lo que se decidió disminuir la dosis del fármaco a 30 mg y se inició tratamiento

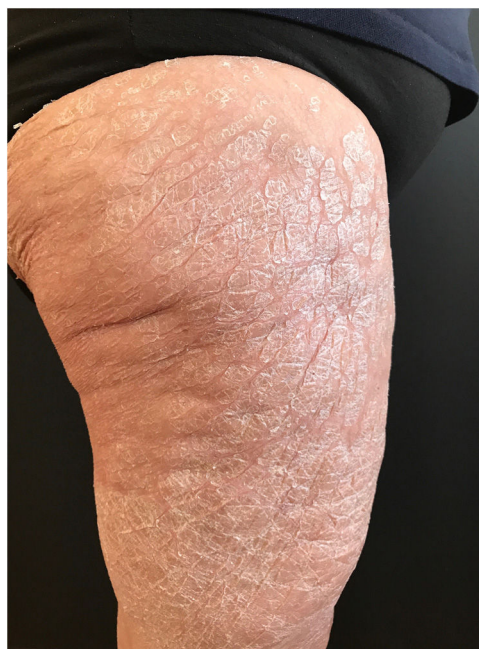

Figura 1 Placas descamativas especialmente llamativas en la zona anterior y lateral de ambos muslos.

Tabla 1 Reacciones adversas cutáneas poco frecuentes descritas en la literatura en relación al tratamiento con ponatinib

	Tipo de reacción	Sexo	Edad (años)	Enfermedad de base	Dosis (mg)	Tiempo de evolución (días)	Tratamiento	Observaciones
Derlino et al. ³	Ictiosiforme	Mujer	59	LLA	45	10	Corticoide tópico y emoliente	Ponatinib fue suspendido
Alloo et al. ⁴	Ictiosiforme	Mujer	62	GIST	45	14	Tazaroteno tópico	Durante el tratamiento se suspendió debido a elevación de lipasa resultando en un aclaramiento total de las lesiones
Örenay et al. ⁵	Ictiosiforme	Mujer	51	LLA	45	30	Corticoide tópico y urea al 2%	
Jack et al. ⁶	Ictiosiforme	Hombre	53	LMC	45	70	Acitretino+nbUVB	La reacción no respondió a corticoide tópico
Alloo et al. ⁴	PRP-like	Hombre	59	GIST	45	14	Corticoide tópico	
Allo et al. ⁴	PRP-like	Mujer	79	LMC	45	28	Tazaroteno tópico	Previamente había usado ketoconazol y corticoterapia tópica sin mejoría
Eber et al. ⁷	PRP-like	Mujer	50	LMC	50	120	Tretinoína 0,025%	Algunas lesiones presentaban aspecto clínico ictiosiforme
Alloo et al. ⁴	Dermatitis seborreica-like	Hombre	65	GIST	45	10	Clobetasol en solución, ketoconazol y tretinoína 0,1%	
Alloo et al. ⁴	Dermatitis seborreica-like	Hombre	72	GIST	45	NE	Lactato amónico al 12%	

GIST: *gastrointestinal stroma tumour*; LLA: leucemia linfocítica aguda; LMC: leucemia mieloide crónica; NE: no especificado; PRP, pitiriasis rubra pilaris. Todos los pacientes respondieron satisfactoriamente a los tratamientos instaurados, con la desaparición total de las lesiones.

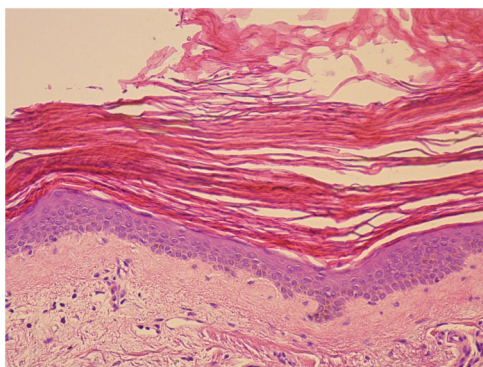


Figura 2 Histopatología de una de las lesiones. Se observa hiperqueratosis compacta y ortoqueratósica, adelgazamiento de la capa granulosa y ligera espongirosis. Ligero infiltrado linfocitario en dermis papilar, sin otras alteraciones dérmicas (H&E x20).

tópico con crema de urea al 10%, fuorato de mometasona y emolientes. Se objetivó una clara mejoría de las lesiones una semana después y desaparición de las mismas a las 3 semanas.

El ponatinib es un inhibidor de la tirosina quinasa de tercera generación. Forma parte de la familia de inhibidores de la tirosina quinasa como el imatinib, el dasatinib o el nilotinib¹. Se utiliza como fármaco de segunda y tercera línea en el tratamiento de la LMC y LLAPh+ cuando el resto han fracasado¹. Ponatinib está especialmente indicado en los pacientes que poseen la mutación de BCR-ABL: T315I, ya que presentan una mayor resistencia a los inhibidores de tirosina quinasa de segunda generación^{1,8}.

Entre los efectos adversos más frecuentes asociados a su uso se encuentra la neutropenia, la leucopenia y la elevación de enzimas hepáticas^{1,2}. Los efectos cutáneos más frecuentes son los exantemas inespecíficos y la xerosis, habitualmente de características leves¹. Recientemente se han descrito otras manifestaciones cutáneas menos frecuentes asociadas al uso de este fármaco, como los exantemas similares a la pitiriasis rubra pilaris (PRP), la paniculitis neutrofílica, la dermatitis seborreica y las reacciones ictiosiformes (tabla 1)³⁻⁶.

Clínicamente, las reacciones ictiosiformes asociadas a ponatinib son similares a las producidas en casos de ictiosis adquirida por otras causas como neoplasias, infecciones, enfermedad injerto contra huésped y enfermedades autoinmunes o endocrinometabólicas⁹. El mecanismo fisiopatológico subyacente no se conoce con exactitud. Se piensa que el ponatinib, al igual que el resto de inhibidores de la tirosina quinasa, puede provocar una alteración en los componentes de la cascada inflamatoria alterando la regulación del crecimiento epidérmico y de la supervivencia de los queratinocitos³. Histológicamente, la reacción ictiosiforme se caracteriza por las lesiones observadas en nuestro caso^{5,9}.

La gravedad de este tipo de reacciones es variable. El tratamiento debe adecuarse al impacto sobre la calidad de vida del paciente y evitar la interrupción del tratamiento hematológico cuando sea posible. Se recomienda el tratamiento tópico con queratolíticos, emolientes y corticoides de potencia moderada-alta³⁻⁵. También se ha descrito una buena respuesta al tazaroteno tópico⁴. En los casos graves se puede valorar la introducción de fármacos retinoides por

vía oral y la reducción de dosis o la suspensión total de ponatinib³. La hidratación cutánea con emolientes tópicos antes y durante el tratamiento puede prevenir la aparición de reacciones cutáneas graves.

En conclusión, presentamos una reacción cutánea ictiosiforme secundaria al tratamiento oral con el nuevo inhibidor de la tirosina quinasa ponatinib. Conocer este tipo de reacciones adversas ayuda a su diagnóstico precoz y un correcto manejo terapéutico permite mantener el tratamiento hematológico.

Conflicto de intereses

Los autores declaran no tener ningún conflicto de intereses.

Bibliografía

- Hoy SM. Ponatinib: A review of its use in adults with chronic myeloid leukaemia or Philadelphia chromosome-positive acute lymphoblastic leukaemia. *Drugs*. 2014;74:793–806.
- Caldemeyer L, Dugan M, Edwards J, Akard L. Long-term side effects of tyrosine kinase inhibitors in chronic myeloid leukemia. *Curr Hematol Malig Rep*. 2016;11:71–9.
- Dertino F, Barruscotti S, Zappasodi P, Brazzelli V, Vassallo C, Vassallo C. Ponatinib-induced widespread ichthyosiform eruption. *J Eur Acad Dermatol Venereol*. 2017;31:e519–21.
- Alloo A, Sheu J, Butrynski JE, Deangelo DJ, George S, Murphy GF, et al. Ponatinib-induced pityriasisiform, folliculocentric and ichthyosiform cutaneous toxicities. *Br J Dermatol*. 2015;173:574–6577.
- Örenay ÖM, Tamer F, Sarıfakıoğlu E, Yıldırım U. Lamellar ichthyosis-like eruption associated with ponatinib. *Acta Dermatovenerol Alp Pannonica Adriat*. 2016;25:59–60.
- Jack A, Mauro MJ, Ehst BD. Pityriasis rubra pilaris-like eruption associated with the multikinase inhibitor ponatinib. *J Am Acad Dermatol*. 2013;69:e249–50.
- Eber AE, Rosen A, Oberlin KE, Giubellino A, Romanelli P. Ichthyosiform pityriasis rubra pilaris-like eruption secondary to ponatinib therapy: Case report and literature review. *Drug Saf Case Rep*. 2017;4:19.
- Ransohoff JD, Kwong BY. Cutaneous adverse events of targeted therapies for hematolymphoid malignancies. *Clin Lymphoma Myeloma Leuk*. 2017;17:834–51.
- Patel N, Spencer LA, English JC, Zirwas MJ. Acquired ichthyosis. *J Am Acad Dermatol*. 2006;55:647–56.

P. Fernández-González^{a,*}, D. Buendía-Castaño^a,
D. Saceda-Corralo^a
y P. Jaen-Olasolo^{a,b}

^a Servicio de Dermatología, Hospital Ramón y Cajal, Madrid, España

^b Departamento de Medicina y Especialidades Médicas, Universidad de Alcalá, Alcalá de Henares, Madrid, España

* Autor para correspondencia.

Correo electrónico: pablo_fer_gon@hotmail.com
(P. Fernández-González).

<https://doi.org/10.1016/j.ad.2018.04.014>
0001-7310/

© 2019 AEDV.

Publicado por Elsevier España, S.L.U. Todos los derechos reservados.