




ACTAS Derma-Sifiliográficas

Full English text available at
www.actasdermo.org



E-IMÁGENES EN DERMATOLOGÍA

Alopecia e hipoestesia en linfocitosis de células T foliculotrópica



Alopecia and Hypoesthesia in Folliculotropic T-Cell Lymphocytosis

B. Monteagudo^{a,*}, J.Á. Vázquez-Bueno^b y E. León-Muiños^c

^a Servicio de Dermatología, Complejo Hospitalario Universitario de Ferrol, SERGAS, Ferrol, A Coruña, España

^b Servicio de Anatomía Patológica, Complejo Hospitalario Universitario de Ferrol, SERGAS, Ferrol, A Coruña, España

^c Pediatría, Centro de Salud de San Sadurniño, SERGAS, San Sadurniño, A Coruña, España

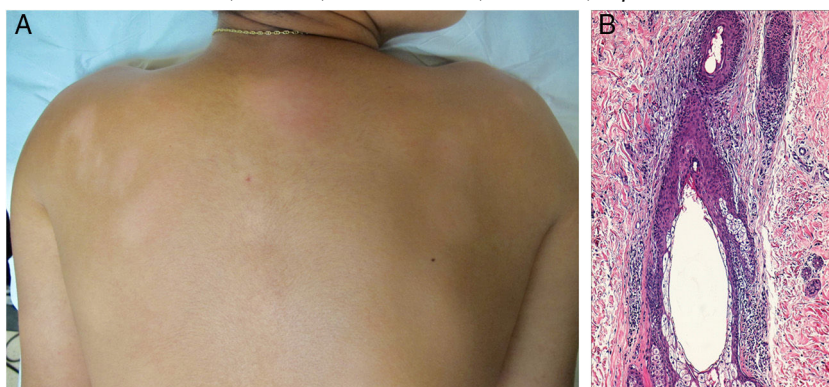

Figura 1

Un varón de 14 años con máculas hipopigmentadas alopecicas e hipoestésicas, ovals, localizadas en la espalda, las piernas y los antebrazos, de 9 meses de evolución (fig. 1A). Las pruebas complementarias incluyeron una analítica con hemograma, bioquímica, ANA, Ig y proteinograma, las serologías de lúes, VIH, VHB y VHC, y la prueba de Mantoux, que resultaron normales o negativas. En la biopsia cutánea se realizó una PCR para *Mycobacterium leprae*, que fue negativa y infiltrado inflamatorio crónico linfocítico moderado sin atipia, de disposición panfolicular y foliculocéntrica, sin daño liquenoide y con discreta espongirosis (fig. 1B). La tinción con hierro coloidal evidenció depósito de mucina tenue en el epitelio folicular. El infiltrado linfocítico era

prácticamente en su totalidad de estirpe T, al presentar inmunotinción difusa para CD4, CD3, CD5 y CD8, y focal para CD20. No se detecta patrón de reordenamiento monoclonal (tras técnica de PCR) para el gen del receptor de células T. Las lesiones curaron de forma espontánea.

Algunos autores consideran la mucinosis folicular pobre en mucinas, también llamada linfocitosis de células-T foliculotrópica, una forma distintiva de discrasia linfoide cutánea con riesgo bajo de progresión a linfoma cutáneo de células T. Como en nuestro caso, no es raro encontrar lesiones de alopecia mucinosa con hipoestesia o disestesia. La causa de la hipoestesia en la alopecia mucinosa no está clara. Se cree que gran parte de la inervación cutánea está asociada al folículo piloso y la vascularización que lo rodea. Cuando estas estructuras están muy afectadas surgiría la alteración de la sensibilidad. En este caso, el diagnóstico diferencial principal es la micosis fungoide hipopigmentada en su variante histopatológica foliculotropa.

* Autor para correspondencia.

Correo electrónico: benigno.monteagudo.sanchez@sergas.es (B. Monteagudo).