



ACTAS Derma-Sifiliográficas

Full English text available at
www.actasdermo.org



E-IMÁGENES EN DERMATOLOGÍA

Diagnóstico de cáncer de pulmón a raíz de un «absceso» complicado

Diagnosis of Lung Cancer Due to a Complicated Abscess

I. Torres-Navarro^{a,*}, J. Piqueras-García^a y R. Botella-Estrada^{a,b}



^a Servicio de Dermatología, Hospital Universitario y Politécnico La Fe, Valencia, España

^b Departamento de Dermatología, Facultad de Medicina, Universidad de Valencia, Valencia, España

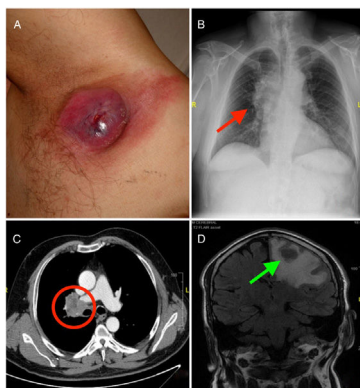


Figura 1

Un varón de 46 años fue remitido a urgencias para el drenaje de un absceso axilar izquierdo doloroso de crecimiento rápido en los últimos 2 meses.

En la exploración se apreciaba un nódulo tumoral excrecente, eritematoso, con un área de solución de continuidad,

de consistencia pétreo, que no fluctuaba y se encontraba adherido a planos profundos (fig. 1A).

En la región superior adyacente se palpaba un nódulo subcutáneo de características similares (fig. 1A, asterisco).

El paciente, adicionalmente, refería una pérdida de peso de 11 kg en los últimos meses y una astenia intensa.

Con la sospecha clínica de metástasis cutánea de neoplasia interna se realizaron una analítica sanguínea (que no mostró alteraciones significativas) y una radiografía de tórax (fig. 1B, flecha roja), y de acuerdo con los hallazgos de esta última, posteriormente, una tomografía computarizada torácica (fig. 1C, círculo), que evidenciaron una masa hilar en el pulmón derecho (fig. 1B y c).

El estudio de extensión ulterior reveló adicionalmente metástasis cerebrales (fig. 1D, flecha verde, nótese el edema cerebral circundante).

La biopsia de la masa pulmonar confirmó que se trataba de un adenocarcinoma de pulmón, iniciándose tratamiento paliativo.

* Autor para correspondencia.

Correo electrónico: ignaciotorresnavarro@gmail.com
(I. Torres-Navarro).