



ACTAS Derma-Sifiliográficas

Full English text available at
www.actasdermo.org



REVISIÓN

Síndrome de Osler-Weber-Rendu y su relación con la dermatología



T.L. Orizaga-y-Quiroga, A. Villarreal-Martínez, G. Jaramillo-Moreno
y J. Ocampo-Candiani*

Facultad de Medicina, Departamento de Dermatología, Universidad Autónoma de Nuevo León, Hospital Universitario
«Dr. José E. González», Monterrey, Nuevo León, México

Recibido el 5 de octubre de 2018; aceptado el 4 de noviembre de 2018

Disponible en Internet el 8 de abril de 2019

PALABRAS CLAVE

Osler-Weber-Rendu;
Telangiectasia;
Epistaxis

Resumen El síndrome de Osler-Weber-Rendu, o síndrome hereditario hemorrágico telangiectasia, es un trastorno raro de herencia autosómica dominante con una prevalencia estimada de 1:10.000 personas a nivel mundial. Las manifestaciones clínicas de este síndrome son resultado de malformaciones arteriovenosas y varían desde telangiectasias en piel y mucosas hasta afectación de órganos sólidos que ponen en peligro la vida, como alteraciones hepáticas, émbolos sistémicos y fallo cardíaco, por lo cual el diagnóstico oportuno es de suma importancia para prevenir las complicaciones de la enfermedad y proporcionar apoyo genético a los familiares. En esta revisión se analiza el cuadro clínico con enfoque principal en las manifestaciones mucocutáneas de la enfermedad y su abordaje terapéutico.

© 2019 AEDV. Publicado por Elsevier España, S.L.U. Todos los derechos reservados.

KEYWORDS

Osler-Weber-Rendu
disease;
Telangiectasia;
Epistaxis

Osler-Weber-Rendu Syndrome in Relation to Dermatology

Abstract Osler-Weber-Rendu syndrome, also known as hereditary hemorrhagic telangiectasia, is a rare autosomal dominant disorder with an estimated worldwide prevalence of 1 case per 10,000 population. Its clinical manifestations are the result of arteriovenous malformations characterized by telangiectases that can affect the skin, mucous membranes, and solid organs and cause life-threatening conditions, such as liver disease, systemic emboli, and heart failure. Timely diagnosis is thus essential in order to prevent disease-related complications and offer genetic counseling to families. We review the clinical features of Osler-Weber-Rendu syndrome with a focus on mucocutaneous manifestations and their treatment.

© 2019 AEDV. Published by Elsevier España, S.L.U. All rights reserved.

* Autor para correspondencia.

Correo electrónico: jocampo2000@yahoo.com.mx (J. Ocampo-Candiani).

Introducción

El síndrome de Osler-Weber-Rendu, también conocido como síndrome hereditario hemorrágico telangiectasia (HHT), es un trastorno raro de herencia autosómica dominante en el cual existen comunicaciones anormales entre venas y arterias. Estas malformaciones arteriovenosas se manifiestan como telangiectasias en piel, mucosas y órganos sólidos¹. La presencia de telangiectasias cutáneas representa un problema cosmético para los pacientes con HHT; sin embargo, son las manifestaciones sistémicas, como epistaxis recurrentes, alteraciones hepáticas, émbolos sistémicos y fallo cardíaco, las que ponen en riesgo su vida. La prevalencia estimada a nivel de mundial de HHT es de 1:5.000 y 10.000 personas, pero se considera que la enfermedad está infradiagnosticada^{1,2}. Los pacientes con HHT requieren un abordaje multidisciplinario debido a las diversas complicaciones sistémicas que pueden presentar. Es por ello que los médicos debemos estar familiarizados con este padecimiento y contribuir a un diagnóstico y tratamiento oportuno de la enfermedad.

Historia

Históricamente el primer reporte de HHT aparente fue hecho por Sutton³ en 1864 al describir un paciente masculino que presentaba episodios recurrentes de hemorragias y malformaciones vasculares. En 1865, Babington⁴ publicó un caso de epistaxis hereditaria en un niño y su madre que tenían episodios recurrentes de epistaxis. Posteriormente, en 1896, Rendu⁵ realizó la primera descripción del síndrome al identificar a un hombre con cuadro clínico de telangiectasias faciales en nariz, lengua y labios, quien además contaba con antecedente de anemia y episodios de epistaxis recurrentes desde la infancia y cuyo padre refería episodios de melena. Tiempo después, en 1901, Sir William Osler⁶ fue el primero en publicar la asociación familiar en el síndrome al describir a tres familias con telangiectasias y hemorragias hereditarias. En 1907 Weber⁷ describió con mayor detalle la asociación entre la herencia, telangiectasias y hemorragias. Fue en 1909 cuando Hanes⁸ propuso el nombre de hemorragia hereditaria telangiectasia.

Epidemiología

El síndrome HHT tiene una amplia distribución geográfica, y en los últimos años, debido a la mayor difusión y conocimiento de la enfermedad, los reportes de caso han ido en aumento, por lo que la prevalencia estimada es desconocida, con cifras que van desde 1:2.351 habitantes en Francia, 1:3.500 en Dinamarca y 1:39.216 en el norte de Inglaterra⁹. Se estima que a nivel mundial afecta a 1,4 millones de personas.

A pesar de que la mayoría de los pacientes tienen algún familiar con HHT, el 20% de los casos son esporádicos. Se estima que cada hijo de alguien con HHT tiene un 50% de riesgo de presentar la enfermedad¹⁰.

Fisiopatología

Las manifestaciones clínicas observadas en HHT son resultado de anomalías en la estructura vascular. Las

principales lesiones son las telangiectasias, que se producen por una comunicación arteriovenosa entre arteriolas y vénulas dilatadas y que clínicamente se presentan como máculas eritematosas puntiformes o lineales arborizantes de 1-2 mm y que desaparecen a la presión leve¹¹. El mecanismo fisiopatológico por el cual se producen las telangiectasias no está del todo dilucidado. La teoría de Braveman propone como mecanismo inicial una dilatación focal de vénulas poscapilares, las cuales continúan dilatándose progresivamente hasta conectarse con las arteriolas dilatadas a través de los capilares, los cuales posteriormente desaparecen y se forma una conexión arteriovenosa directa. Durante este proceso existe un infiltrado perivascular de predominio mononuclear¹². Las telangiectasias por definición se presentan en tejidos mucocutáneos, como piel o mucosa gastrointestinal. Cuando estas comunicaciones vasculares anormales se producen en órganos internos, como hígado, pulmón y cerebro, se conocen como malformaciones arteriovenosas (MAV). Estas MAV son las responsables de las manifestaciones sistémicas de la enfermedad¹³. La fragilidad de las paredes vasculares y el flujo sanguíneo turbulento predisponen a estos vasos a causar las hemorragias características del síndrome¹⁴.

Se ha observado que el nivel del factor de crecimiento endotelial vascular (VEGF), que está involucrado en la vasculogénesis y la angiogénesis, se encuentra elevado en pacientes con HHT, por lo que se han desarrollado tratamientos contra este factor, como el bevacizumab, que han mostrado eficacia¹⁵.

A nivel molecular se han identificado más de 600 mutaciones causantes de HHT. De estas, las más estudiadas hasta la fecha son las mutaciones en el gen endogлина (*ENG*), localizado en el cromosoma 9 característica del subtipo 1 de HHT, y la del gen receptor de quinasa similar a activina (*ALK1*), en el cromosoma 12 característica del subtipo 2^{11,16}. Ambas proteínas (*ENG* y *ALK1*) son proteínas transmembrana expresadas en las células endoteliales con capacidad de unión al factor de crecimiento transformante (TGF), el cual juega un papel importante en la angiogénesis y en la maduración vascular¹⁷. Además, se han descrito mutaciones en el gen *MAD4* o *SMAD4* que predisponen a HHT acompañada de poliposis juvenil¹¹ (tabla 1). Otro tipo de mutación es la ocasionada en el receptor de la proteína morfogénica ósea II que produce el fenotipo HHT acompañado de hipertensión pulmonar primaria¹⁸.

Manifestaciones clínicas

El cuadro clínico de HHT es muy variado, con manifestaciones principalmente en nariz, piel y pulmones, pudiendo llegar a afectar el sistema nervioso central y el gastrointestinal. Se caracteriza por la tríada clásica de epistaxis, telangiectasias y contar con el antecedente de un familiar afectado de HHT¹⁹.

La mayoría de los pacientes experimentan únicamente cuadros de epistaxis, telangiectasias mucocutáneas y anemia por deficiencia de hierro. Normalmente los síntomas no están presentes al nacimiento pero se desarrollan con la edad. Se estima que el 70% de los afectados presentan manifestaciones a los 16 años y el 90%, a los 40 años⁹.

Tabla 1 Principales mutaciones en HHT

ENG	Se asocia con mutaciones en endogлина. Más comúnmente observadas en MAV pulmonares y cerebrales
ACVRL1	Se asocia con mutaciones en ALK-1 (receptor de quinasa similar a activina). Más comúnmente observadas en MAV hepáticas, hipertensión pulmonar y arterial
SMAD4	Provoca poliposis juvenil asociada a HHT

Tabla 2 Clasificación de Rebeiz para severidad de epistaxis

Leve	Pocos episodios por semana sin requerir transfusión
Moderada	1-2 episodios por día, menos de 10 transfusiones
Severa	Episodios diarios, mayores de 30 min, más de 10 transfusiones

Nariz

La epistaxis suele ser la principal manifestación clínica, y en muchos de los casos la primera. Se produce por el sangrado espontáneo de las telangiectasias que están presentes en la mucosa nasal. Puede ser estimulada por múltiples factores, como cambios de temperatura, humedad o postura.

La frecuencia de los episodios de sangrado nasal puede ser tan alta que produzca anemia por deficiencia de hierro. Sin embargo, en otras ocasiones ocurren episodios únicamente de forma esporádica o incluso pueden llegar a no presentarse nunca, lo que hace la sospecha diagnóstica menos probable. Además, la epistaxis es considerada un síntoma muy común en la población general, por lo que lo vuelve poco sensible. Los episodios de sangrado nocturno son más específicos para el diagnóstico de HHT²⁰.

Generalmente los episodios de epistaxis se inician en la infancia, alrededor de los 10 años, y por lo común se vuelven más severos con el paso de los años. En promedio, los pacientes con HHT presentan alrededor de 18 episodios de epistaxis al mes. Rebeiz et al.²¹ desarrollaron una clasificación para la severidad de la epistaxis que está vigente hasta la fecha (tabla 2).

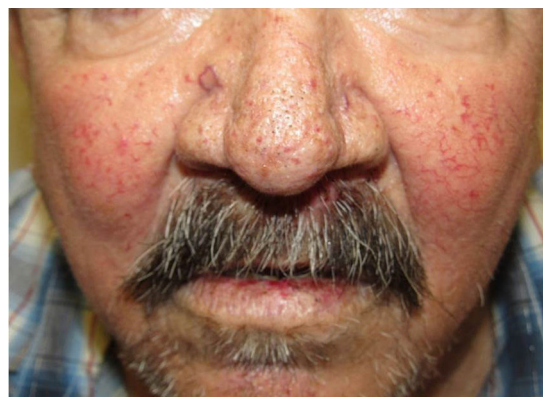El manejo y la prevención de la epistaxis pueden variar desde intervenciones sencillas, como humidificación nasal, hasta medidas más agresivas, como cauterización, ablación con láser, cirugía, suplementación con estrógenos y embolotomía, dependiendo de la severidad del cuadro^{22,23}.

Piel

La principal manifestación cutánea son las telangiectasias, que ocurren hasta en el 75% de los pacientes; típicamente se presentan ya desde la infancia y aumentan en cantidad con la edad.

Las lesiones cutáneas suelen aparecer después del primer episodio de epistaxis. En promedio, los pacientes las visualizan entre la cuarta y la quinta décadas de la vida¹¹.

Los sitios donde se presentan con mayor frecuencia son la cara, los labios, la nariz, la lengua, los pabellones auriculares, las manos (especialmente en las puntas de los dedos), el tronco y los pies¹⁹ (figs. 1-3).

**Figura 1** Múltiples telangiectasias faciales en un paciente con HHT.

En la etapas iniciales se observan como máculas pequeñas rojo-violáceas de 1-3 mm de diámetro, pulsátiles, y en la fase crónica pueden confluir y aumentar de tamaño formando lesiones arborizantes^{19,24}.

En la mayoría de las ocasiones las telangiectasias cutáneas son asintomáticas y su tratamiento es únicamente por cuestión estética. Sin embargo, en algunos casos pueden ser dolorosas.

La Fundación Internacional de HHT realizó un consenso en el que se llegó a la conclusión de que se requiere por lo menos la presencia de 3 telangiectasias típicas para el diagnóstico de HHT¹⁷.

Pulmón

A nivel pulmonar las lesiones más frecuentes son las MAV, que se encuentran presentes hasta en el 15-30% de los casos de HHT. Estas MAV comunican la circulación pulmonar directamente con la sistémica, provocando un shunt de derecha a izquierda que se manifiesta con cuadros clínicos de cianosis, intolerancia al frío, migraña y policitemia. Entre sus complicaciones más severas se encuentran los accidentes cerebrovasculares, la hemoptisis masiva y el hemotórax espontáneo¹⁰.

Por lo general estas lesiones se encuentran en las bases pulmonares y sangran con mayor facilidad durante el embarazo²⁵.

Debido a que las MAV pulmonares no producen síntomas en estadios tempranos y sus complicaciones pueden llegar a ser severas, se debe realizar una revisión a todos los pacientes con diagnóstico de HHT mayores de 16 años por medio de una eco transtorácica. El tratamiento de estas lesiones se puede realizar con embolización transcáteter o, en casos más severos, con lobectomía¹⁰.

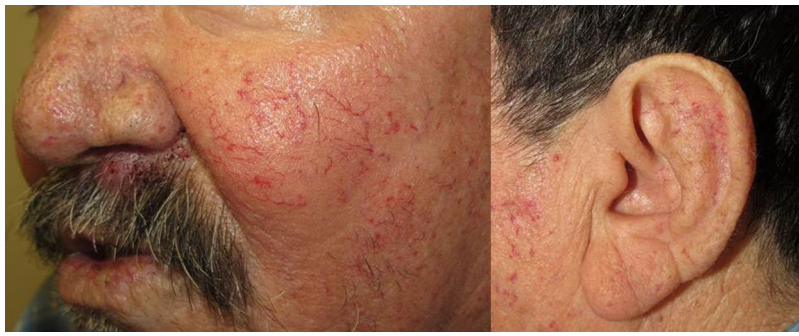

Figura 2 Múltiples telangiectasias arborizantes en mejilla y oreja.

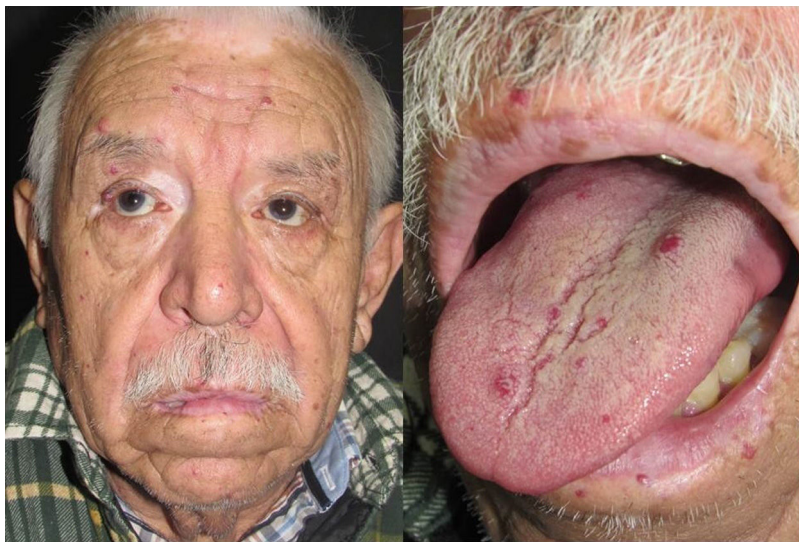


Figura 3 Múltiples telangiectasias puntiformes faciales y en mucosa oral en un paciente que además de HHT padece vitiligo.

Gastrointestinal

A nivel gastrointestinal las manifestaciones del HHT se presentan en un tercio de los pacientes.

Las principales lesiones son telangiectasias en estómago y duodeno y posteriormente las MAV.

El cuadro clínico más común se presenta con anemia por deficiencia de hierro o episodios de sangrado gastrointestinal agudo; estas manifestaciones son más comunes a partir de los 40 años¹⁰. La monitorización gastrointestinal se debe iniciar a los 35 años y se realiza únicamente con medición anual de hemoglobina; la endoscopia se reserva para los episodios de sangrado. Para su tratamiento se puede utilizar ablación por endoscopia, embolización o cirugía.

Cerebro

Las lesiones en el cerebro se presentan hasta en el 23% de los pacientes. Estas pueden ser múltiples MAV, telangiectasias y fístulas arteriovenosas. Cuando se encuentran presentes se manifiestan como episodios migrañosos, con-

vulsiones, isquemia o hemorragia. El rango anual de rotura de las MAV es del 2-4% en promedio. La realización de estudios de detección temprana es controvertida, pero si se decide realizar, la RM es el estudio de elección, con una sensibilidad de hasta el 80-95%. Para el tratamiento se puede realizar embolización o resección quirúrgica.

Hígado

La afección hepática en HHT se presenta en el 32-78% de los casos, siendo sintomáticas en el 8% de los ellos. La presentación clínica puede incluir angina y fallo cardíaco por el shunt que se produce entre la arteria y la vena hepática, que aumentan la sobrecarga cardíaca. También puede ocasionar hipertensión portal y encefalopatía hepática. Para la monitorización de estas lesiones se puede recurrir a la ecografía doppler, RM y TAC. El tratamiento es de soporte, con el objetivo de reducir las complicaciones de hipertensión portal y fallo cardíaco. En algunas ocasiones se puede recurrir al trasplante¹⁴.

Tabla 3 Criterios diagnósticos de Curaçao

1	Epistaxis recurrente y espontánea
2	Telangiectasias mucocutáneas múltiples
3	Afección visceral (GI, pulmonar, cerebral o hepática)
4	Familiar de primer grado con HHT

Diagnóstico

El diagnóstico oportuno de HHT es de suma importancia para prevenir las complicaciones de la enfermedad y proporcionar apoyo genético a los familiares. En los casos en que se cumple la tríada clásica de epistaxis, telangiectasias y antecedentes familiares el diagnóstico es relativamente sencillo; sin embargo, el cuadro clásico no se presenta en todos los pacientes, por lo que en el año 2000 se publicaron los Criterios de Curaçao para el diagnóstico de HHT; en base a estos criterios, se requiere que estén presentes 3 o más para considerarlo como diagnóstico definitivo, 2 criterios positivos es igual a probable y 0 o ninguno, poco probable^{10,20} (tabla 3).

Existen también pruebas genéticas para el diagnóstico de HHT, las cuales son principalmente útiles en los familiares de pacientes afectados, especialmente niños y adultos jóvenes,

que no cumplen los criterios diagnósticos clínicos. Dentro de estas pruebas se encuentra la secuenciación del ADN para detectar mutaciones en los genes *ENG* y *ACVRL1*, los cuales representan la mayoría de las mutaciones en HHT²⁶. También existen pruebas para detectar mutaciones en el gen *SMAD4*, pero estas son menos comunes²⁷.

Capilaroscopia

La dermatoscopia puede convertirse en una herramienta para diagnóstico oportuno de HHT por medio de la capilaroscopia. Los hallazgos descritos hasta el momento sobre capilaroscopia en HHT muestran que es de utilidad, ya que permite detectar telangiectasias microscópicas. En un estudio realizado por Mager y Westermann¹⁷ usando microscopia capilar del pliegue ungueal encontraron que el 87% de los pacientes con HHT tienen alguna anomalía vascular, siendo los vasos gigantes en forma de bucle el hallazgo más común.

Tratamiento

Debido a que el síndrome HHT tiene afección multisistémica, se requiere un tratamiento multidisciplinario. La mayoría

Tabla 4 Revisión de reportes de casos de telangiectasias en HHT tratadas con láser

Estudio	Número de pacientes	Tratamiento	Zonas tratadas	Resultados
Cheung et al. ²⁸ , 2015	1	Láser colorante pulsado 595 nm Spot 5 mm Duración pulso 1,5 ms Fluencia 8 J/cm ² en mejillas y 9 J/cm ² en nariz	Cara y mucosa	Resolución de las lesiones en 5 días
Halachmi et al. ²⁹ , 2013	8	Láser colorante pulsado (Vbeam Perfecta, Candela, Wayland) Spot 5-7 mm Duración de pulso 1,5 ms Fluencia 9,5 a 11 J/cm ²	Mejillas, nariz y labios	Mejoría excelente en todos los pacientes (75-100%) Número promedio de sesiones para obtener respuesta: 2,6
Werner et al. ³⁰ , 2008	4	Nd:YAG Duración de pulso: 0,5-90 ms Fluencia máxima 450 J/cm ² Spot 3-10 mm	Caso 1: mejillas, mentón y frente Caso 2: punta de los dedos Caso 3: dedos, orejas, mejillas, mentón Caso 4: mejillas	Caso 1: 50-75% de respuesta a las 8 semanas Caso 2: 75-95% de respuesta a las 8 semanas; EA: pigmentación blanco-grisácea Caso 3: 75-95% de mejoría en dedos después de 2 sesiones; 50% de mejoría en orejas, mentón y mejillas con ligera atrofia e hipopigmentación Caso 4: respuesta 90% después de 8 semanas
Fernández-Jorge et al. ³¹ , 2007	3	Sistema Photoderm-Vasculight que combina IPL + Nd:YAG 1064 nm	Mejillas, labios, nariz	Respuesta completa en todos los casos sin recurrencias en el seguimiento a 2 años en 2 de los 3 casos

de los estudios realizados sobre HHT son elaborados por otorrinolaringólogos debido a que la epistaxis es la principal afección de estos pacientes; sin embargo, a pesar de que las telangiectasias son igual de evidentes, existen pocos estudios sobre su tratamiento.

A pesar de que las telangiectasias cutáneas representan solamente un problema cosmético, su presencia puede afectar significativamente la calidad de vida de los pacientes, por lo que en el campo dermatológico se han implementado numerosas opciones de tratamiento con resultados variables. La mayoría de la información bibliográfica existente consiste únicamente en reportes de casos.

En los últimos años los tratamientos con láser han sido los más utilizados para el tratamiento de las telangiectasias cutáneas. Entre los más utilizados se encuentran el colorante pulsado (595 nm), el cual es útil para la telangiectasias maculares, y el láser Nd:YAG, que se prefiere para las lesiones de aspecto papular por su mayor penetración y poder de coagulación²⁸ (tabla 4).

El láser de argón ha sido utilizado para el tratamiento de telangiectasias cutáneas; sin embargo, tiene la desventaja de producir cicatrices³².

Otros estudios han reportado el uso de luz pulsada intensa, seguida de láser Nd:YAG, con resultados cosméticos aceptables³⁰.

Conclusiones

El síndrome de Osler-Weber-Rendu es una enfermedad multististémica poco frecuente, con un amplio espectro clínico y un riesgo importante de desarrollar complicaciones, por lo cual requiere un diagnóstico y asesoramiento genético oportuno. Esta entidad no es completamente apreciada por los clínicos, quienes a menudo no reconocen la enfermedad hasta que se presentan complicaciones severas que comprometen la vida del individuo.

El pronóstico y la supervivencia de los pacientes con Osler-Weber-Rendu son favorables si las complicaciones son diagnosticadas y tratadas a tiempo.

El tratamiento con láser de las lesiones cutáneas ha mostrado ser prometedor, aunque se requieren más estudios a largo plazo para determinar con mayor exactitud su eficacia y estandarizar los parámetros necesarios según el sitio de la lesión a tratar.

Conflicto de intereses

Los autores declaran no tener ningún conflicto de intereses.

Bibliografía

- Sabbà C. A rare and misdiagnosed bleeding disorder: Hereditary hemorrhagic telangiectasia. *J Thromb Haemost*. 2005;3:2201-10.
- Lupa MD, Wise SK. Comprehensive management of hereditary hemorrhagic telangiectasia. *Curr Opin Otolaryngol Head Neck Surg*. 2017;25:64-8.
- Sutton HG. Epistaxis as an indication of impaired nutrition and of degeneration of the vascular system. *Med Mirror*. 1864;1:769-81.
- Russel Reynolds J, Babington B. Hereditary epistaxis. *Lancet*. 1865;86:362-363.
- Rendu M. Epistaxis répétées chez un sujet porteur de petits angiomes cutanés et muqueux. *Bull Soc Med Hosp Paris*. 1896;13:731-3.
- Osler W. On a family form of recurring epistaxis, associated with multiple telangiectasias of the skin and mucous membranes. *Bull Johns Hopkins Hosp*. 1901;12:243-53.
- Weber FP. Multiple hereditary developmental angiomas (telangiectases) of the skin and mucous membranes associated with recurring haemorrhages. *Lancet*. 1907;2:160-2.
- Hanes F. Multiple hereditary telangiectases causing hemorrhage (hereditary hemorrhagic telangiectasia). *Bull Johns Hopkins Hosp*. 1909;20:63-73.
- White RI Jr, Guttmacher AE, Marchu DA. Hereditary hemorrhagic telangiectasia. Review article. *N Engl J Med*. 1995;333:918-24.
- Faughnan ME, Palda VA, Garcia-Tsao G, Geisthoff UW, McDonald J, Proctor DD, et al., Foundation International — Guidelines Working Group. International guidelines for the diagnosis and management of hereditary haemorrhagic telangiectasia. *J Med Genet*. 2011;48:73-87.
- Sharathkumar AA, Shapiro A. Hereditary haemorrhagic telangiectasia. *Haemophilia*. 2008;14:1269-80.
- Braverman IM, Keh A, Jacobson BS. Ultrastructure and three-dimensional organization of the telangiectases of hereditary hemorrhagic telangiectasia. *J Invest Dermatol*. 1990;95:422-7.
- Kritharis A, al-Samkari H, Kuter DJ. Hereditary hemorrhagic telangiectasia: Diagnosis and management from the hematologist's perspective. *Haematologica*. 2018;103:1433-43.
- Govani FS, Shovlin CL. Hereditary haemorrhagic telangiectasia: A clinical and scientific review. *Eur J Hum Genet*. 2009;17:860-71.
- Wirsching KEC, Kühnel TS. Update on clinical strategies in hereditary hemorrhagic telangiectasia from an ENT point of view. *Clin Exp Otorhinolaryngol*. 2017;10:153-7.
- McDonald MT, Papenberg KA, Ghosh S, Glatfelter AA, Biesecker BB, Helmbold EA, et al. A disease locus for hereditary haemorrhagic telangiectasia maps to chromosome 9q33-34. *Nat Genet*. 1994;6:194-204.
- Mager JJ, Westermann CJ. Value of capillary microscopy in the diagnosis of hereditary hemorrhagic telangiectasia. *Arch Dermatol*. 2000;136:732-4.
- Trembath RC, Thomson JR, Machado RD, Morgan NV, Atkinson C, Winship I, et al. Clinical and molecular genetic features of pulmonary hypertension in patients with hereditary hemorrhagic telangiectasia. *N Engl J Med*. 2001;345:325-34.
- Perry William H. Clinical spectrum of hereditary hemorrhagic telangiectasia. *Am J Med*. 1987;82:989-97.
- Shovlin CL, Guttmacher AE, Buscarini E, Faughnan ME, Hyland RH, Westermann CJ, et al. Diagnostic criteria for hereditary hemorrhagic telangiectasia (Rendu-Osler-Weber syndrome). *Am J Med Genet*. 2000;91:66-7.
- Rebeiz EE, Bryan DJ, Ehrlichman RJ, Shapshay SM. Surgical management of life-threatening epistaxis in Osler-Weber-Rendu disease. *Ann Plast Surg*. 1995;35:208-13.
- Carney AS, Pau H, Murty GE. Hereditary haemorrhagic telangiectasia (Osler-Weber-Rendu syndrome): Otorhinolaryngological manifestations. *Clin Otolaryngol Allied Sci*. 2001;26:93-8.
- Newton TH, Strother CM. Percutaneous embolization to control epistaxis in Rendu-Osler-Weber disease. *Arch Otolaryngol*. 1976;102:58-60.
- Alegre-Sanchez A, Bernardez C, Fonda-Pascual P, Moreno-Arrones OM, Lopez-Gutierrez JC, Jaen-Olasolo P, et al. Videodermoscopy and doppler-ultrasound in spider naevi: Towards a new classification? *J Eur Acad Dermatol Venereol*. 2018;32:156-9.

25. Bari O, Cohen PR. Hereditary hemorrhagic telangiectasia and pregnancy: Potential adverse events and pregnancy outcomes. *Int J Womens Health*. 2017;9:373–8.
26. Bayrak-Toydemir P, McDonald J, Akarsu N, Toydemir RM, Calderon F, Tuncali T, et al. A fourth locus for hereditary hemorrhagic telangiectasia maps to chromosome 7. *Am J Med Genet A*. 2006;140:2155–62.
27. Gallione CJ, Repetto GM, Legius E, Rustgi AK, Schelley SL, Tejpar S, et al. A combined syndrome of juvenile polyposis and hereditary haemorrhagic telangiectasia associated with mutations in *MADH4* (*SMAD4*). *Lancet*. 2004;363:852–9.
28. Cheung EJ. Cutaneous and mucosal manifestations of hereditary hemorrhagic telangiectasia treated with pulsed dye laser. *Dermatol Surg*. 2015;41:1186–8.
29. Halachmi S, Israeli H, Ben-Amitai D, Lapidot M. Treatment of the skin manifestations of hereditary hemorrhagic telangiectasia with pulsed dye laser. *Lasers Med Sci*. 2014;29:321–4.
30. Werner A, Baumler W, Zietz S, Kuhnel T, Hohenleutner U, Landthaler M. Hereditary haemorrhagic telangiectasia treated by pulsed neodymium:yttrium-aluminium-garnet (Nd:Yag) laser (1,064 nm). *Lasers Med Sci*. 2008;23:385–91.
31. Fernandez-Jorge B, del Pozo Losada J, Paradelo S, Martinez-Gonzalez C, Fonseca E. Treatment of cutaneous and mucosal telangiectases in hereditary hemorrhagic telangiectasia: Report of three cases. *J Cosmet Laser Ther*. 2007;9:29–33.
32. Lyons GD. Argon laser destruction of cutaneous telangiectatic lesions. *Laryngoscope*. 1981;91:1322–5.