




ACTAS Derma-Sifiliográficas

Full English text available at
www.actasdermo.org



CARTAS CIENTÍFICO-CLÍNICAS

Tratamiento no quirúrgico de las uñas encarnadas con infiltración local de triamcinolona



Nonsurgical Treatment of Ingrown Nails With Local Triamcinolone Injections

Sr. Director:

Las uñas encarnadas u onicocriptosis son una patología inflamatoria producida, según la literatura clásica, por la compresión de la uña sobre los bordes periungueales lateral y distal. Es un cuadro muy frecuente que afecta más a las primeras uñas de los pies y se ve especialmente en pacientes jóvenes o adolescentes con calzado inadecuado y por el recortado incorrecto de la uña. El tratamiento habitual en los casos persistentes suele ser la cirugía, con distintas alternativas que actúan sobre la propia uña y su matriz (matricectomía y avulsión parcial) y/o eliminando el tejido edematoso, granulomatoso o hipertrófico periungueal.

Describimos 5 casos de onicocriptosis que fueron tratados con infiltración intralesional de corticoides como terapia adyuvante o reductora previa a la intervención quirúrgica. Evaluamos inicialmente la gravedad del cuadro mediante la escala de Heifetz. En todos los casos se inyectaron intralesionalmente, a lo largo de todo el borde lateral inflamado, un volumen de 0,5-1 cc de una solución comercial de acetónido de triamcinolona a 40 mg/ml diluida, a su vez, a 1 por 5 partes en solución anestésica de mepivacaína 2%. Se trataron 5 pacientes (2 hombres y 3 mujeres) de entre 10 y 60 años. Tres casos correspondían a onicocriptosis moderada (grado II) y otros 2 a onicocriptosis grave (grado III). En 4 de estos pacientes una única infiltración fue suficiente para resolver el problema y evitar la intervención quirúrgica; en otro paciente, vista la eficacia de los casos anteriores, decidimos repetir 2 veces más la infiltración con un intervalo de 3 semanas con lo que se evitó también la intervención (tabla 1). Todos los pacientes respondieron satisfactoriamente, con desaparición de la inflamación y mejoría sustancial del dolor (figs. 1 y 2). Los pacientes fueron aleccionados a un cambio importante en el uso de calzado, adecuándolo y personalizándolo lo más posible a su propio pie, evitando el exceso de tacón o limitando su tiempo de uso, recomendando calzado abierto en verano y aconsejando recuperar el viejo hábito de doble calzado (zapato o bota fuera del hogar y zapatilla doméstica). Durante el seguimiento de los pacientes (entre 6 meses y 3 años) no se evidenciaron recidivas.

Hasta la fecha, las uñas encarnadas se han tratado casi siempre de forma quirúrgica, eliminando el segmento de lámina que se enclava en el pliegue ungueal latero-distal y/o reduciendo el tejido hipertrófico para ensanchar el lecho y permitir que la uña crezca sin volver a encarnarse. Aunque las curas locales y las técnicas conservadoras (como los tutores ungueales externos, empleo de hilo dental, algodón o tira de tape para separar lámina del lecho) pueden paliar o solventar temporalmente las molestias y complicaciones que provoca la onicocriptosis, en la mayoría de los pacientes se acaba recurriendo a la cirugía, incluso en grados leves¹. Algunos autores proponen la matricectomía química con fenol como tratamiento de elección en las fases iniciales (grados I y II), con una proporción de recidivas variable que oscila entre el 8 y el 17%². Otras técnicas quirúrgicas pretenden minimizar la agresión quirúrgica como la colocación de una sonda entre el lecho y la lámina para que esta crezca por encima del pliegue sin volver a encarnarse (técnica del manguito) o por la eliminación del tejido hipertrófico y la sutura bajo la uña (técnica del lazo)^{3,4}. En grados más avanzados, en los que hay un enterramiento casi total de la uña bajo el pliegue, la cirugía suele ser más compleja y se requiere la extirpación de más tejido hipertrófico (técnica de Winograd, Dubois o exéresis en U), lo que provoca una mayor morbilidad posquirúrgica⁵. En cualquiera de estos casos la morbilidad de la cirugía de la uña, como el dolor, sangrado, o infección, no son desdeñables, como tampoco lo son las limitaciones en algunos tipos de pacientes con problemas circulatorios como diabéticos o fumadores por posible isquemia⁶.

En la mayoría de los casos de onicocriptosis hay un claro desajuste entre el pie y el calzado utilizado (tanto en longitud como –especialmente– en anchura). Con frecuencia afecta más a pacientes con sobrepeso, con malos cuidados de los pies o a adolescentes que emplean en exceso calzado cerrado para un pie que crece rápido. La compresión resultante en todos estos casos produce una inflamación del pliegue periungueal, que es empujado contra el reborde de la uña y se inicia un círculo vicioso de inflamación-edematación y más inflamación.

Los corticoides intralesionales son ampliamente empleados en diferentes dermatosis y los dermatólogos estamos familiarizados con su uso en otras indicaciones^{7,8}. Como vemos en los pacientes aquí recogidos, el tratamiento de la onicocriptosis con la infiltración de corticoides depot a lo largo de todo el pliegue ungueal afectado es una opción conservadora, sencilla, realizable en la propia consulta y que nos permite evitar muchas cirugías probablemente innecesarias y la frecuente

Tabla 1

Edad (años)	Sexo	Grado de severidad	Número de infiltraciones
15	H	II	1
60	M	III	3
10	M	II	1
13	H	III	1
47	M	II	1

H: hombre; M: mujer.

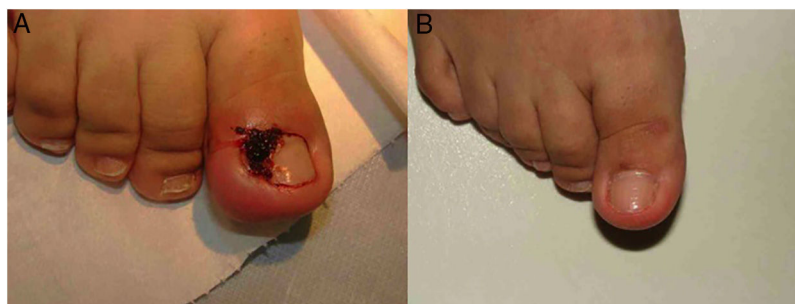

Figura 1 A. Paciente con onicocriptosis moderada-severa con importante eritema, edema y exudación. B. Resultado a las 3 semanas tras una única infiltración de corticoides.

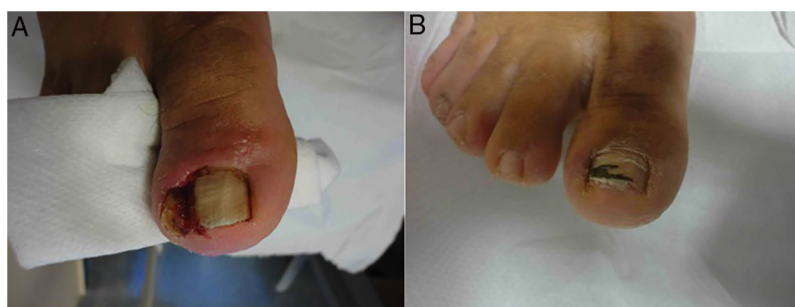

Figura 2 A. Paciente con onicocriptosis severa con hipertrofia del pliegue y granuloma reactivo. B. Resultado a los 3 meses tras 3 infiltraciones de triamcinolona.

recidiva de un problema dermatológico no exento de morbilidad.

Conflicto de intereses

Los autores declaran no tener ningún conflicto de intereses.

Bibliografía

- Martínez-Nova A, Sánchez-Rodríguez R, Alonso-Peña D. A new onychocryptosis classification and treatment plan. *J Am Podiatr Med Assoc.* 2007;97:389-93.
- Romero-Pérez D, Betlloch-Mas I, Encabo-Durán B. Onychocryptosis: A long-term retrospective and comparative follow-up study of surgical and phenol chemical matricectomy in 520 procedures. *Int J Dermatol.* 2017;56:221-4.
- Peyvandi H, Robati RM, Yeganeh R-A, Hajinasrollah E, Toossi P, Peyvandi A-A, et al. Comparison of two surgical methods (Wingrad and sleeve method) in the treatment of ingrown toenail. *Dermatol Surg.* 2011;37:331-5.
- Ince B, Dadaci M, Altuntas Z. Knot technique: A new treatment of ingrown nails. *Dermatol Surg.* 2015;41:250-4.
- Correa J, Magliano J, Agorio C, Bazzano C. Exéresis en U para la onicocriptosis. *Actas Dermosifiliogr.* 2017;108:438-44.

- Akdeniz H, Ozer K, Dikmen A, Kocer U. Common surgery, uncommon complication. *Dermatol Pract Concept.* 2015;5:1-3.
- Deshmukh NS, Belgaumkar VA, Mhaske CB, Doshi BR. Intralesional drug therapy in dermatology. *Indian J Dermatol Venereol Leprol.* 2017;83:127-32.
- Verbov J. The place of intralesional steroid therapy in dermatology. *Br J Dermatol.* 1976;94 suppl 12:51-8.

F. Vílchez-Márquez^{a,*}, E. Morales-Larios^a
y E. del Río de la Torre^b

^a Servicio de Dermatología. Hospital de Guadix, Granada, España

^b Clínica Dermalar, Santiago de Compostela, España

* Autor para correspondencia.

Correo electrónico: fvilchezm@hotmail.com

(F. Vílchez-Márquez).

<https://doi.org/10.1016/j.ad.2018.02.042>

0001-7310/

© 2019 AEDV.

Publicado por Elsevier España, S.L.U. Todos los derechos reservados.