



ACTAS Derma-Sifiliográficas

Full English text available at
www.actasdermo.org



REVISIÓN

Lengua geográfica: ¿qué es lo que un dermatólogo debería saber?



I. Ogueta C. ^{a,*}, M. Ramírez P. ^b, C. Jiménez O. ^b y M. Cifuentes M. ^a

^a Departamento de Dermatología, Facultad de Medicina, Pontificia Universidad Católica de Chile, Santiago de Chile, Chile

^b Escuela de Medicina, Facultad de Medicina, Pontificia Universidad Católica de Chile, Santiago de Chile, Chile

Recibido el 7 de junio de 2018; aceptado el 28 de octubre de 2018

Disponible en Internet el 18 de abril de 2019

PALABRAS CLAVE

Glositis migratoria benigna;
Inflamación;
Psoriasis;
Atopia

KEYWORDS

Bening migratory glossitis;
Inflammation;
Psoriasis;
Atopia

Resumen La lengua geográfica, también conocida como glositis migratoria benigna, es una condición inflamatoria crónica benigna de la lengua. Se caracteriza por presentar lesiones eritematosas asociadas a una atrofia de papilas, las que están rodeadas por áreas blanquecinas bien delimitadas y localizadas predominantemente en la cara lateral y dorsal de la lengua, lo que da una imagen que recuerda un mapa geográfico. Estas lesiones pueden variar tanto de tamaño como de forma durante su evolución; además, presentan periodos de exacerbación y remisión sin dejar lesiones cicatriciales residuales. La causa de esta entidad sigue siendo desconocida, sin embargo, múltiples asociaciones se han descrito, las que son comentadas a continuación.
© 2019 AEDV. Publicado por Elsevier España, S.L.U. Todos los derechos reservados.

Geographic Tongue: What a Dermatologist Should Know

Abstract Geographic tongue, also known as benign migratory glossitis, is a benign chronic inflammatory condition of the tongue. It is characterized by erythematous lesions with filiform papillae atrophy, surrounded by white limited areas in the dorsal and lateral aspects of the tongue, producing a map-like aspect. This lesions change in size and shape with time, and are characterized by periods of exacerbation and remission without scarring. The cause is unknown, but multiple associations have been described, which will be discussed below.
© 2019 AEDV. Published by Elsevier España, S.L.U. All rights reserved.

Introducción

La lengua geográfica, también conocida como glositis migratoria benigna, es una condición benigna inflamatoria crónica de la lengua. Clínicamente, se caracteriza por presentar lesiones eritematosas asociadas a papilas filiformes atróficas, rodeadas por áreas blanquecinas localizadas en la zona

* Autor para correspondencia.

Correo electrónico: iaogueta@uc.cl (I. Ogueta C.).

Tabla 1 Condiciones que se asocian frecuentemente a la presencia de lengua geográfica

Psoriasis	Síndrome de Reiter
Alergias	Liquen plano
Dermatitis atópica	Medicamentos: anticonceptivos orales, litio, antihipertensivos
Deficiencias nutricionales	Síndromes genéticos: síndrome de Robinow, síndrome de Down
Infecciones	Condiciones hormonales: embarazo, entre otros
Enfermedad celiaca	

dorsal y lateral de la lengua. Estas características, en su conjunto, dan una imagen que simula un mapa geográfico. Las lesiones varían en tamaño y forma durante su evolución, presentando además periodos de exacerbación y remisión, pero sin dejar lesiones cicatriciales residuales¹.

La prevalencia en la población general varía entre el 1 y el 2,5%². En diversos estudios se ha evidenciado una mayor incidencia en niños entre los 4 y 5 años³, y en los adultos menores de 30 años^{1,4,5}. Así mismo, se presenta con mayor frecuencia en mujeres que en hombres, con una relación de 1,5:1⁴⁻⁶. Por otro lado, diversas entidades clínicas se han asociado a la glositis migratoria benigna con la finalidad de intentar determinar su posible etiología.

Etiología

A pesar de que la etiología de la lengua geográfica sigue siendo desconocida, la mayoría de los pacientes refieren algún antecedente familiar. Este hecho podría indicar la existencia de una predisposición genética. La prevalencia de esta condición entre padres y hermanos de los pacientes afectados es significativamente más elevada que en la población general. Un estudio de Redman et al.⁷ en estudiantes de la Universidad de Minnesota con diagnóstico de lengua geográfica analizó los antecedentes familiares de estos pacientes, demostrando que la prevalencia de lengua geográfica en familiares de primer grado fue significativamente más elevada que en el grupo control (14,1% vs. 4%). En cuanto a los estudios realizados sobre el tipo de herencia de esta condición, se propuso un modelo de herencia poligénica^{7,8}.

Por otro lado, se han descrito diferentes factores, así como enfermedades relacionadas con esta condición, como, por ejemplo, procesos alérgicos, alteraciones hormonales, embarazo, diabetes juvenil, síndrome de Reiter, psoriasis⁹, síndrome de Down, deficiencias nutricionales, liquen plano, y algunos medicamentos, como es el caso de los anticonceptivos orales, el litio y los antihipertensivos^{1,10,11}. Una relación inversa ha sido observada con el tabaquismo^{5,11}. Algunas de las condiciones principales relacionadas con la presencia de lengua geográfica se enumeran en la [tabla 1](#).

Psoriasis

La psoriasis es una enfermedad inflamatoria crónica de la piel, la cual afecta también a las articulaciones. Su causa

es multifactorial y está predispuesta por un entorno proinflamatorio que produce un defecto a nivel del ciclo normal de la epidermis, generando alteraciones en la proliferación y diferenciación de los queratinocitos, además de cambios inflamatorios¹⁰.

La presencia de lesiones a nivel de la mucosa oral en la psoriasis es poco frecuente e inclusive controversial¹². Las manifestaciones orales, como es el caso de la lengua geográfica y la lengua fisurada, son poco específicas. Algunos artículos sugieren que hasta aproximadamente un 10% de los pacientes presentan lengua geográfica, por lo que esta se considera la manifestación oral más frecuente entre estos pacientes¹³. Estos estudios se han basado en la observación de lesiones elementales, en la similitud histológica de ambas condiciones, así como en la presencia de un marcador genético común, el HLA-Cw6¹³⁻¹⁶. Gonzaga et al. demostraron la existencia de una fuerte asociación entre la presencia de HLA-Cw6 en pacientes con psoriasis que asociaban lengua geográfica, identificando este antígeno hasta en un 59,1% de los pacientes con psoriasis y hasta en un 43,8% de los pacientes con una glositis migratoria benigna, mientras que solo se observó en el 12,6% de los pacientes del grupo control. Como consecuencia de esta observación, la presencia de lengua geográfica se ha postulado como una auténtica manifestación oral de la psoriasis¹⁶. Sin embargo, otros investigadores han sugerido que dicha asociación no se podría asegurar¹⁷, ya que existe un porcentaje no despreciable de pacientes sin psoriasis con glositis migratoria¹⁸. Un estudio realizado por Picciani et al. propuso que solo algunos de los pacientes con lesiones indicativas a nivel de la lengua tendrían realmente una psoriasis oral, mientras que en el resto de los pacientes esta clínica correspondería a una lengua geográfica primaria¹⁹.

La lengua geográfica se ha descrito como una manifestación temprana de la psoriasis, con una evolución posterior a su variante fisurada; esta podría ser permanente o concomitante a la presencia de la lengua geográfica en más del 34,5% de los pacientes afectados^{5,20,21}. Debido a los antecedentes familiares descritos tanto en padres como en hermanos gemelos, estas lesiones tendrían un patrón hereditario poligénico²². Por otro lado, la forma fisurada se ha descrito con relación a la psoriasis pustulosa^{23,24}, estableciéndose una posible relación con la severidad de la enfermedad^{21,23,24}. Estudios recientes han demostrado que las mutaciones en el gen IL36RN están asociadas a la presencia de lengua geográfica, mientras que este último es la principal causa de la psoriasis pustulosa generalizada²⁵.

Alergias

Estudios han relacionado la presencia de alergias con la lengua geográfica. Se ha indicado que los pacientes con antecedentes personales o familiares de asma, eccemas, rinitis alérgica y niveles elevados de inmunoglobulina E estarían más predispuestos a presentar lengua geográfica en comparación con individuos sin estas enfermedades^{6,26}. Miloğlu et al. determinaron que el 24,1% de los pacientes con lengua geográfica tendrán una atopia o alergia concomitante⁵. Así mismo, el estudio de Marks y Simons⁶ mostró la existencia de antecedentes personales o familiares de estas enfermedades hasta en un 86% de los pacientes

estudiados, mientras que en el grupo control estos solo se encontraron en aproximadamente un 37% de pacientes⁶.

Existe una relación entre la presencia de lengua geográfica y dermatitis seborreica, con algunos subtipos de bronquitis en niños²⁷. Además, un estudio realizado por McLendon y Jaeger²⁸ en pacientes con alergia a la leche de la vaca demostró que una proporción significativa de estos pacientes presenta una glositis migratoria benigna.

Dermatitis atópica

La dermatitis atópica es una enfermedad recidivante, inflamatoria y crónica de la piel; está asociada a otras atopias, como, por ejemplo, la rinitis alérgica y el asma²⁹. En los países desarrollados, su prevalencia se ha incrementado en los últimos 30 años, afectando a un 15-30% de la población pediátrica y a un 2-10% de los adultos³⁰. Se caracteriza por periodos de exacerbación y remisión, presentado placas eritematosas, descamativas, costrosas y muy pruriginosas, las que evolucionan a una placa liquenoide secundaria al rascado³¹.

Las manifestaciones clínicas varían según la edad y su etiopatogenia se debe a múltiples mecanismos, por lo que se han planteado principalmente 2 hipótesis: por un lado, se cree que el defecto primario se debe a una alteración inmunológica que causa una sensibilización mediada por IgE, con una disfunción de la barrera epitelial secundaria a la inflamación local. Por otro lado, se postula que existe un defecto intrínseco de las células epiteliales, lo que conlleva una disfunción de la barrera cutánea³². Sin embargo, estudios recientes han propuesto que los alérgenos ambientales podrían ser el factor clave desencadenante, proponiendo así un nuevo concepto de la patogénesis («de fuera hacia adentro»).

Con relación a su asociación con la lengua geográfica, algunos estudios han reportado que pacientes con antecedentes personales o familiares de atopia están más predispuestos a presentar glositis migratoria benigna^{6,31}. Esta asociación puede corresponder a la existencia de factores psicossomáticos, los que contribuirán a ambas enfermedades³³. Así mismo, se ha evidenciado una buena respuesta con el uso de tacrolímús tópico en pacientes con glositis migratoria sintomática, tratamiento utilizado ampliamente en pacientes con dermatitis atópica³⁴.

Vitamina D

No existe evidencia consistente que establezca una relación directa entre la deficiencia de la vitamina D y la glositis migratoria. Sin embargo, en 2016 se realizó un metaanálisis en el que se estableció la existencia de un posible papel de la vitamina D en la mejoría de los síntomas de dermatitis atópica³⁵. De este modo, es posible asumir que la suplementación de la vitamina D podría ayudar a disminuir los síntomas graves de la dermatitis atópica y, consecuentemente, de la glositis sintomática.

Enfermedad celiaca

La enfermedad celiaca es una enfermedad autoinmune que causa la inflamación crónica de la mucosa del intestino delgado secundaria a una intolerancia al gluten³⁶.

Existen marcadores genéticos, como por ejemplo la HLA DQ2 o la HLA DQ8³⁷, que están presentes en más del 95% de los pacientes que presentan esta entidad, en comparación con el 40% de la población general. Clínicamente, se presenta con malabsorción y malnutrición, diarrea, anorexia, estreñimiento, vómitos y distensión abdominal³⁸.

La enfermedad celiaca afecta también a la cavidad oral. Las manifestaciones orales más frecuentes y mejor documentadas son la estomatitis, aftosas recurrentes y los defectos del esmalte dental^{39,40}; sin embargo, la lengua geográfica puede constituir una posible manifestación oral de la enfermedad celiaca⁴¹⁻⁴³. Cigic et al. realizaron un estudio en pacientes con lengua geográfica y sin antecedentes de enfermedad celiaca. Este estudio demostró una incidencia del 15% de enfermedad celiaca en estos pacientes, confirmándose el diagnóstico por medio de una biopsia duodenal. En todos los pacientes, el marcador genético estaba presente (HLA DQ2 o HLA DQ8)³⁸.

Aunque aún se requieren más estudios, el examen clínico de la cavidad oral podría servir como una herramienta diagnóstica en pacientes con enfermedad celiaca, especialmente en las formas atípicas, lo que podría ayudar a prevenir complicaciones posteriores asociadas³⁸.

Deficiencias nutricionales

Desde que se evidenció una relación entre la deficiencia de hierro y de vitaminas del complejo B con la glositis generalizada asociada a atrofia papilar, se ha propuesto la posible asociación entre la lengua geográfica y las deficiencias nutricionales. Este tipo de glositis se puede confundir con la clínica de la lengua geográfica, especialmente cuando la punta y los bordes laterales están comprometidos^{44,45}.

Un estudio realizado en la Universidad de Minnesota en 42 pacientes con lengua geográfica mostró que ningún paciente presentaba signos de deficiencias nutricionales. Además, no se evidenció ninguna mejoría clínica en 10 de los pacientes en quienes se pautó una dosis elevada de multivitamínicos y minerales, en comparación con el grupo control⁴⁵.

En un estudio realizado en pacientes ancianos que presentaban alteraciones a nivel de la lengua, incluyendo la lengua geográfica, se evidenció que después de recibir multivitamínicos por 6 meses no hubo ninguna mejoría significativa⁴⁶.

Infecciones

Debido a la naturaleza inflamatoria de las lesiones, se postuló que algunas infecciones bacterianas y fúngicas podrían estar relacionadas con el diagnóstico de lengua geográfica. Sin embargo, no se ha determinado de manera fehaciente la presencia de ningún microorganismo³⁴.

Síndromes y lenguaje geográfico³³

Algunos de los síndromes asociados que se han descrito son el síndrome de Reiter⁴⁷, el síndrome de Robinow⁴⁸, el síndrome por hidantoína fetal y el síndrome de Down. Un estudio realizado acerca de las alteraciones mucocutáneas en pacientes con estos síndromes estableció una posible asociación con

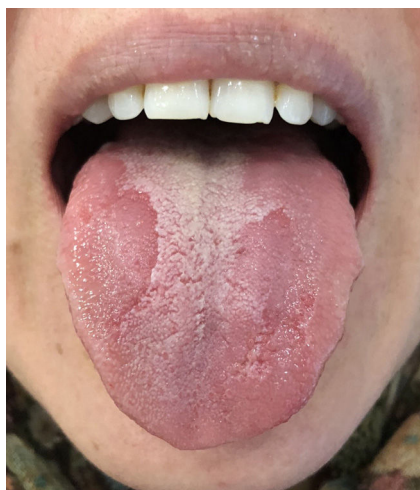

Figura 1 Placas eritematosas en ausencia de papilas filiformes.

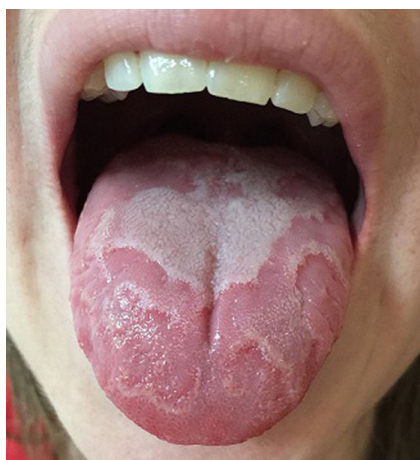

Figura 2 Placas eritematosas con un margen blanquecino bien definido localizadas en el dorso de la lengua.

alteraciones linguales, demostrando que hasta el 28% de estos pacientes presentaron una lengua fisurada y cerca del 4% tuvo una lengua geográfica⁴⁹.

Diagnóstico

El diagnóstico de una glositis migratoria benigna es esencialmente un diagnóstico clínico. Las pruebas de laboratorio son frecuentemente normales y, por lo general, no se requiere realizar ninguna biopsia de la lesión debido a la naturaleza benigna de esta entidad¹.

Clínicamente, se observarán placas eritematosas en ausencia de papilas filiformes, asociadas a un margen blanquecino bien definido (fig. 1), así como la presencia de neutrófilos y queratina¹⁰. Estas lesiones se encontrarán principalmente a nivel dorsal y lateral de la lengua, tendrán un patrón migratorio y variarán de tamaño, forma y localización en cuestión de minutos a horas (fig. 2). Así mismo, se caracterizarán por presentar periodos de exacerbación y remisión, sin complicaciones o secuelas posteriores⁵⁰. Además, las lesiones podrán afectar a otras áreas de la mucosa oral, como, por ejemplo, el paladar blando, la mucosa bucal,

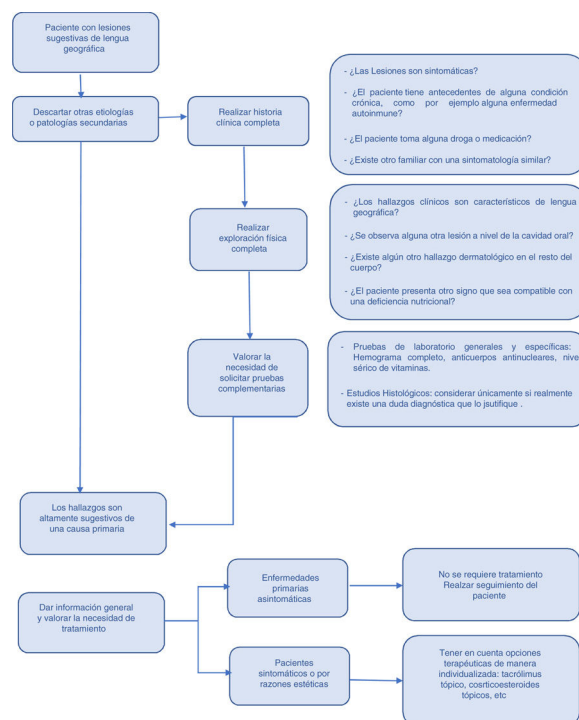


Figura 3 Abordaje general propuesto en pacientes con sospecha de lengua geográfica.

el suelo de la boca, las encías y la úvula; sin embargo, estas localizaciones son mucho más raras³³.

En la mayoría de los casos, la lengua geográfica se presenta como una enfermedad asintomática, con una leve estomatodinia o la sensación de cuerpo extraño.

Los diagnósticos diferenciales que se deben considerar incluyen: candidiasis oral, liquen plano oral, lupus eritematoso, glositis traumática y reacciones adversas a medicamentos. En niños, se debe descartar una candidiasis atrófica, traumatismo local o neutropenia severa¹.

Tratamiento

Debido a la naturaleza benigna, así como a su curso asintomático, los pacientes con lengua geográfica generalmente no recibirán ningún tratamiento¹. En el caso de que se asocien síntomas, como, por ejemplo, dolor o sensación urente, el uso de enjuagues bucales con anestesia local, corticoides tópicos o sucralfato se puede considerar como opción terapéutica adecuada¹⁰. Se han reportado algunos casos de glositis sintomáticas con buena respuesta frente al uso de tacrolimus tópico³⁴, incluso en pacientes pediátricos y en pautas cortas⁵¹. Sin embargo, en casos severos y persistentes, el uso de ciclosporina por vía oral se ha descrito como el tratamiento más efectivo⁵². Se recomienda evitar la utilización de agentes irritantes que puedan exacerbar las lesiones, como, por ejemplo, las comidas picantes o ácidas, así como realizar una higiene oral adecuada, utilizando pastas dentales libres de colorantes y preservantes⁵³.

En la figura 3 se propone un abordaje general de los pacientes con lengua geográfica.

Conclusiones

La lengua geográfica o la «glositis migratoria» es una condición inflamatoria crónica de la lengua sin causa conocida. El diagnóstico es esencialmente clínico, basándose en los hallazgos de la exploración física. Dados su benignidad y curso asintomático, usualmente es una entidad que no requiere tratamiento.

Aunque no existen estudios que determinen la asociación de la lengua geográfica con ciertas enfermedades o condiciones clínicas, es posible resaltar algunos aspectos importantes de estas. En primer lugar, un número considerable de estudios han confirmado la existencia de una relación entre la lengua geográfica y la psoriasis, mostrando una similitud histológica, así como un marcador genético común. Por este motivo, es importante realizar una exploración física exhaustiva en pacientes con psoriasis con la finalidad de encontrar lesiones orales que puedan constituir un marcador de severidad. De la misma forma, en pacientes con glositis migratoria, es conveniente investigar la presencia de lesiones cutáneas compatibles con psoriasis.

En cuanto a la asociación entre alergias o atopía y lengua geográfica, podría ser de gran utilidad tener en cuenta que algunos tratamientos beneficiosos en pacientes con dermatitis atópica podrían tener utilidad en el tratamiento de glositis sintomática, como, por ejemplo, el uso de tacrolímús tópicos. Así mismo, una posible asociación entre dermatitis atópica e hipovitaminosis D ha sido propuesta, de tal forma que el suplementar a estos pacientes con vitamina D podría reducir su sintomatología. Sin embargo, no existen estudios que confirmen su asociación a la glositis migratoria. Nuevas líneas de investigación son necesarias para establecer la posible causalidad y relación con la severidad de las manifestaciones linguales, así como ofrecer otras alternativas terapéuticas a los pacientes que presenten glositis migratoria sintomática y persistente.

Conflicto de intereses

Los autores declaran no tener ningún conflicto de intereses.

Bibliografía

- Assimakopoulos D, Patrikakos G, Fotika C, Elisaf M. Benign migratory glossitis or geographic tongue: An enigmatic oral lesion. *Am J Med.* 2002;113:5-751.
- Kovac-Kovacic M, Skaleric U. The prevalence of oral mucosal lesions in a population in Ljubljana, Slovenia. *J Oral Pathol Med.* 2000;29:331-5.
- Rioboo-Crespo MR, Planells-del Pozo P, Rioboo-García R. Epidemiology of the most common oral mucosal diseases in children. *Med Oral Patol Oral Cir Bucal.* 2005;10:376-87.
- Jainkittivong A, Langlais RP. Geographic tongue: Clinical characteristics of 188 cases. *J Contemp Dent Pract.* 2005;6:123-35.
- Miloğlu O, Göregen M, Akgül HM, Acemoğlu H. The prevalence and risk factors associated with benign migratory glossitis lesions in 7619 Turkish dental outpatients. *Oral Surg Oral Med Oral Pathol Oral Radiol Endod.* 2009;107:e29-33.
- Marks R, Simons MJ. Geographic tongue —a manifestation of atopy. *Br J Dermatol.* 1979;101:159-62.
- Redman RS, Shapiro BL, Gorlin RJ. Hereditary component in the etiology of benign migratory glossitis. *Am J Hum Genet.* 1972;24:124-33.
- Eidelman E, Chosack A, Cohen T. Scrotal tongue and geographic tongue: Polygenic and associated traits. *Oral Surg Oral Med Oral Pathol.* 1976;42:591-6.
- Hernández-Pérez F, Jaimes-Aveldañez A, Urquiza-Ruvalcaba ML, Díaz-Barcelot M, Irigoyen-Camacho ME, Vega-Memije ME, et al. Prevalence of oral lesions in patients with psoriasis. *Med Oral Patol Oral Cir Bucal.* 2008;13:E703-8.
- Picciani BL, Domingos TA, Teixeira-Souza T, Santos V de C, Gonzaga HF, Cardoso-Oliveira J, et al. Geographic tongue and psoriasis: Clinical, histopathological, immunohistochemical and genetic correlation —a literature review. *An Bras Dermatol.* 2016;91:410-21.
- Dafar A, Çevik-Aras H, Robledo-Sierra J, Mattsson U, Jontell M. Factors associated with geographic tongue and fissured tongue. *Acta Odontol Scand.* 2016;74:210-6.
- Costa SC, Hirota SK, Takahashi MD, Andrade H, Migliari DA. Oral lesions in 166 patients with cutaneous psoriasis: A controlled study. *Med Oral Patol Oral Cir Bucal.* 2009;14:5-371.
- Picciani BL, Silva-Junior GO, Michalski-Santos B, Avelleira JC, Azulay DR, Pires FR, et al. Prevalence of oral manifestations in 203 patients with psoriasis. *J Eur Acad Dermatol Venereol.* 2011;25:1481-3.
- Ulmansky M, Michelle R, Azaz B. Oral psoriasis: Report of six new cases. *J Oral Pathol Med.* 1995;24:42-5.
- Femiano F. Geographic tongue (migrant glossitis) and psoriasis. *Minerva Stomatol.* 2001;50:213-7.
- Gonzaga HF, Torres EA, Alchorne MM, Gerbase-Delima M. Both psoriasis and benign migratory glossitis are associated with HLA-Cw6. *Br J Dermatol.* 1996;135:368-70.
- Hietanen J, Salo OP, Kanerva L, Juvakoski T. Study of the oral mucosa in 200 consecutive patients with psoriasis. *Scand J Dent Res.* 1984;92:50-4.
- Migliari DA, Penha SS, Marques MM, Matthews RW. Considerations on the diagnosis of oral psoriasis: A case report. *Med Oral.* 2004;9:300-3.
- Picciani B, Santos VC, Teixeira-Souza T, Izahias LM, Curty A, Avelleira JC, et al. Investigation of the clinical features of geographic tongue: Unveiling its relationship with oral psoriasis. *Int J Dermatol.* 2017;56:421-7.
- Picciani BL, Souza TT, Santos V de C, Domingos TA, Carneiro S, Avelleira JC, et al. Geographic tongue and fissured tongue in 348 patients with psoriasis: Correlation with disease severity. *Scientific World Journal.* 2015;5643:26.
- Zargari O. The prevalence and significance of fissured tongue and geographical tongue in psoriatic patients. *Clin Exp Dermatol.* 2006;31:192-5.
- Gonzaga HF, Marcos EV, Santana FC, Jorge MA, Tomimori J. HLA alleles in Brazilian patients with fissured tongue. *J Eur Acad Dermatol Venereol.* 2013;27:e166-70.
- Daneshpazhooh M, Moslehi H, Akhyani M, Etesami M. Tongue lesions in psoriasis: A controlled study. *BMC Dermatol.* 2004;4:16.
- Baker H, Ryan TJ. Generalized pustular psoriasis. A clinical and epidemiological study of 104 cases. *Br J Dermatol.* 1968;80:771-93.
- Liang J, Huang P, Li H, Zhang J, Cheng N, Wang Y, et al. Mutations in IL36RN are associated with geographic tongue. *Hum Genet.* 2017;136:241-52.
- Rezaei F, Safarzadeh M, Mozafari H, Tavakoli P. Prevalence of geographic tongue and related predisposing factors in 7-18 year-old students in Kermanshah, Iran, 2014. *Glob J Health Sci.* 2015;7:91-5.
- Rahamimoff P, Muhsam HV. Some observations on 1246 cases of geographic tongue: The association between geographic tongue, seborrheic dermatitis, and spasmodic bronchitis; transition

- of geographic tongue to fissured tongue. *AMA J Dis Child*. 1957;93:519–25.
28. McLendon P, Jaeger D. Milk intolerance, the cause of a nutritional entity: A clinical study. *South Med J*. 1943;36:571–5.
 29. Akdis CA, Akdis M, Bieber T, Bindslev-Jensen C, Boguniewicz M, Eigenmann P, et al. Diagnosis and treatment of atopic dermatitis in children and adults: European Academy of Allergology and Clinical Immunology/American Academy of Allergy Asthma and Immunology/PRACTALL Consensus Report. *J Allergy Clin Immunol*. 2006;118:152–69.
 30. Williams H, Floh C. How epidemiology has challenged 3 prevailing concepts about atopic dermatitis. *J Allergy Clin Immunol*. 2006;118:209–13.
 31. Bascones-Martínez MA, Valero-Marugán A, Encinas-Bascones A, Carrillo de Albornoz A, Bascones-Martínez A. Lengua geográfica y dermatitis atópica: una asociación frecuente. *Av Odontostomatol*. 2006;22:111–8.
 32. Leung DY, Bieber T. Atopic dermatitis. *Lancet*. 2003;361:151–60.
 33. Hooda A, Rathee M, Gulia J, Yadav S. Benign migratory glossitis: A review. *The Internet Journal of Family Practice*. 2009;9:1528–8358.
 34. Ishibashi M, Tojo G, Watanabe M, Tamabuchi T, Masu T, Aiba S. Geographic tongue treated with topical tacrolimus. *J Dermatol Case Rep*. 2010;4:57–9.
 35. Kim G, Bae JH. Vitamin and atopic dermatitis: A systematic review and meta-analysis. *Nutrition*. 2016;32:913–20.
 36. Heredia C, Castro F, Palma J. Enfermedad celiaca del adulto. *Rev Méd Chile*. 2007;135:1186–94.
 37. Husby S, Koletzko S, Korponay-Szabó IR, Mearin ML, Phillips A, Shamir R, et al. European Society for Pediatric Gastroenterology Hepatology, and Nutrition guidelines for the diagnosis of coeliac disease. *J Pediatr Gastroenterol Nutr*. 2012;54:136–60.
 38. Cigic L, Galic T, Kero D, Simunic M, Medvedec Mikic I, Kalibovic Govorko D, et al. The prevalence of celiac disease in patients with geographic tongue. *J Oral Pathol Med*. 2016;45:791–6.
 39. Sedghizadeh PP, Shuler CF, Allen CM, Beck FM, Kalmar JR. Celiac disease and recurrent aphthous stomatitis: A report and review of the literature. *Oral Surg Oral Med Oral Pathol Oral Radiol Endod*. 2002;94:474–8.
 40. Rashid M, Zarkadas M, Anca A, Limeback H. Oral manifestations of celiac disease: A clinical guide for dentists. *J Mich Dent Assoc*. 2011;93:42–6.
 41. Pastore L, Lo Muzio L, Serpico R. Atrophic glossitis leading to the diagnosis of celiac disease. *N Engl J Med*. 2007;356:2547.
 42. Krzywicka B, Herman K, Kowalczyk-Zajac M, Pytrus T. Celiac disease and its impact on the oral health status—review of the literature. *Adv Clin Exp Med*. 2014;23:675–81.
 43. Pastore L, Carroccio A, Compilato D, Panzarella V, Serpico R, lo Muzio L. Oral manifestations of celiac disease. *J Clin Gastroenterol*. 2008;42:224–32.
 44. Byrd JA, Bruce AJ, Rogers RS. Glossitis and other tongue disorders. *Dermatol Clin*. 2003;21:123–34.
 45. Redman RS. Nutritional deficiencies and geographic tongue. *J Chronic Dis*. 1964;17:627–30.
 46. MacLeod RD. Abnormal tongue appearances and vitamin status of the elderly—a double blind trial. *Age Ageing*. 1972;1:99–102.
 47. Wright V, Reed WB. The link between reiter's syndrome and psoriatic arthritis. *Ann Rheum Dis*. 1964;23:12–21.
 48. Cerqueira DF, de Souza IP. Orofacial manifestations of Robinow's syndrome: A case report in a pediatric patient. *Oral Surg Oral Med Oral Pathol Oral Radiol Endod*. 2008;105:353–7.
 49. Daneshpazhooh M, Nazemi TM, Bigdeloo L, Yoosefi M. Mucocutaneous findings in 100 children with Down syndrome. *Pediatr Dermatol*. 2007;24:317–20.
 50. Jacob CN, John TMRJ. Geographic tongue. *Cleve Clin J Med*. 2016;83:565–6.
 51. Purani JM, Purani HJ. Treatment of geographic tongue with topical tacrolimus. *BMJ Case Rep*. 2014;2014, bcr-2013-201268.
 52. Keshavarz E, Roknsharifi S, Shirali Mohammadpour R, Roknsharifi M. Clinical features and severity of psoriasis: A comparison of facial and nonfacial involvement in Iran. *Arch Iran Med*. 2013;16:25–8.
 53. Alikhani M, Khalighinejad N, Ghalaiani P, Khaleghi MA, Askari E, Gorsky M. Immunologic and psychologic parameters associated with geographic tongue. *Oral Surg Oral Med Oral Pathol Oral Radiol*. 2014;118:68–71.