



ACTAS Derma-Sifiliográficas

Full English text available at
www.actasdermo.org



E-IMÁGENES EN DERMATOLOGÍA

Placa cefálica en esclerosis tuberosa: tratamiento con rapamicina al 0,2%



Fibrous Cephalic Plaque in Tuberous Sclerosis Complex: Treatment With 0.2% Rapamycin

A. Giacaman* y A. Martín-Santiago

Departamento de Dermatología, Hospital Universitari Son Espases, Palma de Mallorca, Mallorca, España

La rapamicina (sirolimus) es un inhibidor del mTOR. Su uso tópico ha demostrado eficacia en el tratamiento de los angiofibromas faciales y máculas hipomelanóticas en áreas fotoexpuestas de pacientes con complejo esclerosis tuberosa (CET), sin embargo, su utilidad en el tratamiento de la placa cefálica ha tenido resultados variables.

Una mujer de 24 años con diagnóstico de CET recibió tratamiento con láser de CO₂ en algunos angiofibromas. Dos meses más tarde, con 18 años de edad, inició tratamiento diario con rapamicina tópica al 0,2% formulada en vaselina líquida y filante, en el resto de angiofibromas faciales y en una placa cefálica preauricular izquierda (fig. 1A). En los primeros 6 meses se observó una disminución marcada en el número de angiofibromas, y un aplanamiento y atenuación del color en la placa cefálica preauricular. A partir de ese momento la mejoría durante los 6 años de tratamiento ha sido escasa, aunque progresiva y perceptible, en los controles anuales (fig. 1B). Con ello ha alcanzado un alto grado de satisfacción, ya que no ha tenido efectos adversos, y ha logrado un excelente resultado cosmético que le permite camuflar las lesiones con maquillaje. En pacientes con CET el uso de rapamicina tópica podría ser una alternativa frente al láser o la cirugía para el tratamiento de la placa cefálica fibrosa.

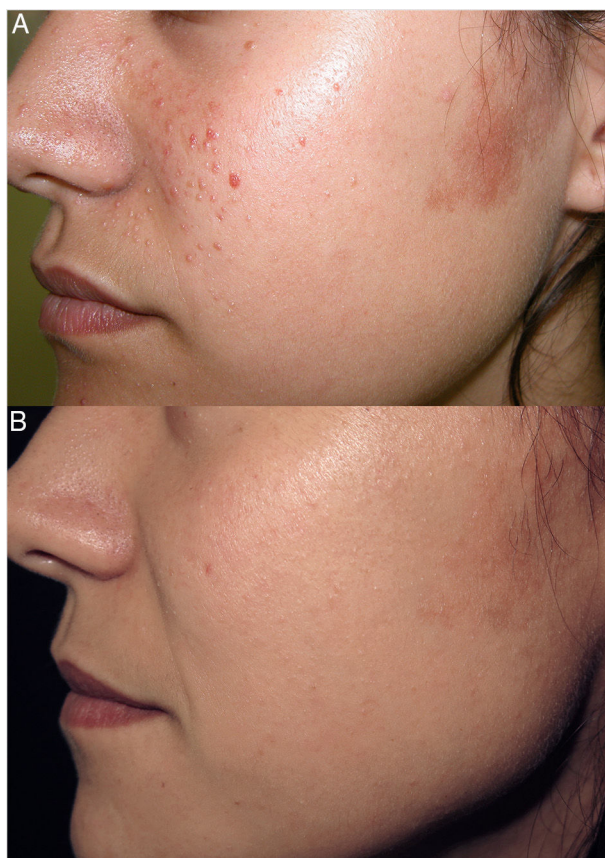


Figura 1

* Autor para correspondencia.

Correo electrónico: anizagiacaman@gmail.com (A. Giacaman).