




# ACTAS Derma-Sifiliográficas

Full English text available at  
www.actasdermo.org



## E-IMÁGENES EN DERMATOLOGÍA

### Lesión erosiva y supurativa unilateral del pezón

### Unilateral Erosive and Oozing Lesion of the Nipple



A. Marcos-Pinto<sup>a,\*</sup>, L. Soares-Almeida<sup>a,b</sup> y J. Borges-Costa<sup>a,b,c</sup>

<sup>a</sup> Clínica Universitaria de Dermatología de Lisboa, Hospital de Santa Maria, Centro Hospitalar Lisboa Norte, Lisboa, Portugal

<sup>b</sup> Unidade de Investigaçao em Dermatologia, Instituto de Medicina Molecular, Faculdade de Medicina da Universidade de Lisboa, Lisboa, Portugal

<sup>c</sup> Instituto de Higiene y Medicina Tropical, Lisboa, Portugal

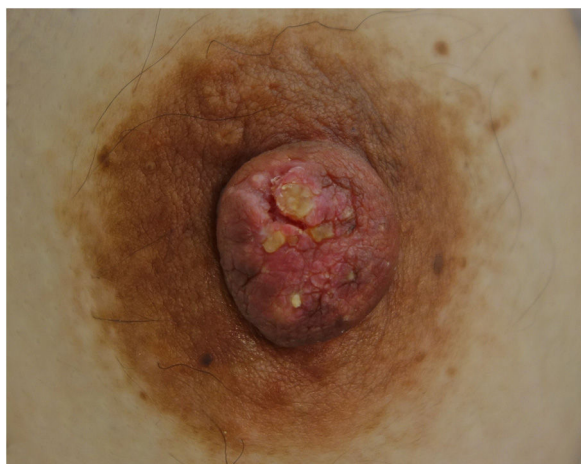

Figura 1

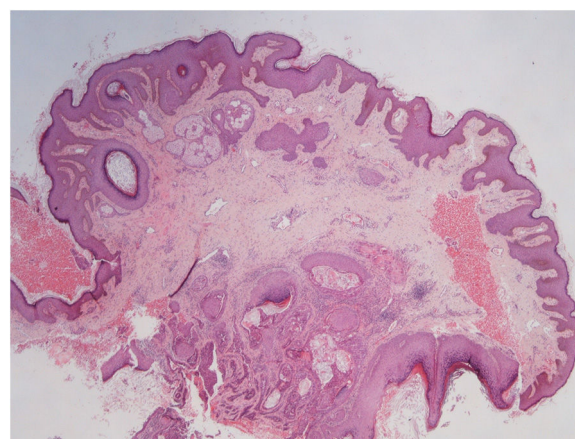


Figura 2

Las lesiones erosivas y supurativas del pezón, especialmente cuando son unilaterales, deben mostrar la sospecha de una neoplasia maligna, principalmente de una enfermedad de Paget o de cáncer de mama.

Mujer de 36 años quien presenta una placa descamativa erosiva serohemática localizada sobre el pezón derecho, de más de un año de evolución. La paciente la notó aproximadamente una semana después de haber dado a luz. La lesión no había cambiado durante el embarazo y negaba además episodios previos de empeoramiento clínico de la lesión en relación con el ciclo menstrual. Así mismo, no refería antecedentes familiares de carcinoma de mama. La exploración física reveló una placa

frías y fisurada localizada sobre el pezón (fig. 1), no se palpaban lesiones tumorales en la mama o adenomegalias regionales. La biopsia del pezón reveló una tumoración tubular no encapsulada, acompañada de una proliferación glandular localizada en la dermis, presencia de linfocitos en el estroma y ausencia de atipia citológica (fig. 2). El diagnóstico fue consistente con una adenomatosis del pezón.

Se trata de un proceso proliferativo de los conductos galactóforos del pezón, poco frecuente y benigno. Se presenta con mayor prevalencia en mujeres de edad media. Clínicamente se caracteriza por la presencia de eritema, erosión y costra localizados sobre el pezón y que, ocasionalmente, se acompaña de una descarga serohemática. La extirpación quirúrgica completa será curativa, pero siempre será necesario excluir la presencia de un cáncer de mama entre los diagnósticos diferenciales. Estas 2 entidades pueden incluso de manera rara coexistir en la misma mama o en mamas contralaterales, como se ha reportado por algunos autores.

\* Autor para correspondencia.

Correo electrónico: [anaimarcos.pinto@gmail.com](mailto:anaimarcos.pinto@gmail.com)

(A. Marcos-Pinto).