




ACTAS Derma-Sifiliográficas

Full English text available at
www.actasdermo.org



DERMATOLOGÍA PRÁCTICA

Abordaje facial global del paciente estético: protocolo *Skin Age Management*



R. Ruiz-Rodríguez* y A. Martín-Gorgojo

Clínica Dermatológica Internacional, Madrid, España

Recibido el 7 de enero de 2018; aceptado el 1 de octubre de 2018

Disponible en Internet el 14 de febrero de 2019

PALABRAS CLAVE

Toxinas botulínicas;
Ácido hialurónico;
Hidroxiapatita
cálcica;
Ácido deoxicólico;
Hilos tensores;
Rejuvenecimiento

KEYWORDS

Botulinum toxins;
Hyaluronic acid;
Calcium
hydroxyapatite;
Deoxycholic acid;
Thread-lift sutures;
Rejuvenation

Resumen La dermatología estética hoy en día contempla múltiples tratamientos mínimamente invasivos que pueden ayudar a envejecer a nuestros pacientes con elegancia y discreción. Dado que puede resultar difícil sistematizarlos para que el paciente sea consciente de las posibilidades que tiene en función del área que quiere mejorar, desde Clínica Dermatológica Internacional hemos elaborado el protocolo *Skin Age Management* (SAM). En este artículo describimos este protocolo —dirigido a ayudar a médicos y pacientes a conocer mejor y planificar los tratamientos disponibles, que refuerza el mensaje de la idoneidad de la combinación de técnicas con la filosofía de lograr cambios discretos para obtener los resultados que consideramos óptimos—, basado en la experiencia de nuestro centro.

© 2018 AEDV. Publicado por Elsevier España, S.L.U. Todos los derechos reservados.

Integral Facial Management of the Aesthetic Patient: The Skin Age Management Protocol

Abstract Aesthetic dermatology includes many minimally invasive therapies that can help our patients age gracefully and discreetly. Because it is hard to systematize these treatments to make patients aware of the options they have for the area of the face they want to improve, at Clínica Dermatológica Internacional, we have developed the Skin Age Management (SAM) protocol. In this article, we describe the protocol, which is aimed at helping doctors and patients to better understand and plan available treatments, underlining the advisability of combining techniques with the goal of achieving discreet changes to obtain what we consider to be optimum results, based on our experience at our center.

© 2018 AEDV. Published by Elsevier España, S.L.U. All rights reserved.

* Autor para correspondencia.

Correo electrónico: ricardo@ricardoruiz.es (R. Ruiz-Rodríguez).

Introducción

La dermatología estética hoy en día contempla múltiples tratamientos mínimamente invasivos que pueden ayudar a envejecer a nuestros pacientes con elegancia y discreción. En ocasiones puede resultar difícil sistematizarlos para que el paciente sea consciente de las posibilidades que tiene en función del área que quiere mejorar. Por este motivo, desde Clínica Dermatológica Internacional hemos elaborado un protocolo estructurado, dirigido a ayudar a médicos y pacientes a conocer mejor y planificar los tratamientos disponibles, que refuerza el mensaje de la idoneidad de la combinación de técnicas^{1,2} y nuestra filosofía de lograr cambios discretos para obtener los resultados que consideramos óptimos. Hemos dado a dicho protocolo el nombre de «SAM», siglas de *Skin Age Management*. Cada vez que un paciente acude a nuestra consulta para mejorar su aspecto mostramos la figura que resume el SAM para poder ordenar nuestras recomendaciones y planificar los tratamientos (fig. 1).

La parte central de este protocolo destaca que, para envejecer con elegancia y discreción, lo más importante es mantener una actitud psicológica positiva³ y seguir unos hábitos de vida saludables, incluyendo una dieta equilibrada y variada (que coincide con la dieta «dermosaludable»⁴), la evitación del consumo de tabaco y la realización de ejercicio físico moderado de forma cotidiana⁵.

En los siguientes epígrafes describiremos las posibilidades existentes en función de las áreas a mejorar. Si bien la mayor parte de ellas pueden asimilarse a personas procedentes de cualquier área geográfica, se basan en nuestra experiencia diaria atendiendo a pacientes mayoritariamente con fototipos de Fitzpatrick I a IV.

Calidad de la piel

Para aumentar la calidad de la piel lo óptimo es que el paciente sea valorado por un médico especialista en dermatología, que establezca un protocolo cosmético e identifique alteraciones estéticas que puedan obtener tratamiento:

Un primer paso es no obviar que el mejor cosmético es un fotoprotector. El uso diario de este va dirigido a la prevención del fotoenvejecimiento, entre otros efectos positivos⁶. Además del uso de un protector solar, es frecuente recomendar cosmecéuticos que incluyan moléculas con propiedades antienvjecimiento demostradas. La molécula más eficaz es el ácido retinoico (que generalmente recomendamos aplicar 2 o 3 noches no consecutivas por semana, ajustándose a la sensibilidad cutánea y factores ambientales). Otras que han mostrado cierta eficacia son la vitamina C, los alfa-hidroxiácidos como el ácido glicólico, otros derivados de la vitamina A como el retinol, etc.⁷. La tendencia es ofrecer un protocolo cosmético individualizado incluyendo cosmética personalizada adaptada a las características de la piel del paciente.

Si presenta lentigos solares u otros signos de fotoenvejecimiento, recomendamos la utilización de láseres de manchas como el alejandrita *Q-switched*⁸. Para las telangiectasias y eritema empleamos láseres vasculares como el colorante pulsado de 595 nm⁹ o el neodimio:YAG 1.064 nm^{10,11}, así como luz pulsada intensa (IPL) médica¹². En casos de intenso fotodaño, y especialmente en los que

existe poiquilodermia, combinamos fuentes de luz: IPL médica, láseres de manchas, vasculares y fraccionados no ablativos como el erbio:glass de 1.550 nm o el tulio de 1.927 nm¹³.

En pacientes con melasma, hemos observado mejores respuestas a los tratamientos en consulta empleando láseres de baja energía (como el tulio de 1.927 nm)¹⁴ o procedimientos exfoliantes suaves¹⁵ en combinación con la aplicación domiciliar de fórmulas despigmentantes con ácido retinoico e hidroquinona¹⁶.

Cuando existen irregularidades tipo arrugas (destacando las del labio superior —«Código de barras»— y las perioculares —«patas de gallo»)¹⁷, cicatrices (como las secundarias a acné o posquirúrgicas)^{18,19} o «poros abiertos»²⁰ recomendamos la utilización de láseres fraccionados ablativos como el de CO₂. Se ha podido comprobar que los láseres fraccionados son superiores a los clásicos en cuanto a su tolerancia y perfil de efectos adversos^{21,22}.

De cara a conseguir una mayor «luminosidad» de la piel, contemplamos fundamentalmente la mesoterapia con ácido hialurónico (consistente en microinyecciones múltiples de esta sustancia en la zona de la cara, escote o dorso de manos que se quiera tratar)^{23,24} y el plasma rico en plaquetas o PRP (que implica extraer sangre del paciente, aislar los factores de crecimiento contenidos en las plaquetas mediante un centrifugado y posterior «activación»-lisis de sus membranas, e inyectarla a nivel dérmico en forma de mesoterapia)²⁵⁻²⁷. Los dispositivos de radiofrecuencia también se usan desde hace años para dar más luminosidad a la piel, además de contribuir discretamente a su firmeza^{28,29}.

Si se observa una atrofia o pérdida de densidad cutánea en la zona facial, pueden emplearse los minihilos de polidioxanona (PDO), que se implantan mediante inyección en la dermis profunda, los cuales inducen neocolagenogénesis³⁰.

Arrugas de expresión

La toxina botulínica es la técnica estética que ha revolucionado los métodos de rejuvenecimiento sin cirugía. Es segura, eficaz y pueden obtenerse resultados naturales ciñéndose a una adecuada aplicación. No es idónea como técnica única (pues solo actúa mejorando las arrugas de expresión), sino que en la mayoría de los casos hay que combinarla con otras técnicas para obtener resultados más armónicos³¹. En la tabla 1 puede encontrarse un decálogo de consejos relacionados con la óptima utilización de esta sustancia en el rejuvenecimiento facial.

Grasa no deseada

Importancia de la papada (o sotabarba) en el rejuvenecimiento facial

Aparte de la posibilidad de tratar la grasa corporal con procedimientos no invasivos, existen técnicas para tratar la papada, sotabarba o grasa submentoniana (*double chin* o *submental fat* en inglés). Esta es una alteración estética que preocupa a un elevado número de pacientes, que en ocasiones es desatendida por los dermatólogos estéticos. Tratar la papada produce un impacto emocional alto y

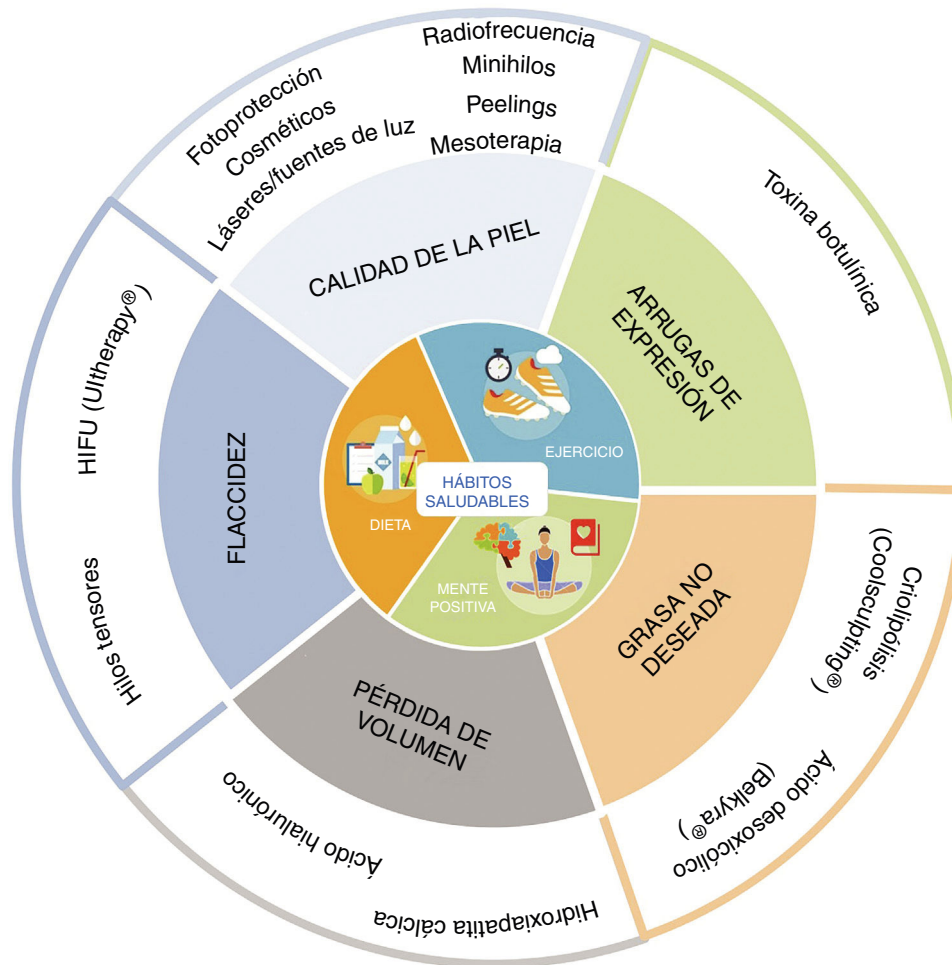


Figura 1 Figura resumen del protocolo *Skin Age Management* (SAM). En el centro se encuentran recomendaciones de hábitos de vida saludables, claves para poder empezar con cualquier tratamiento enfocado a envejecer de forma elegante y discreta. En la parte externa del círculo se van enumerando los tratamientos disponibles para cada indicación. Todo abordaje del envejecimiento facial debe empezar por la calidad de la piel, continuar por las arrugas de expresión y proseguir si es preciso con el resto de las posibilidades de tratamiento indicadas.

mejora la autoimagen de los pacientes³². Según una serie de 600 varones publicada recientemente por un grupo estadounidense, es el tercer motivo estético por el que más consultan los varones³³. En nuestra experiencia, podría constituir el primer motivo de consulta en varones y uno frecuente en mujeres si se conociesen las posibilidades no quirúrgicas de tratamiento. Hasta hace relativamente poco, la única manera efectiva de eliminarla era mediante liposucción quirúrgica. Actualmente existen dos tratamientos efectivos y seguros para eliminar esta grasa submentoniana: la criolipólisis mediante el dispositivo Coolsculpting® y la inyección submentoniana de ácido desoxicólico (comercializado para esta indicación en Europa como Belkyra®).

Eliminación de la grasa mediante criolipólisis

La criólisis selectiva de la grasa subcutánea (o criolipólisis) consiste en la aplicación sobre una zona de la superficie cutánea de un dispositivo de succión y enfriamiento para inducir inflamación (da lugar inicialmente a una paniculitis

lobular) y destrucción específica de los adipocitos. Dada la mayor sensibilidad de las células adiposas al frío, el tratamiento no implica daño epidérmico ni de otras estructuras³⁴. Para el tratamiento de adiposidades localizadas, la tecnología más validada es Coolsculpting®, el primer sistema de criolipólisis en desarrollarse, recibir aprobación por las agencias reguladoras y con efectividad contrastada. Si bien pueden considerarse otros tratamientos como el láser, la radiofrecuencia o los ultrasonidos focalizados y otros sistemas de criolipólisis, el sistema mencionado es el único que tiene efectividad y seguridad contrastadas para esta indicación, con resultados predecibles y alto grado de satisfacción entre los pacientes tratados. Es una técnica sencilla, que no requiere anestesia y que permite la reincorporación inmediata después del tratamiento. Con este dispositivo puede tratarse, además de la grasa submentoniana, zonas como el abdomen, los flancos, la espalda, la cara interna de los muslos y los brazos. Se han publicado múltiples estudios empleando Coolsculpting® en la zona submentoniana, con reducción de una media de 2 mm de grasa subcutánea medida mediante ecografía por sesión³⁵, o de una media

Tabla 1 Decálogo del «bótox»⁶³

1. La toxina botulínica o «bótox» mejora arrugas de expresión. Es el tratamiento ideal para mejorar las arrugas de expresión, como el entrecejo, las patas de gallo y las arrugas de la frente. Suavizamos expresiones para no mostrar la tensión acumulada. La pérdida de volumen, la calidad de la piel y la flaccidez deben tratarse con otras técnicas dermatológicas
2. La toxina botulínica es segura. En más del 50% de los casos se usa para fines médicos, como tratamiento de migrañas, sudoración excesiva, tics, estrabismo, etc. Su uso seguro en niños hace que el tratamiento sea muy utilizado en la edad pediátrica para mejorar movimientos musculares anormales
3. Cuidado con la dosis. Para conseguir resultados naturales y dejar expresión al paciente se deben usar dosis adecuadas de toxina. Los músculos deben relajarse, no paralizarse con dosis demasiado altas. Por otro lado, dosis excesivamente bajas pueden dar duraciones de efecto demasiado cortas
4. La toxina botulínica previene arrugas. Tiene un efecto preventivo sobre el envejecimiento al «educar» la musculatura facial
5. Cada paciente es distinto. No todos los pacientes requieren la misma técnica de inyección. La distinta anatomía de cada paciente hace que para conseguir resultados naturales los sitios de inyección y la dosis deben ajustarse en cada caso. La técnica de inyección en hombres y mujeres es totalmente diferente. Por ejemplo, la forma de la ceja de la mujer, en «ala de gaviota», es totalmente diferente a la forma de la ceja masculina, que es recta y más próxima al párpado
6. Existe necesidad de repetir el tratamiento. Recomendamos repetir el tratamiento cada 4-6 meses y es conveniente anticiparse al fin del efecto
7. Se ha de hacer un abordaje facial global. La cara debe tratarse de una forma global para conseguir resultados naturales. Por ello es conveniente tratar la cara completa, para relajar los músculos «depresores» de la expresión facial
8. La toxina botulínica puede hacernos sentir mejor. Inyectada de forma adecuada reduce los gestos de preocupación y tristeza. Se ha demostrado que este efecto sobre nuestra expresión facial mejora nuestro estado de ánimo. Es decir, que nos sentimos mejor porque nos vemos mejor
9. Los malos resultados se deben a una mala técnica. La toxina botulínica es como un bisturí: se pueden conseguir resultados buenos o malos en función de la técnica. Cuando los resultados son grotescos, la causa es una mala utilización de la toxina
10. Menos es más. Los resultados discretos de la toxina botulínica son los más elegantes. Si alguien te pregunta «¿qué te has hecho?», cambia de médico. El objetivo es que todo el mundo te note mejor cara sin saber que te has puesto la toxina

del 33% del pliegue graso medido mediante plicómetro tras 2 sesiones³⁶. Un protocolo renovado de menor duración empleando aplicadores rediseñados de tratamiento permite sesiones de menor duración (de unos 35 min)³⁷. En nuestra experiencia, puede observarse una mejoría aproximada del 20% en una sesión. Consideramos como candidatos ideales para esta técnica a los pacientes en normopeso con depósitos de grasa modestamente pronunciados, difíciles de eliminar con dieta o ejercicio. No existe un número límite de sesiones, pero en general recomendamos 2 sesiones separadas al menos un mes.

Infiltraciones de ácido desoxicólico

La otra técnica no quirúrgica que conviene considerar para el tratamiento de la grasa submentoniana es la de la inyección de ácido desoxicólico, comercializado en forma de viales de 2 ml de solución a una concentración de 10 mg/ml (comercializada con el nombre de Belkya® en España y Kybella® en Estados Unidos), que se lanzó al mercado en España en 2017 y 2 años antes en Estados Unidos³⁸. Esta técnica consiste en el marcaje mediante plantilla de la zona a tratar y posterior infiltración subcutánea con depósitos de 0,2 ml en puntos separados 1 cm entre sí, con un volumen máximo de infiltración por sesión de 15 ml. La aplicación de la técnica es discretamente dolorosa, por lo que se recomienda usar anestesia local, frío y analgesia. No es infrecuente la presencia de dolor, algunos hematomas e inflamación posteriores a la infiltración de la zona tratada. La complicación más temida de esta técnica (poco frecuente si se realiza un adecuado marcaje previo a la infiltración) es la infiltración accidental del nervio marginal mandibular, rama del nervio facial, que da lugar a la parálisis de un lado de la boca de meses de duración. Se pueden realizar un máximo de 6 sesiones separadas al menos un mes³⁹. Se ha comprobado su utilidad en hombres, en los que se recomienda incluir una mayor superficie a tratar en el primer tratamiento para obtener el mejor resultado⁴⁰.

Pérdida de volumen

En la década de 1980, con el auge de la cirugía estética, se estableció la tendencia de los llamados *liftings* quirúrgicos, que eran muy efectivos a la hora de disminuir las arrugas visibles en detrimento de resultados naturales. A partir de finales de la década de 1990 comenzó a generalizarse el uso de rellenos y empezó a abordarse el concepto de «voluminización», con la que se pretende compensar la pérdida de volumen en la zona facial secundario a los cambios en grasa y huesos faciales⁴¹. Si bien algunos protocolos estéticos continúan incluyendo determinados rellenos permanentes como la sílica⁴², actualmente los más utilizados son los no permanentes basados en ácido hialurónico, hidroxiapatita cálcica y ácido poliláctico. El mayor y mejor conocimiento de los cambios anatómicos que se producen con la edad y forma de aplicación de los productos disponibles ha permitido optimizar los resultados⁴³.

Tabla 2 Protocolo del uso de hialuronidasa

- Se ha de solicitar a una farmacia formuladora para su uso en consulta un vial de hialuronidasa liofilizada de 300 UI
- En caso de precisar usarlo, el vial de 300 UI se diluye en 2 ml de suero salino fisiológico (de modo que cada 0,1 ml equivalen a 15 UI)
- La inyección ha de hacerse lentamente, con volúmenes de 0,05 a 0,1 ml por punto de inyección (esto es, dosis de 7,5-15 UI), empleando una aguja de 32 G
- En general se recomienda un test previo en antebrazo (aunque algunos defienden que el test es la propia infiltración de dosis mínimas), por la posibilidad de anafilaxia/alergia en algunos pacientes
- En general se recomienda un control clínico a la semana para valorar la repetición del tratamiento

Para aplicar correctamente un relleno, lo primero que debe abordarse es el diagnóstico del área a tratar. El paso de los años hace que se pierdan parte de las convexidades faciales evidentes en la niñez: se observan zonas de «sombra» en las áreas periocular y perioral que pueden dar un aspecto que es percibido como cansado. Son estos cambios los que mejor pueden compensarse con el uso prudente de rellenos. Al mismo tiempo, es importante tener en cuenta el llamado «triángulo de la juventud»: la cara de las personas jóvenes tiene forma de triángulo con la base hacia arriba; con la edad, el triángulo se va invirtiendo y la base se localiza en la parte inferior de la cara (con lo que la cara se hace más ancha y menos ovalada), por lo que se ha de evitar dar volumen adicional al tercio inferior de la cara. El relleno que consideramos de elección es el ácido hialurónico, que tiene la ventaja añadida de tener un «antídoto», la hialuronidasa (cuyo efecto puede variar en función del relleno de ácido hialurónico empleado⁴⁴). La hialuronidasa en España solo puede obtenerse en formulación magistral y bajo uso compasivo; nuestro protocolo para su uso puede encontrarse en la [tabla 2](#). El otro relleno que empleamos es la hidroxiapatita cálcica, que, más que un efecto relleno, tiene un efecto inductor de colágeno. Actualmente no empleamos otros rellenos en nuestra consulta.

En nuestra opinión, la reposición de volúmenes es un aspecto secundario respecto a otros (como la mejoría de la calidad de la piel) en el abordaje del paciente estético. El uso de rellenos debe ser manejado con cautela pues, incluso limitándose al uso de los temporales, se observa que un rostro «excesivamente infiltrado» a largo plazo puede percibirse como inarmónico. Ello es debido a la disminución de la elasticidad cutánea, fibrosis y el ensanchamiento poco natural de la cara, fenómenos que pueden darse no solo por el uso excesivo de rellenos inductores de colágeno como la hidroxiapatita cálcica (que induce fibrosis, y que es posible que permanezca parcialmente en la zona infiltrada durante años⁴⁵), sino también por el de ácido hialurónico (que produce, entre otros efectos, un aumento de factores de crecimiento profibróticos y fibras de colágeno tipos I y III⁴⁶; además, se ha observado que con los materiales de mayor reticulación y con técnicas de inyección como la supraperióstica pueden tener efectos a más largo plazo⁴⁷) y el aumento de probabilidad de efectos adversos^{48,49}. Así pues, son una herramienta útil siempre que se empleen con

prudencia, con un gran conocimiento de la anatomía de la cara por parte del médico inyector y en combinación con otras técnicas complementarias.

Flaccidez

Las dos técnicas no quirúrgicas que empleamos actualmente para tratar la flaccidez cutánea sin dar volumen son los dispositivos de ultrasonidos focalizados (HIFU, de *high intensity focus ultrasounds*, o MFUS, de *microfocused ultrasounds*) y los hilos tensores.

Ultrasonidos

Existen múltiples dispositivos dirigidos a disminuir la flaccidez⁵⁰. Si bien los no ablativos basados en radiofrecuencia externa podrían tener cierto efecto tensor⁵¹, en nuestra experiencia clínica el efecto clínico real es discreto. Por ello, en los últimos años nos hemos decantado por dispositivos de HIFU, que permiten la aplicación de ondas de ultrasonidos focalizados a diferentes profundidades (uno de los dispositivos más extendidos permite regular la profundidad de alcance a 1,5, 3 y 4,5 mm, al poder modular las frecuencias de emisión a 10, 7 y 4,5 MHz) que generan, a nivel graso y fibromuscular, puntos de coagulación térmica con un efecto tensado, con buena tolerancia y raros efectos secundarios (pueden aparecer hematomas, hormigueos o debilidad muscular temporal, que se normalizan en pocos días o semanas⁵²; aunque raros, pueden darse efectos secundarios más graves, raros⁵³, que podrían guardar relación con una mejorable técnica o indicación, y que remarcan la importancia de una adecuada formación en la técnica y conocimientos de anatomía). Esta técnica está indicada idóneamente para aquellas personas con flaccidez/descolgamiento inicial o moderado de zonas como la línea mandibular, el cuello y la zona periocular (en esta última zona es particularmente interesante, al permitir tratar la laxitud infraorbitaria y «sellar» el espacio infrapalpebral donde se acumula el edema de las llamadas «bolsas»⁵⁴). Obtiene resultados discretos al mes del tratamiento, que son acumulativos y pueden tener un efecto preventivo (de ahí que algunos cirujanos plásticos lo hayan definido como una técnica de «*lifting* a plazos»), por lo que lo óptimo es repetirla semestral o anualmente. Los HIFU pueden combinarse con otros tratamientos no invasivos^{55,56}.

Hilos tensores

Los llamados hilos «tensores» son un recurso interesante en el abordaje global del envejecimiento facial. Son fáciles de aplicar, no aportan volumen (lo que los hace idóneos para el tercio inferior de la cara) y producen un efecto «tensado» que permite reposicionar las zonas con flaccidez o descolgamiento⁵⁷. Hay disponibles muchos hilos tensores (minihilos, hilos barbados, hilos con conos...), que pueden agruparse en dos tipos fundamentales.

Por una parte, están los hilos monofilamento simples de polidioxanona (PDO) o «minihilos», que tienen como función redensificar la piel. Estos hilos se implantan en la dermis profunda mediante inyección, e inducen la formación de

colágeno, con un efecto revitalizador que se considera que puede durar entre 3 y 9 meses. Las zonas más frecuentemente tratadas con estos son la línea mandibular, las mejillas (para mejorar el surco nasogeniano), el cuello y el escote. Se pueden tratar, además, áreas como las cejas, los brazos, las piernas o los glúteos³⁰.

Por otra parte, están los hilos de PDO o de ácido poliláctico (PLLA) barbados, con conos, etc. Estos producen más efecto «tensado» al permitir una fijación, tracción y reposicionamiento de los tejidos, además de un efecto inductor de colágeno. Se inyectan en la hipodermis. Dan lugar a efectos visibles de hasta un año. Las zonas más tratadas incluyen la línea mandibular y el cuello, aunque también pueden abordarse las mejillas y las cejas^{30,58}. Con ambos tipos de hilos pueden producirse edema y hematomas en los sitios de inyección como efecto secundario leve y transitorio.

Reflexiones finales

El arte de la consulta estética

La empatía o «conexión» con el paciente estético se consigue a través de la relación médico-paciente que se establece en la consulta. En este sentido, y en línea con la búsqueda de los resultados óptimos para cada paciente, detallamos en la [tabla 3](#) una serie de consejos que consideramos que todos los médicos que tratamos con pacientes estéticos deberíamos tener en cuenta. Con ellos la satisfacción, el grado de fidelidad y la adhesión al tratamiento de los pacientes se magnifican de forma notable. Si los médicos damos importancia a este «arte de la consulta estética», nos sentiremos más a gusto con nosotros mismos, además de justificar que no podremos jamás ser reemplazados por máquinas o robots.

Innovación en dermatología estética

En el campo de la dermatología y medicina estética creemos que en los últimos años ha habido una ausencia de grandes innovaciones. En otras palabras, no ha existido una revolución superponible a la que ha ocurrido en las compras *on-line*, la movilidad urbana, el consumo de contenidos audiovisuales, la búsqueda de información y las comunicaciones interpersonales, puesto que si analizamos el campo de la estética:

- La molécula antienvjecimiento en crema más potente sigue siendo el ácido retinoico, que lleva más de 40 años en el mercado.
- Los nutricosméticos⁵⁹ no han demostrado todavía beneficios extraordinarios que justifiquen su uso sistemático.
- La tecnología aún no ha aportado novedades disruptivas. Aunque con progresivas optimizaciones, seguimos usando desde hace 15 años láseres similares vasculares, de depilación, de fotorrejuvenecimiento y de manchas. Si bien los nuevos dispositivos de radiofrecuencia, luz intensa pulsada y ultrasonidos focalizados tampoco han aportado avances exponenciales, consideramos que la criolipólisis y el uso de microondas para el tratamiento de la hiperhidrosis pueden considerarse saltos cualitativos tecnológicos aparecidos en los últimos años.

Tabla 3 Consejos para mejorar el arte de la consulta estética

1. Antes de ver al paciente, prepárate la consulta. Que el paciente perciba que le esperas, que sabes para qué ha venido, que estás focalizado en él. Solo hay una oportunidad para crear una primera impresión y no hay que perderla
2. Mantén atención plena en la consulta. El paciente debe sentirse el protagonista. Evita las interrupciones, los móviles, las conversaciones con auxiliares o compañeros sobre otros temas o pacientes y las entradas y salidas de personal en la consulta
3. Utiliza el lenguaje corporal: mira a los ojos del paciente y no estés muy lejos de él
4. Haz una historia clínica completa para descartar patologías o fármacos que puedan influir en la evolución de los tratamientos estéticos
5. Pregunta qué tratamientos estéticos (quirúrgicos o no quirúrgicos) se ha realizado previamente
6. Haz fotos en múltiples posiciones y con distintas gesticulaciones. El paciente después de realizarse cualquier técnica se observará mucho más y puede culpar a la técnica realizada de determinadas asimetrías previas
7. Sé auténtico. El paciente siempre detecta si de verdad le importas
8. Usa el poder del tacto. Explorar la cara con sensibilidad es fundamental para que el paciente se sienta bien evaluado
9. Haz que el paciente use un espejo para que te indique las zonas anatómicas que quiere mejorar
10. Asegúrate de que las expectativas del paciente son realistas. Si no lo son, sé honesto y no recomiendes ningún tratamiento. La fórmula que hay que seguir es «Paciente satisfecho = Buenos resultados estéticos – expectativas». Si las expectativas son altas, el paciente nunca estará satisfecho. Un signo de alarma es el paciente que habla mal de todos los médicos que le han tratado previamente

Después de haber tenido ocasión de probar la mayor parte de tecnologías aplicadas a la estética, muchos de los que estamos involucrados en el tratamiento de pacientes estéticos hemos llegado a la conclusión de que la innovación verdaderamente disruptiva en este campo tiene más de 15 años: la combinación de tratamientos inyectables (fundamentalmente toxina botulínica, rellenos, inductores de colágeno e hilos tensores) de forma prudente e inteligente, que podemos definir como «*lifting* líquido», en línea con las enseñanzas del Dr. Mauricio de Maio, cirujano plástico brasileño que ha sido uno de los promotores de estas combinaciones de inyectables (que permiten relajar arrugas de expresión, compensar pérdidas de volumen e inducir la producción de colágeno)⁶⁰.

En nuestro centro distinguimos 5 tipos de *lifting* líquido en función de su menor a mayor complejidad ([fig. 2](#)). En aquellos pacientes que puedan beneficiarse de él, después de una exploración física minuciosa, junto con una evaluación y discusión de sus expectativas, planteamos el nivel de *lifting* líquido adecuado para conseguir los resultados más naturales y satisfactorios al paciente.

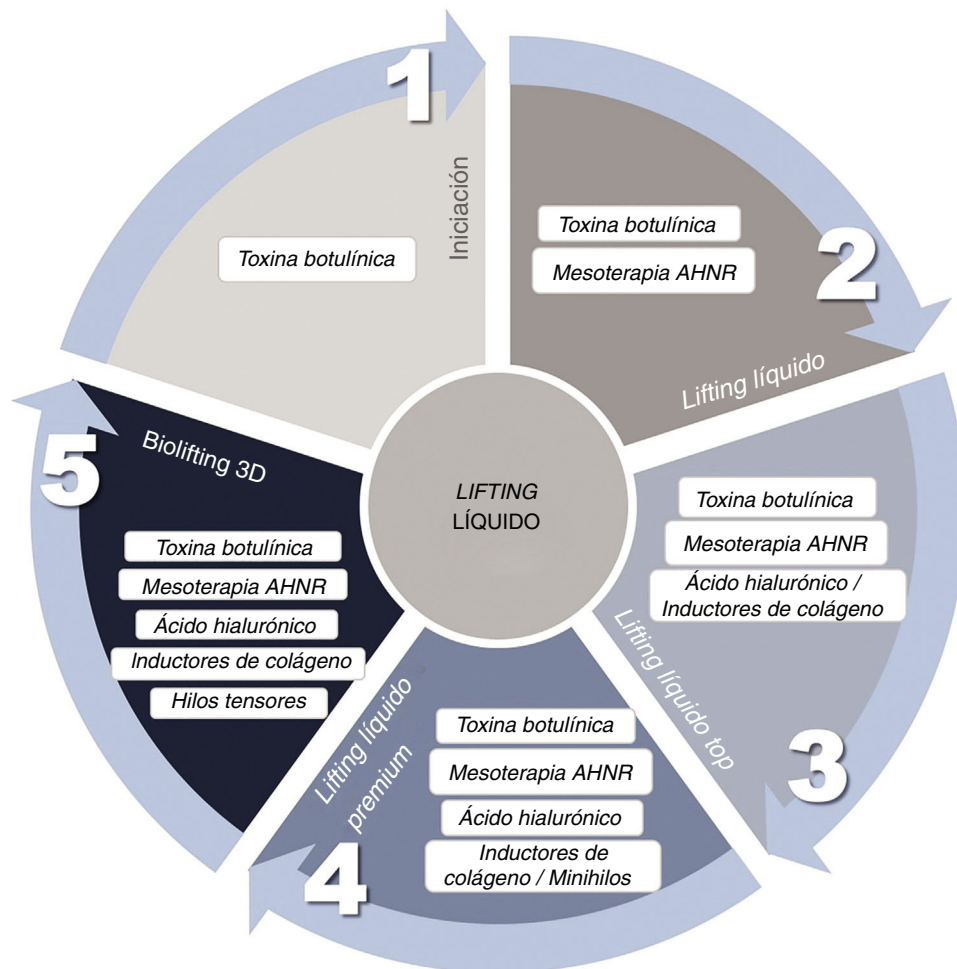


Figura 2 Descripción de los tratamientos incluidos en cada uno de los niveles de «lifting líquido» (rejuvenecimiento facial no quirúrgico).

«Mesoterapia AHNR» se refiere a la aplicación de mesoterapia con ácido hialurónico no reticulado. El inductor de colágeno que empleamos es hidroxiapatita cálcica (Radiess®).

La importancia de la emoción

En general, cuando se da información sobre qué va a conseguirse con las técnicas de rejuvenecimiento, se suele hablar de los resultados objetivos (la arruga que mejorará, la mancha que se eliminará...). Sin embargo, es fundamental que el médico no solo valore clínicamente a la persona que acude a su consulta, sino también que profundice en sus emociones, valores y expectativas para alcanzar el mayor grado de satisfacción posible. Así, el mensaje para un paciente se entiende mejor si, en lugar de decir que mejorará una arruga, se transmite que con la técnica podrá eliminarse la cara de enfadada, de cansancio o de tristeza.

Es una realidad que con estas técnicas mínimamente invasivas los dermatólogos podemos conseguir una mejora del estado de ánimo y de la calidad de nuestros pacientes⁶¹. Con mensajes como el ejemplificado en el anterior párrafo se refuerza la retroalimentación positiva entre el resultado obtenido, lo percibido por el paciente y lo expresado en consulta (así, por ejemplo, los pacientes que no pueden tener una expresión triste mejoran su estado de ánimo)⁶².

Conclusiones

Para finalizar, dejamos reflejados los mensajes que resumen el abordaje global que planteamos a los pacientes que acuden a nuestra consulta para realizar tratamientos estéticos:

- 1) Lo primero que hay que mejorar es la calidad de la piel: eliminar manchas, lesiones vasculares, cicatrices y dar luz a la piel es una prioridad en todo protocolo de rejuvenecimiento facial.
- 2) La combinación de tratamientos es clave para lograr mejores resultados.
- 3) Se recomienda usar dosis bajas de toxina botulínica en la zona facial.
- 4) Se debe evitar el uso excesivo de rellenos, que pueden conducir a un aspecto poco natural a medio y largo plazo.
- 5) En el tercio inferior de la cara se recomiendan técnicas que «tensen» la zona. Debe minimizarse el uso de técnicas que aporten volumen, pues el proceso de envejecimiento implica acumulación de tejido en esta zona.

- 6) La grasa submentoniana ha de considerarse en el rejuvenecimiento facial. Existen técnicas mínimamente invasivas (criolipólisis, infiltración de ácido desoxicólico) que son efectivas para su tratamiento.
- 7) Todo paciente que acuda a un dermatólogo estético debería ser instruido en que «menos es más» y en que «los resultados discretos son los más naturales».
- 8) Al igual que el envejecimiento es un proceso continuo, las técnicas antienvjecimiento han de realizarse de forma periódica y continua.
- 9) Tratamos seres humanos, no áreas anatómicas. Es clave un abordaje psicoemocional y empático del paciente que nos consulta.

Conflicto de intereses

Los autores disponen en su centro de los productos y tecnologías descritos y los aplican de forma privada. No obstante, los autores no mantienen vinculación comercial ni publicitaria con los proveedores de los productos.

Bibliografía

1. Carruthers J, Burgess C, Day D, Fabi SG, Goldie K, Kerscher M, et al. Consensus recommendations for combined aesthetic interventions in the face using botulinum toxin, fillers, and energy-based devices. *Dermatol Surg.* 2016;42:586–97.
2. Fabi SG, Burgess C, Carruthers A, Carruthers J, Day D, Goldie K, et al. Consensus recommendations for combined aesthetic interventions using botulinum toxin, fillers, and microfocused ultrasound in the neck, décolletage, hands, and other areas of the body. *Dermatol Surg.* 2016;42:1199–208.
3. Lomas T, Etcoff N, van Gordon W, Shonin E. Zen and the art of living mindfully: The health-enhancing potential of Zen aesthetics. *J Relig Health.* 2017;56:1720–39.
4. Draelos ZD. Cosmetics, diet, and the future. *Dermatol Ther.* 2012;25:267–72.
5. Saluja SS, Fabi SG. A holistic approach to antiaging as an adjunct to antiaging procedures: A review of the literature. *Dermatol Surg.* 2017;43:475–84.
6. Young AR, Claveau J, Rossi AB. Ultraviolet radiation and the skin: Photobiology and sunscreen photoprotection. *J Am Acad Dermatol.* 2017;76 Suppl. 1:S100–9.
7. Ramos-e-Silva M, Celem LR, Ramos-e-Silva S, Fucci-da-Costa AP. Anti-aging cosmetics: Facts and controversies. *Clin Dermatol.* 2013;31:750–8.
8. Polder KD, Landau JM, Vergilis-Kalner IJ, Goldberg LH, Friedman PM, Bruce S. Laser eradication of pigmented lesions: A review. *Dermatol Surg.* 2011;37:572–95.
9. Michaud T. Vascular lasers. *Ann Dermatol Venereol.* 2009;136 Suppl. 6:S320–4.
10. Alam M, Voravutinon N, Warycha M, Whiting D, Nodzenski M, Yoo S, et al. Comparative effectiveness of nonpurpuragenic 595-nm pulsed dye laser and microsecond 1064-nm neodymium: Yttrium-aluminum-garnet laser for treatment of diffuse facial erythema: A double-blind randomized controlled trial. *J Am Acad Dermatol.* 2013;69:438–43.
11. Bencini PL, Turlaki A, de Giorgi V, Galimberti M. Laser use for cutaneous vascular alterations of cosmetic interest. *Dermatol Ther.* 2012;25:340–51.
12. Tanghetti EA. Split-face randomized treatment of facial telangiectasia comparing pulsed dye laser and an intense pulsed light handpiece. *Lasers Surg Med.* 2012;44:97–102.
13. Kearney C, Brew D. Single-session combination treatment with intense pulsed light and nonablative fractional photothermolysis: A split-face study. *Dermatol Surg.* 2012;38:1002–9.
14. Polder KD, Bruce S. Treatment of melasma using a novel 1,927-nm fractional thulium fiber laser: A pilot study. *Dermatol Surg.* 2012;38:199–206.
15. Faghihi G, Shahingohar A, Siadat AH. Comparison between 1% tretinoin peeling versus 70% glycolic acid peeling in the treatment of female patients with melasma. *J Drugs Dermatol.* 2011;10:1439–42.
16. Guerrero D. Dermocosmetic management of hyperpigmentations. *Ann Dermatol Venereol.* 2012;139 Suppl. 4:S166–9.
17. Kohl E, Meierhofer J, Koller M, Zeman F, Groesser L, Karrer S, et al. Fractional carbon dioxide laser resurfacing of rhytides and photoaged skin - a prospective clinical study on patient expectation and satisfaction. *Lasers Surg Med.* 2015;47:111–9.
18. Buelens S, van Hove AS, Ongenaes K, Lapeere H, Huvenne W, Vermeersch H, et al. Fractional carbon dioxide laser of recent surgical scars in the head and neck region: A split-scar, evaluator-blinded study. *Dermatol Surg.* 2017;43:575–84.
19. Magnani LR, Schweiger ES. Fractional CO₂ lasers for the treatment of atrophic acne scars: A review of the literature. *J Cosmet Laser Ther.* 2014;16:48–56.
20. Kwon HH, Choi SC, Lee WY, Jung JY, Park GH. Clinical and histological evaluations of enlarged facial skin pores after low energy level treatments with fractional carbon dioxide laser in Korean patients. *Dermatol Surg.* 2018;44:405–12.
21. Cohen SR, Goodacre A, Lim S, Johnston J, Henssler C, Jeffers B, et al. Clinical outcomes and complications associated with fractional lasers: A review of 730 patients. *Aesthetic Plast Surg.* 2017;41:171–8.
22. Omi T, Numano K. The role of the CO₂ laser and fractional CO₂ laser in dermatology. *Laser Ther.* 2014;23:49–60.
23. Amin SP, Phelps RG, Goldberg DJ. Mesotherapy for facial skin rejuvenation: A clinical, histologic, and electron microscopic evaluation. *Dermatol Surg.* 2006;32:1467–72.
24. Taieb M, Gay C, Sebban S, Secnazi P. Hyaluronic acid plus mannitol treatment for improved skin hydration and elasticity. *J Cosmet Dermatol.* 2012;11:87–92.
25. Hersant B, SidAhmed-Mezi M, Niddam J, La Padula S, Noel W, Ezzedine K, et al. Efficacy of autologous platelet-rich plasma combined with hyaluronic acid on skin facial rejuvenation: A prospective study. *J Am Acad Dermatol.* 2017;77:584–6.
26. Iorizzo M, de Padova MP, Tosti A. Biorejuvenation: Theory and practice. *Clin Dermatol.* 2008;26:177–81.
27. Diaz-Ley B, Cuevas J, Alonso-Castro L, Calvo MI, Rios-Buceta L, Orive G, et al. Benefits of plasma rich in growth factors (PRGF) in skin photodamage: Clinical response and histological assessment. *Dermatol Ther.* 2015;28:258–63.
28. Sukal SA, Geronemus RG. Thermage: The nonablative radiofrequency for rejuvenation. *Clin Dermatol.* 2008;26:602–7.
29. Friedman DJ, Gilead LT. The use of hybrid radiofrequency device for the treatment of rhytides and lax skin. *Dermatol Surg.* 2007;33:543–51.
30. Suh DH, Jang HW, Lee SJ, Lee WS, Ryu HJ. Outcomes of polydioxanone knotless thread lifting for facial rejuvenation. *Dermatol Surg.* 2015;41:720–5.
31. Ruiz-Rodriguez R, Martin-Gorgojo A. Ten mistakes to avoid when injecting botulinum toxin. *Actas Dermo-Sifiliogr.* 2015;106:458–64.
32. Ascher B, Hoffmann K, Walker P, Lippert S, Wollina U, Havlickova B. Efficacy, patient-reported outcomes and safety profile of ATX-101 (deoxycholic acid), an injectable drug for the reduction of unwanted submental fat: Results from a phase III, randomized, placebo-controlled study. *J Eur Acad Dermatol Venereol.* 2014;28:1707–15.

33. Jagdeo J, Keaney T, Narurkar V, Kolodziejczyk J, Gallagher CJ. Facial treatment preferences among aesthetically oriented men. *Dermatol Surg.* 2016;42:1155–63.
34. Manstein D, Laubach H, Watanabe K, Farinelli W, Zurakowski D, Anderson RR. Selective cryolysis: A novel method of non-invasive fat removal. *Lasers Surg Med.* 2008;40:595–604.
35. Kilmer SL, Burns AJ, Zelickson BD. Safety and efficacy of cryolipolysis for non-invasive reduction of submental fat. *Lasers Surg Med.* 2016;48:3–13.
36. Leal Silva H, Carmona Hernandez E, Grijalva Vazquez M, Leal Delgado S, Perez Blanco A. Noninvasive submental fat reduction using colder cryolipolysis. *J Cosmet Dermatol.* 2017;16:460–5.
37. Kilmer SL. Prototype coolcup cryolipolysis applicator with over 40% reduced treatment time demonstrates equivalent safety and efficacy with greater patient preference. *Lasers Surg Med.* 2017;49:63–8.
38. McDiarmid J, Ruiz JB, Lee D, Lippert S, Hartisch C, Havlickova B. Results from a pooled analysis of two European, randomized, placebo-controlled, phase 3 studies of ATX-101 for the pharmacologic reduction of excess submental fat. *Aesthetic Plast Surg.* 2014;3:849–60.
39. Shridharani SM. Early experience in 100 consecutive patients with injection adipocytolysis for neck contouring with ATX-101 (deoxycholic acid). *Dermatol Surg.* 2017;43:950–8.
40. Shridharani SM, Behr KL. ATX-101 (deoxycholic acid injection) treatment in men: Insights from our clinical experience. *Dermatol Surg.* 2017;43 Suppl. 2. S225 S230.
41. Sanchez-Carpintero I, Candelas D, Ruiz-Rodriguez R. Dermal fillers: Types, indications, and complications. *Actas Dermo-Sifiliogr.* 2010;101:381–93.
42. Lee JC, Lorenc ZP. Synthetic fillers for facial rejuvenation. *Clin Plast Surg.* 2016;43:497–503.
43. Wilson AJ, Taglienti AJ, Chang CS, Low DW, Percec I. Current applications of facial volumization with fillers. *Plast Reconstruct Surg.* 2016;137, 872e e889.
44. Rao V, Chi S, Woodward J. Reversing facial fillers: Interactions between hyaluronidase and commercially available hyaluronic-acid based fillers. *J Drugs Dermatol.* 2014;13: 1053–6.
45. Shumaker PR, Sakas EL, Swann MH, Greenway HT Jr. Calcium hydroxylapatite tissue filler discovered 6 years after implantation into the nasolabial fold: Case report and review. *Dermatol Surg.* 2009;35:375–9.
46. Greene JJ, Sidle DM. The hyaluronic acid fillers: Current understanding of the tissue device interface. *Facial Plast Surg Clin North Am.* 2015;23:423–32.
47. Sattler G. The tower technique and vertical supraperiosteal depot technique: Novel vertical injection techniques for volume-efficient subcutaneous tissue support and volumetric augmentation. *J Drugs Dermatol.* 2012;11, s45 s47.
48. Price RD, Berry MG, Navsaria HA. Hyaluronic acid: The scientific and clinical evidence. *J Plast Reconstruct Aesthetic Surg.* 2007;60:1110–9.
49. El-Khalawany M, Fawzy S, Saied A, Al Said M, Amer A, Eassa B. Dermal filler complications: A clinicopathologic study with a spectrum of histologic reaction patterns. *Ann Diag Pathol.* 2015;19:10–5.
50. Chilukuri S, Lupton J. «Deep heating» noninvasive skin tightening devices: Review of effectiveness and patient satisfaction. *J Drugs Dermatol.* 2017;16:1262–6.
51. Mulholland RS. Radio frequency energy for non-invasive and minimally invasive skin tightening. *Clin Plast Surg.* 2011;38:437–48.
52. Fabi SG. Noninvasive skin tightening: Focus on new ultrasound techniques. *Clin Cosmet Invest Dermatol.* 2015;8:47–52.
53. Friedmann DP, Bourgeois GP, Chan HHL, Zedlitz AC, Butterwick KJ. Complications from microfocused transcutaneous ultrasound: Case series and review of the literature. *Lasers Surg Med.* 2018;50:13–9.
54. Pak CS, Lee YK, Jeong JH, Kim JH, Seo JD, Heo CY. Safety and efficacy of ulthera in the rejuvenation of aging lower eyelids: A pivotal clinical trial. *Aesthetic Plast Surg.* 2014;38:861–8.
55. Friedmann DP, Fabi SG, Goldman MP. Combination of intense pulsed light, Sculptra, and Ultherapy for treatment of the aging face. *J Cosmet Dermatol.* 2014;13:109–18.
56. Hart DR, Fabi SG, White WM, Fitzgerald R, Goldman MP. Current concepts in the use of PLLA: Clinical synergy noted with combined use of microfocused ultrasound and poly-L-lactic acid on the face, neck, and décolletage. *Plast Reconstruct Surg.* 2015;136 5 Suppl, 180S 187S.
57. Karimi K, Reivitis A. Lifting the lower face with an absorbable polydioxanone (PDO) thread. *J Drugs Dermatol.* 2017;16:932–4.
58. Kim J, Zheng Z, Kim H, Nam KA, Chung KY. Investigation on the cutaneous change induced by face-lifting monodirectional barbed polydioxanone thread. *Dermatol Surg.* 2017;43:74–80.
59. Anunciato TP, da Rocha Filho PA. Carotenoids and polyphenols in nutricosmetics, nutraceuticals, and cosmeceuticals. *J Cosmet Dermatol.* 2012;11:51–4.
60. De Maio M. The minimal approach: An innovation in facial cosmetic procedures. *Aesthetic Plast Surg.* 2004;28:295–300.
61. Hibler BP, Schwitzer J, Rossi AM. Assessing improvement of facial appearance and quality of life after minimally-invasive cosmetic dermatology procedures using the face-q scales. *J Drugs Dermatol.* 2016;15:62–7.
62. Lewis MB, Bowler PJ. Botulinum toxin cosmetic therapy correlates with a more positive mood. *J Cosmet Dermatol.* 2009;8:24–6.
63. Asín M, Landa N, Alonso V, González J, Ruiz-Rodriguez R. Decálogo del bótox. 2016 [consultado 11 Dic 2018]. Disponible en: <http://www.clinicadermatologicainternacional.com/en/tratamiento/botox>