

Bibliografía

1. Jawed SI, Myskowski PL, Horwitz S, Moskowitz A, Querfeld C. Primary cutaneous T-cell lymphoma (mycosis fungoides and Sézary syndrome): Part I diagnosis: Clinical and histopathologic features and new molecular and biologic markers. *J Am Acad Dermatol.* 2014;70, 205.e1-16.
2. Jawed SI, Myskowski PL, Horwitz S, Moskowitz A, Querfeld C. Primary cutaneous T-cell lymphoma (mycosis fungoides and Sézary syndrome): Part II. Prognosis, management, and future directions. *J Am Acad Dermatol.* 2014;70, 223.e1-17.
3. Beynon T, Selman L, Radcliffe E, Whittaker S, Child F, Orlowska D, et al. "We had to change to single beds because I itch in the night": A qualitative study of the experiences, attitudes and approaches to coping of patients with cutaneous T-cell lymphoma. *Br J Dermatol.* 2015;173:83-92.
4. Demierre MF, Gan S, Jones J, Miller DR. Significant impact of cutaneous T-cell lymphoma on patients' quality of life: Results of a 2005 National Cutaneous Lymphoma Foundation Survey. *Cancer.* 2006;107:2504-11.
5. Finlay AY, Khan GK. Dermatology Life Quality Index (DLQI): A simple practical measure for routine clinical use. *Clin Exp Dermatol.* 1994;19:210-6.

P. Martín-Carrasco*, M. Morillo-Andújar,
M. Sendín-Martín y J. Conejo-Mir

Unidad de Gestión Clínica de Dermatología, Hospital Universitario Virgen del Rocío, Sevilla, España

* Autor para correspondencia.

Correo electrónico: pablo_ronda@hotmail.com

(P. Martín-Carrasco).

<https://doi.org/10.1016/j.ad.2018.02.036>

0001-7310/

© 2018 AEDV.

Publicado por Elsevier España, S.L.U. Todos los derechos reservados.

Imagen clínica y ecográfica de un hamartoma fibrolipomatoso cutáneo



Clinical and Ultrasound Image of a Cutaneous Fibrolipomatous Hamartoma

Sr. Director:

El hamartoma fibrolipomatoso (HFL) cutáneo se caracteriza por la presencia de lóbulos de tejido adiposo maduro rodeados por septos fibrosos en el seno de la dermis media y profunda. En la literatura, los diferentes autores se han referido a esta entidad con distintos nombres, pero el más utilizado es el de hamartoma fibrolipomatoso congénito precalcáneo¹.

Clínicamente se presenta como una masa solitaria, asintomática, de color piel y consistencia blanda, generalmente localizada, de forma bilateral y simétrica, en la región interna de la cara plantar del talón o región precalcánea. Se

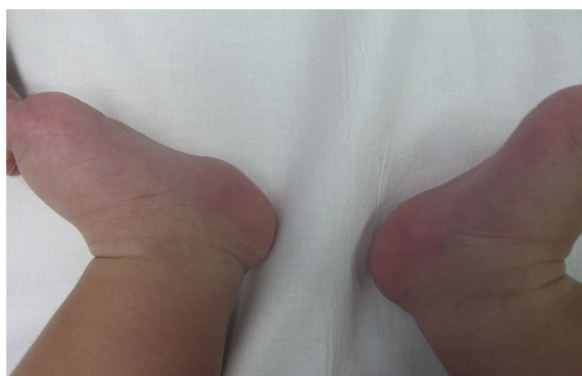

Figura 1 Imagen clínica de un hamartoma fibrolipomatoso en una niña de 5 meses. Obsérvese una tumoración de color piel y consistencia blanda en la región precalcánea del talón izquierdo.

han descrito casos en los que aparece de forma unilateral^{2,3} y, a pesar de tratarse de una lesión congénita, en ocasiones no se percibe hasta años después del nacimiento³. La mayoría de los casos son esporádicos, pero se ha postulado la posibilidad de una herencia autosómica dominante o ligada al cromosoma X^{1,3,4}.

El diagnóstico es eminentemente clínico; sin embargo, en casos dudosos, como cuando aparece de forma unilateral o en localizaciones atípicas, suele recurrirse a la biopsia. El diagnóstico diferencial incluye el hemangioma infantil, el hemangioma congénito, las malformaciones vasculares, el lipoma y el neurofibroma. La ecografía cutánea de alta frecuencia puede facilitar el diagnóstico diferencial y confirmar la sospecha clínica, evitando así otras pruebas diagnósticas invasivas.

Caso clínico

Presentamos la imagen clínica y ecográfica del HFL cutáneo de una niña de 5 meses sin antecedentes personales de interés. Clínicamente, se apreciaba una masa asintomática de color piel y consistencia blanda. La lesión estaba presente desde el nacimiento y había crecido de forma proporcional a la niña. No presentaba ningún cambio similar en el pie contralateral (fig. 1). La paciente era hija única y los padres no presentaban alteraciones similares.

La imagen ecográfica confirmó la sospecha clínica y descartó otros diagnósticos diferenciales (fig. 2). No se objetivó ninguna masa o tumor ni cúmulos de canales anecoicos con o sin flujo en su interior. La compresión de la piel con la sonda no hacía desaparecer las lagunas. En modo Doppler no se detectó señal en el interior o en la periferia de la lesión.

Se informó a los padres de la naturaleza benigna de la lesión y de la ausencia de necesidad de tratamiento. Se recomendó revisión únicamente en caso de cambios o aparición de síntomas.

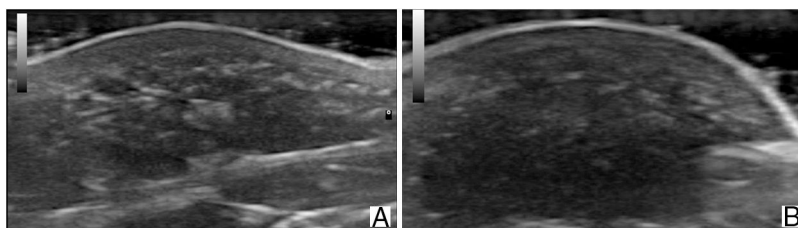


Figura 2 Imagen ecográfica (18 MHz) del hamartoma fibrolipomatoso, eje longitudinal (A) y transverso (B). Obsérvese el engrosamiento dérmico e hipodérmico a expensas de islotes hipoeoicos, de ecogenicidad grasa, entremezclados entre las líneas hiperecoicas de la dermis profunda, que se extienden hacia el tejido celular subcutáneo.

Tabla 1 Ecografía del hamartoma fibrolipomatoso cutáneo y de las entidades que se incluyen en el diagnóstico diferencial

Entidad	Límites	Ecogenicidad	Hallazgo distintivo	Doppler
HFL	Mal definidos	Heterogéneo, fundamentalmente hipoeoico	Lagunas hipoeoicas separadas por haces hiperecoicos con diferentes direcciones	–
Lipoma	Bien definidos	Isoeoico o hiperecoico	Líneas hiperecoicas paralelas entre sí y con la superficie cutánea	–
Neurofibroma	Variable	Variable	Prolongaciones laterales	+/-
Hemangioma infantil	Mal definidos	Variable, dependiente del momento evolutivo	Fase proliferativa: alta densidad de vasos. Vascularización mixta con flujos arteriales, venosos y <i>shunts</i> arteriovenosos Fase involutiva: baja densidad de vasos ¹¹	+++
Hemangioma congénito	Mal definidos	Heterogéneo	Alta densidad de vasos sanguíneos. Vasos venosos ingurgitados Calcificaciones ¹²	+++
Malformación vascular	Mal definidos	Heterogéneo, fundamentalmente hipoeoico	Lagunas anecoicas compresibles Flebolitos en malformación venosa	+/-

Discusión

La ecografía cutánea de alta frecuencia es una herramienta cada vez más utilizada en dermatología infantil y el diagnóstico diferencial de tumoraciones es una de sus principales aplicaciones. A diferencia de los tumores, los hamartomas aparecen como engrosamientos de la dermis y/o tejido celular subcutáneo y no como masas. La ecogenicidad del hamartoma dependerá del elemento que se encuentre en exceso. En el caso del HFL cutáneo, la dermis reticular se engruesa debido a la presencia de islotes grasos entre las fibras colágenas que pueden extenderse hacia la hipodermis. La ecografía mostrará islotes hipoeoicos, rodeados por haces hiperecoicos, a nivel de la dermis profunda y del tejido celular subcutáneo. Son pocas las referencias en la literatura a la ecografía del HFL cutáneo. Cambiaghi et al. presentan una serie de 3 casos y hacen referencia a la utilidad de la ecografía en el diagnóstico

diferencial, pero no describen ni comparten las imágenes obtenidas⁵. Grilo et al. lo describen como una lesión mal definida, homogénea, ligeramente hiperecoica, adyacente al tejido celular subcutáneo, pero la imagen ecográfica tampoco está publicada⁶. Solo hemos encontrado 4 imágenes ecográficas disponibles en la literatura y, a pesar de leer diferentes descripciones, en los 4 casos se observan hallazgos similares a los de nuestro paciente^{2,7-9}. Cabe pensar que el aspecto general más o menos hipoeoico dependerá de la cantidad de tejido adiposo presente en el hamartoma.

El HFL del nervio tiene una localización más profunda y se ha descrito ecográficamente como un engrosamiento hiperecoico del nervio¹⁰, ya que tanto el tejido fibroso como el adiposo presentan una ecogenicidad mayor que la del nervio.

El HFL cutáneo no se acompaña de un aumento del flujo sanguíneo, por lo que el uso del modo Doppler color puede facilitar el diagnóstico diferencial con lesiones vasculares

como el hemangioma infantil, el hemangioma congénito o algunas malformaciones vasculares. El resto de las lesiones con las que el HFL cutáneo puede plantear dudas puede descartarse mediante ecografía (tabla 1).

Hemos ilustrado, con el caso de un HFL cutáneo precalcáneo y unilateral, la utilidad de la ecografía en el diagnóstico diferencial de esta entidad. Así, pensamos que la ecografía de alta frecuencia es una técnica útil para confirmar la sospecha clínica del HFL cutáneo, y puede evitar biopsias en una localización en la que la aplicación de anestesia es particularmente dolorosa y donde las cicatrices pueden generar molestias crónicas. Además, la ecografía cutánea nos permite enseñar y explicar la lesión a los padres y ejerce un importante efecto tranquilizador.

Conflicto de intereses

Los autores declaran no tener ningún conflicto de intereses.

Bibliografía

- Espana A, Pujol RM, Idoate MA, Vazquez-Doval J, Romani J. Bilateral congenital adipose plantar nodules. *Br J Dermatol*. 2000;142:1262-4.
- Yang JH, Park OJ, Kim JE, Won CH, Chang SE, Lee MW, et al. Precalcaneal congenital fibrolipomatous hamartoma. *Ann Dermatol*. 2011;23:92-4.
- García-Mata S, Hidalgo-Ovejero A. Anteromedial plantar nodules of the heel in childhood: A variant of the normality? *J Pediatr Orthop B*. 2010;19:108-13.
- Meyer P, Soennichsen K, Buchenau W. Autosomal dominant precalcaneal congenital fibrolipomatous hamartoma. *Pediatr Dermatol*. 2005;22:355-6.
- Cambiaghi S, Galloni C, Restano L, Cavalli R. Precalcaneal congenital fibrolipomatous hamartoma. *Int J Dermatol*. 2006;45:1202-3.
- Grilo E, Nascimento J, Estanqueiro P, Salgado M. Symmetric asymptomatic plantar nodules in an infant. *J Pediatr*. 2016;172:219.
- Semadeni BL, Mainetti C, Itin P, Lautenschlager S. Precalcaneal congenital fibrolipomatous hamartomas: Report of 3 additional cases and discussion of the differential diagnosis. *Dermatology*. 2009;218:260-4.
- Choudhary AK, Adapa P. Precalcaneal congenital soft-tissue lesions in children: A case report of fibrous hamartoma of infancy and an approach to differential diagnosis. *Radiol Case Rep*. 2010;5:373.
- Rodríguez Bandera AI, Saylor DK, Beato-Merino MJ, North J, Frieden IJ. Cutaneous fibrolipomatous hamartoma: report of two cases with retrocalcaneal location. *Pediatric Dermatol*. 2018;35:498-501.
- Whittle C, Schonstedt V, Schiappacasse G. Fibrolipomatous hamartoma and its ultrasound diagnosis: Case series and review of the literature. *Ultrasound Q*. 2014;30:282-6.
- Wortsman X, Wortsman J, Aranibar AC. Congenital diseases of the skin. En: Wortsman X, Jemec GBE, editores. *Dermatologic ultrasound with clinical and histologic correlations*. New York: Springer; 2013. p. 39-72.
- Gorincour G, Kokta V, Rypens F, Garel L, Powell J, Dubois J. Imaging characteristics of two subtypes of congenital hemangiomas: Rapidly involuting congenital hemangiomas and non-involuting congenital hemangiomas. *Pediatr Radiol*. 2005;35:1178-85.

A.I. Rodríguez-Bandera*, M. Feito-Rodríguez
y R. de Lucas-Laguna

Servicio de Dermatología, Hospital Universitario La Paz, Madrid, España

* Autor para correspondencia.
Correo electrónico: anarb85@gmail.com
(A.I. Rodríguez-Bandera).

<https://doi.org/10.1016/j.ad.2018.04.007>
0001-7310/
© 2018 AEDV.

Publicado por Elsevier España, S.L.U. Todos los derechos reservados.