

2. Willemze R, Jaffe ES, Burg G, Cerroni L, Berti E, Swerdlow SH, et al. WHO-EORTC classification for cutaneous lymphomas. *Blood*. 2005;105:3768–85.
 3. Marschalkó M, Erős N, Kontár O, Hidvégi B, Telek J, Hársing J, et al. Folliculotropic mycosis fungoides: Clinicopathological analysis of 17 patients. *J Eur Acad Dermatol Venereol*. 2015;29:964–72.
 4. Mantaka P, Helsing P, Gjersvik P, Bassarova A, Clausen O, Delabie J. Clinical and histopathological features of folliculotropic mycosis fungoides: A Norwegian patient series. *Acta Derm Venereol*. 2013;93:325–9.
 5. Brown DN, Wieser I, Wang C, Dabaja BS, Duvic M. Leonine facies (LF) and mycosis fungoides (MF): A single-center study and systematic review of the literature. *J Am Acad Dermatol*. 2015;73:976–86.
 6. Ishibashi M, Ohshima K, Chen KR. Folliculotropic mycosis fungoides with eosinophilia and CD30⁺ large-cell transformation: A case with a fatal outcome presenting with multifocal lesions and leonine facies. *Clin Exp Dermatol*. 2010;35:e133–6.
 7. van Santen S, Roach REJ, van Doorn R, Horváth B, Bruijn MS, Sanders CJG, et al. Clinical staging and prognostic factors in folliculotropic mycosis fungoides. *JAMA Dermatol*. 2016;152:992–1000.
 8. Sandberg Y, Heule F, Lam K, Lugtenburg PJ, Wolvers-Tettero ILM, van Dongen JJM, et al. Molecular immunoglobulin/T-cell receptor clonality analysis in cutaneous lymphoproliferations. Experience with the BIOMED-2 standardized polymerase chain reaction protocol. *Haematologica*. 2003;88:659–70.
 9. Villamizar-Rivera N, Olaya N. Determinación de la clonalidad en tejidos humanos. *Iatreia*. 2015;28:269–82.
- E. Uribe-Bojanini^{a,*}, C. Santa-Vélez^{a,b},
X. Rueda-Cadena^b y S.D. Morales^b
- ^a Universidad CES, Medellín, Colombia
^b Instituto Nacional de Cancerología, Bogotá, Colombia
- * Autor para correspondencia.
Correo electrónico: uribe.esteban@uces.edu.co
(E. Uribe-Bojanini).
- <https://doi.org/10.1016/j.ad.2018.02.027>
0001-7310/
© 2018 AEDV.
Publicado por Elsevier España, S.L.U. Todos los derechos reservados.

Regresión espontánea de tres nevus melanocíticos congénitos medianos



Spontaneous Regression of Medium-Sized Congenital Melanocytic Nevi: Report of 3 New Cases

Sr. Director:

Los nevus melanocíticos congénitos (NMC) son proliferaciones benignas, genéticamente determinadas, de células que derivan de la cresta neural, presentes desde el nacimiento o en las primeras semanas de vida¹⁻³. Pueden permanecer sin cambios o bien presentar un curso dinámico^{1,3}. El fenómeno de regresión es un proceso poco frecuente que provoca la pérdida progresiva del pigmento y puede ocurrir de diferentes maneras¹⁻⁵. Frecuentemente se asocia a la formación de lesiones acrómicas a distancia^{2,4}.

Caso 1

Un niño de 8 años de edad fue evaluado por unos cambios en su NMC de la pierna izquierda, de 3 años de evolución. Estos se iniciaron con la presencia de un fenómeno de halo con la posterior desaparición del pigmento sobre su superficie y de los pelos que lo recubrían. Concomitantemente, desarrolló unas lesiones acrómicas a distancia (en la fosa ilíaca derecha y en la región occipital del cuero cabelludo) (fig. 1A-c). Inició un tratamiento tópico con furoato de mometasona durante 3 semanas seguido de tacrolimus 0,1% ungüento, con lo que se logró la repigmentación por sectores tanto del nevus (fig. 1D) como de las lesiones acrómicas distantes, pero sin modificaciones en su poliosis.

Caso 2

Una niña de 5 años fue examinada por unos cambios en su NMC de un mes de evolución. En el examen físico se

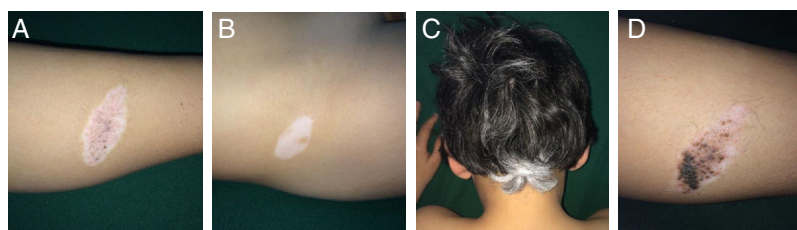


Figura 1 A) NMC, obsérvese la pérdida de pigmento y la persistencia del mismo en la zona central. B) Mácula acrómica en la fosa ilíaca derecha. C) Poliosis occipital. D) Áreas de repigmentación del NMC a los 4 meses de tratamiento.

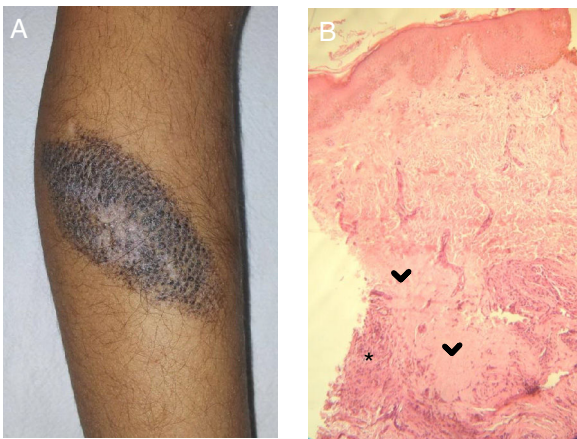


Figura 2 A) NMC de coloración marrón negruzco con sector central blanquecino de aspecto fibrótico. Obsérvense los vellos blancos en dicha área. B) Histología: áreas de homogenización de colágeno (>) en la dermis profunda comprometiendo los anejos, rodeado por las células névicas y un infiltrado inflamatorio (*).

observó una lesión de 9 × 5 cm de superficie rugosa, de contornos regulares, de color marrón con un sector central blanquecino, de aspecto fibroso y con unos pelos blancos en su superficie (fig. 2A). Paralelamente apareció una mácula acrómica en el párpado superior izquierdo. Inició tratamiento en ambas lesiones con tacrolimus 0,03% unguento. No regresó a la consulta.

Caso 3

Una niña de 5 años de edad fue evaluada por una despigmentación progresiva de su NMC que se había iniciado con un fenómeno de halo con una disminución progresiva del pigmento en la superficie del mismo. Simultáneamente desarrolló unas lesiones acrómicas en los párpados superiores. Durante los años posteriores desarrolló unas áreas de fibrosis junto con una atrofia folicular en el interior de su NMC.

Se indicó pimecrolimus 1% en lesiones acrómicas distantes, sin apreciar ninguna repigmentación (fig. 3A-C).

Histológicamente se encontró, en todos los pacientes, la presencia de células névicas y un infiltrado inflamatorio de predominio linfocitario en la dermis profunda. En los casos 2 y 3 se observó la sustitución de las células névicas por un tejido fibroso (fig. 2B).

El examen dermatoscópico, en los 3 casos, mostró la presencia de una hiperpigmentación perifolicular, en algunos sectores un pigmento azul-grisáceo vinculable al componente profundo, glóbulos y áreas rosadas sin estructuras.

Discusión

Los NMC se clasifican según el tamaño en pequeños (menor de 1,5 cm), medianos (1,5 a 10 cm), grande (10 a 20 cm) y gigantes (mayor de 20 cm). Pueden localizarse en cualquier parte de la superficie cutánea, aparecer aisladamente o formando parte de síndromes más complejos^{1,3}.

Para Torrelo et al.⁶ los nevus reflejan mosaicismos, demostrando que siguen ciertos patrones cutáneos y características fenotípicas. Asimismo, se ha demostrado la presencia de mutaciones poscigóticas del gen H-Ras en estos nevus^{3,6,7}.

La evolución de los NMC es variable, pudiendo permanecer estables durante toda la vida, aumentar de tamaño, coloración, espesor, incrementar su vellosidad, malignizarse e incluso involucionar^{1,3,4}. Hasta la fecha se han publicado múltiples formas en que estos nevus muestran signos de regresión^{1,2,4,5}. La forma más frecuente es a partir de un fenómeno de halo y produciéndose la involución espontánea del mismo desde la periferia hacia el centro. Otra forma, menos habitual, sería sin dicho fenómeno de halo⁶. Existen casos excepcionales, que involucionan mediante una fibrosis de los mismos⁵.

El fenómeno de halo es un área de despigmentación que puede ocurrir alrededor de NMC y otras entidades². Afecta al 1% de la población general, siendo su incidencia mayor en pacientes con vitíligo en edad pediátrica^{2,8}. Existen múltiples teorías sobre su fisiopatogenia, mediando

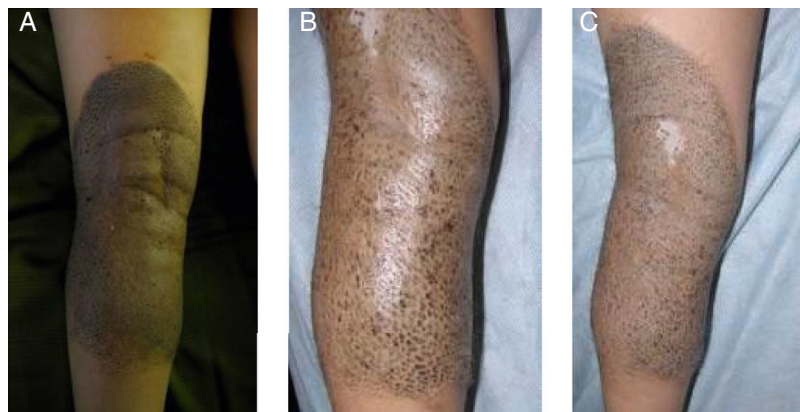

Figura 3 A) NMC mediano con pequeñas áreas de regresión. B) Seguimiento: obsérvense pérdida progresiva de pigmento a predominio folicular. C) Detalle: atrofia folicular. Obsérvense vellos sin pigmento.

respuestas inmunes celular y/o humoral frente a células névicas o melanocitos névicos que pudieran presentar antígenos asociados o alteraciones inespecíficas, incluso originando reacciones cruzadas con melanocitos localizados a distancia⁸. Esto último explicaría la aparición de lesiones acrómicas remotas. Drakensjö et al.¹ consideran que a pesar de la involución, persisten células névicas en la dermis.

Tanto el vitiligo como el fenómeno de halo comparten mecanismos inmunológicos y se ha demostrado que cuando ambos están presentes se asocian a algunos subtipos del antígeno leucocitario humano (HLA)^{4,8}.

La involución de los NMC sin fenómeno de halo es muy poco frecuente y se han propuesto mecanismos alternativos de regresión, como la disminución de la síntesis de melamina y/o la apoptosis de células névicas. El caso 2 tuvo una regresión del NMC sin un fenómeno de halo previo pero con la presencia de unas lesiones acrómicas a distancia.

La regresión mediante fibrosis ha sido excepcionalmente descrita, desconociéndose el mecanismo por el cual sucede. Una variante de esta forma de involución por fibrosis, descrita por Ruiz-Maldonado et al.⁹, es el nevus desmoplásico. En este caso los autores postulan como fisiopatogenia al sistema inmune como desencadenante^{9,10}. Histológicamente se produce una sustitución de las células névicas por tejido conectivo y clínicamente la induración del mismo es la característica sobresaliente. El principal diagnóstico diferencial que se debe tener presente es la malignización, por lo que el seguimiento, clínico e histológico, se hace imprescindible^{9,10}.

La respuesta inmune ante células neoplásicas actuaría concomitantemente contra las células nevomelanocíticas. Aunque hay reportes de la asociación entre el fenómeno de halo y el melanoma, es rara en su vinculación con los NMC⁵.

Consideramos interesante la presentación de estos casos clínicos, en los que se ejemplifica las distintas formas de regresión. El conocimiento de este proceso permitirá además anticiparse al desarrollo de un eventual vitiligo, con lo cual el seguimiento permitirá un diagnóstico y tratamiento precoz. Resulta llamativo el caso 2, que involucionó sin un fenómeno de halo previo, a pesar de lo cual aparecieron lesiones acrómicas a distancia, lo que sugiere que el sistema inmune tuvo un papel relevante en el proceso.

Conflicto de intereses

Los autores declaran no tener ningún conflicto de intereses.

Bibliografía

1. Drakensjö IT, Hedblad MA, Wahlgren CF. Rapidly involuting congenital melanocytic naevi in two children. *Acta Derm Venereol.* 2012;92:605–6.
2. Stierman SC, Tierney EP, Shwayder TA. Halo congenital nevocellular nevi associated with extralesional vitiligo: a case series with review of the literature. *Pediatr Dermatol.* 2009;26:414–24.
3. Boente MC. Congenital melanocytic nevi. En: Silverberg NB, McKinster CD, Tay YK, editores. *Pediatric skin of color.* New York: Springer Science+Business Media; 2015. p. 249–60.
4. Polat Ekinci A, Kiliç S, Baykal C. Pigment loss in patients with large congenital melanocytic nevi: various clinical presentations documented in a large series. *Pediatr Dermatol.* 2016;33:307–10.
5. Wong EK, Mahmood MN, Salopek TG. Spontaneous regression of a congenital melanocytic nevus by sclerosis. *Pediatr Dermatol.* 2016;33:368–71.
6. Torrello A, Baselga E, Nagore E, Zambrano A, Happle R. Delineation of the various shapes and patterns of nevi varius. *Eur J Dermatol.* 2005;15:439–50.
7. Kinsler VA, Thomas AC, Ishida M, Bulstrode NW, Loughlin S, Hing S, et al. Multiple congenital melanocytic nevi and neurocutaneous melanosis are caused by postzygotic mutations in codon 61 of NRAS. *J Invest Dermatol.* 2013;133:2229–36.
8. Cohen BE, Mu EW, Orlow SJ. Comparison of childhood vitiligo presenting with or without associated halo nevi. *Pediatr Dermatol.* 2016;33:44–8.
9. Ruiz Maldonado R, Orozco-Covarrubias L, Ridaura-Sanz C, Duran-McKinster C, del Mar Saez de Ocariz Gutierrez M, Tamayo-Sánchez L. Desmoplastic hairless hypopigmented naevus: a variant of giant congenital melanocytic naevus. *Br J Dermatol.* 2003;148:1253–7.
10. Boente MC, Asial RA. Desmoplastic hairless hypopigmented nevus (DHHN). A distinct variant of giant melanocytic nevus. *Eur J Dermatol.* 2005;15:1–3.

R. Alperovich^{a,*}, M.J. Fiandrino^a, R. Asial^b y M.C. Boente^b

^a *Dermatología, Hospital del Niño Jesús, Tucumán, Argentina*

^b *Centro Integral de Dermatología, Tucumán, Argentina*

* Autor para correspondencia.

Correo electrónico: ruthalperovich@hotmail.com
(R. Alperovich).

<https://doi.org/10.1016/j.ad.2018.03.023>

0001-7310/

© 2018 AEDV.

Publicado por Elsevier España, S.L.U. Todos los derechos reservados.