

Fenómeno isotópico inverso en el síndrome de reacción por drogas con eosinofilia y síntomas sistémicos



Reverse Isotopic Phenomenon in Drug Reaction with Eosinophilia and Systemic Symptoms

Sr. Director:

El fenómeno isotópico inverso o falta de respuesta isotópica es un evento poco frecuente caracterizado por la ausencia de una dermatosis en el lugar donde hubo previamente otra ya curada, y con la que no guarda relación alguna¹. La nueva enfermedad no se localiza en el sitio de una enfermedad inflamatoria ya resuelta. La mayoría de las publicaciones relacionadas con el fenómeno isotópico inverso describen al herpes zóster como la enfermedad precedente implicada².

Describimos un caso de síndrome de hipersensibilidad a fármacos con eosinofilia y síntomas sistémicos (DRESS) por carbamazepina con falta de respuesta isotópica en la localización de un herpes zóster curado.

Un varón de 60 años acudió a nuestra consulta quejándose de fiebre, disnea y erupción eritematosa, pruriginosa desde hacía 7 días. Aproximadamente 2 meses atrás, el paciente desarrolló un herpes zóster en la región inferior derecha del pecho; se le prescribió carbamazepina oral para el tratamiento del dolor residual.

En el examen físico se encontró inflamación generalizada, especialmente intensa en las áreas periorcarias, febrícula (38,1°C), taquicardia (frecuencia cardíaca: 110 min) y taquipnea (frecuencia respiratoria: 22 min). El abdomen estaba distendido con ausencia de sonidos intestinales. Se identificó linfadenopatía moderada en la región inguinal y axilar. En la exploración de la piel se encontraron lesiones maculo-papulares eritematosas con predominio de la distribución en cara, tronco, y en los segmentos proximales de las extremidades, coalescentes de manera que todo del tronco, con excepción del dermatoma T9 derecho, estaban afectados (fig. 1). La piel del dermatoma T9 mostraba cicatrices hiperpigmentadas correspondientes a un herpes zóster resuelto (fig. 2). El resto de los exámenes tanto de piel como sistémicos fueron normales.

Las pruebas de laboratorio revelaron leucocitosis (LT: 15.500 mm³; normal: 4.000-11.000 mm³) con eosinofilia (RTE: 1.580 mm³; normal: 40-440 mm³). Los valores de las enzimas hepáticas (SGOT: 660 UI [normal: 7-40 UI]; SGPT: 590 UI [normal: 7-56 UI]), urea en sangre (120 mg/dl [normal: 10-40 mg/dl]) y creatinina sérica (1,9 mg/dl [normal: 0,3-1,2 mg/dl]) eran altos. La radiografía de tórax era normal y el intestino estaba distendido con acumulación de gases, sugestivo de íleo paralítico. El paciente presentaba hiperamilasemia (260 U/l [normal: 40-140 U/l]) sugestiva de pancreatitis. A continuación, desarrolló un síndrome de distrés respiratorio agudo letal. El diagnóstico de síndrome DRESS se estableció según los criterios de la escala de RegiSCAR³.

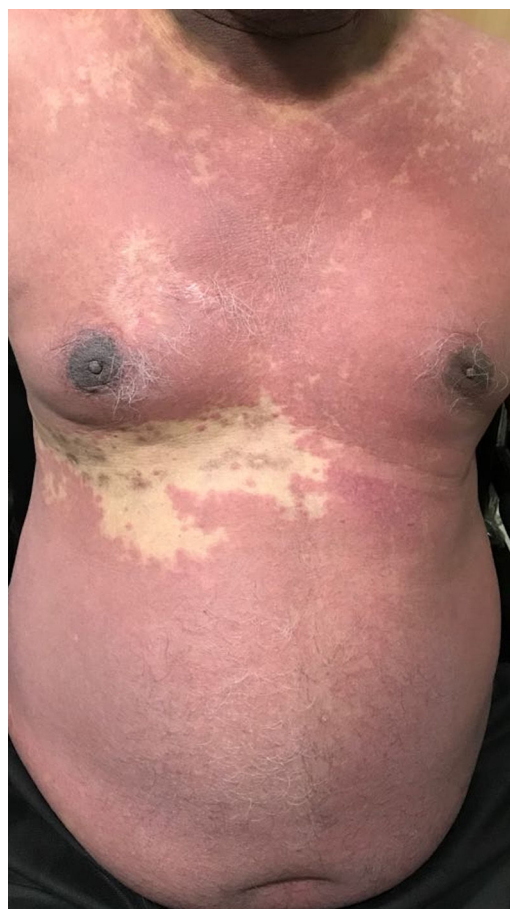

Figura 1 Lesiones máculopapulares eritematosas confluentes en el tórax y abdomen con preservación del dermatoma T9 derecho.

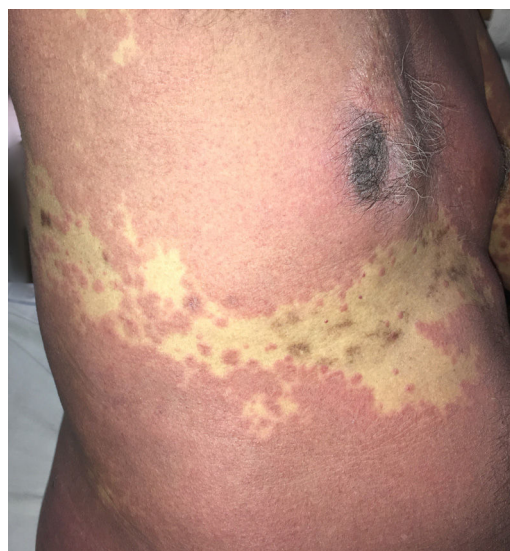


Figura 2 A más aumentos, la zona preservada muestra hiperpigmentación y cicatrices del herpes zóster curado quedando preservado el dermatoma T9 de la erupción cutánea.

Tabla 1 Detalle de los casos de fenómeno isotópico inverso descritos en la literatura

N.º de caso	Estudio	Edad/sexo	Enfermedad secundaria	Sitio de la preservación	Enfermedad primaria
1	Nuestro caso	60 años/varón	Síndrome DRESS	Tronco (dermatoma T9 derecho)	Herpes zóster
2	Tenea D ² (2010)	39 años/mujer	Síndrome Stevens-Johnson	Lado derecho del tronco	Herpes zóster
3	Kannangara AP et al. ⁶ (2008)	53 años/mujer	Síndrome sobreposición SJS-TEN	Nervio craneal V1 izquierda	Herpes zóster
4	Kannangara AP et al. ⁶ (2008)	62 años/varón	Eritrodermia	C3-C4 izquierda	Herpes zóster
5	Park H et al. ⁷ (2008)	67 años/mujer	Eritema multiforme	Tronco (dermatoma T3)	Herpes zóster
6	Twersky JM et al. ⁵ (2004)	58 años/varón	Linfoma cutáneo células T	Tronco (dermatoma T8 izquierdo)	Herpes zóster
7	Jain R et al. ⁸ (2003)	ND	Lepra «borderline»	ND	Herpes zóster
8	Jain R et al. ⁸ (2003)	ND	Lepra «borderline»	ND	Herpes zóster
9	Okaya-Bayazit E et al. ⁹ (1999)	72 años/mujer	Granuloma elastolítico anular de células gigantes	Antebrazo izquierdo	Cicatriz quemadura
10	Nasca MR et al. ¹⁰ (1995)	53 años/varón	Acné esteroideo	Espalda	Sitio irradiación Rx
11	Huilgol SC et al. ¹¹ (1995)	74 años/varón	Granuloma anular generalizado	Brazo izquierdo	Punto de vacunación

DRESS: drug reaction with eosinophilia and systemic symptoms; ND: no disponible; Rx: rayos X; SJS-TEN: Stevens-Johnson syndrome-toxic epidermal necrolysis.

El síndrome DRESS es una reacción idiosincrática a un medicamento poco frecuente caracterizada por erupción cutánea, fiebre, linfadenopatía, eosinofilia y afectación multiorgánica. Está causada normalmente por medicaciones anticonvulsivantes, alopurinol, minociclina y agentes antirretrovirales (abacavir). La patogenia es incierta, pero se cree que se origina en pacientes con metabolismo lento para los fármacos y sus metabolitos. Hay predisposición genética y se ha asociado a herpesvirus humanos. Se ha propuesto como mecanismo mediador del síndrome a la reacción cruzada de las células T antivirales con el fármaco responsable⁴. Sin embargo, la preservación del sitio del herpes zóster curado arroja dudas con respecto a esta teoría.

No está clara la razón por la que la piel lesionada se salva de un daño cutáneo secundario. La erupción del DRESS puede ser el resultado de la alteración de la respuesta inmune local ocasionada bien por el propio virus o por la producción de citoquinas Th1 como TNF-alfa, IFN-gamma, IL-2 e IL-5². Se ha comprobado que la pérdida o reducción de la actividad de las células de Langerhans ubicadas en la zona donde se asentó el herpes zóster, puede desempeñar algún papel en el desarrollo de este fenómeno de preservación⁵. Además, en los queratinocitos infectados por virus herpes la expresión de la MHC e ICAM-1 está reducida, dificultando su actividad como células presentadoras de antígeno que inhiben la respuesta de células T, lo que conduce a la erupción cutánea del DRESS⁶.

Hay que distinguir el fenómeno isotópico inverso del fenómeno isomórfico no-respuesta o fenómeno de Renbök. En ambos, se preserva la piel en la que se asienta una dermatosis primaria no relacionada, mientras en el fenómeno de Renbök el proceso primario continúa activo, en el isotópico no-respuesta este se ha curado¹.

Son muy pocos los casos de fenómeno isotópico inverso descritos en la literatura. En ellos se refiere la preservación de sitios de vacunación¹¹, herpes zóster^{2,5-8} y cicatrices de quemaduras⁹, y en los que los procesos secundarios desarrollados fueron necrólisis epidérmica², eritema multiforme⁷, linfomas cutáneos⁵, lepra⁸ y granuloma elastolítico anular de células gigantes⁹ (tabla 1). Nuestro caso probablemente sea el primer caso de fenómeno isotópico inverso aparecido en un síndrome DRESS.

Conflicto de intereses

Los autores declaran no tener ningún conflicto de intereses.

Bibliografía

1. Wolf R, Wolf D, Ruocco E, Brunetti G, Ruocco V. Wolf's isotopic response. *Clin Dermatol*. 2011;29:237-40.
2. Tenea D. Carbamazepine-induced Stevens-Johnson syndrome sparing the skin previously affected by herpes zoster infection

- in a patient with systemic lupus erythematosus: A reverse isotopic phenomenon. *Case Rep Dermatol.* 2010;2:140-5.
3. Choudhary S, McLeod M, Torchia D, Romanelli P. Drug reaction with eosinophilia and systemic symptoms (DRESS) syndrome. *J Clin Aesthetic Dermatol.* 2013;6:31-7.
 4. Shiohara T, Kano Y. A complex interaction between drug allergy and viral infection. *Clin Rev Allergol Immunol.* 2007;33:124-33.
 5. Twersky JM, Nordlund JJ. Cutaneous T-cell lymphoma sparing resolving dermatomal herpes zoster lesions: An unusual phenomenon and implications for pathophysiology. *J Am Acad Dermatol.* 2004;51:123-6.
 6. Kannagara AP, Fleischer AB Jr, Yosipovitch G, Ragunathan RW. Herpes zoster virus associated "sparing phenomenon": Is it an innate possess of HZV or keratinocyte cytokine(s) mediated or combination? *J Eur Acad Dermatol Venereol.* 2008;22:1373-5.
 7. Park H, Kang Y, Lee U. Erythema multiforme sparing regressing herpes zoster lesion: "Reverse isotopic phenomenon?". *J Am Acad Dermatol.* 2008;58 Suppl 2:AB40.
 8. Jain R, Dogra S, Kaur I, Kumar B. Leprosy and herpes zoster: An association or dissociation. *Indian J Lepr.* 2003;75:263-4.
 9. Ozkaya-Bayazit E, Büyükbabani N, Baykal C, Ozturk A, Okcu M, Soyer HP. Annular elastolytic giant cell granuloma: Sparing of a burn scar and successful treatment with chloroquine. *Br J Dermatol.* 1999;140:525-30.
 10. Nasca MR, Micali G, Ferrau F. Steroid acne sparing an area of previous irradiated skin. *Acta Derm Venereol.* 1995;75:495.
 11. Huilgol SC, Liddell K, Black MM. Generalized granuloma annular sparing vaccination sites. *Clin Exp Dermatol.* 1995;20:51-3.
- M. Adil *, Syed Suhail Amin, R. Dinesh Raj y Hera Tabassum
- Departamento de Dermatología, Jawaharlal Nehru Medical College, Aligarh Muslim University, Aligarh, India*
- * Autor para correspondencia.
Correo electrónico: dr.mohd.adil@gmail.com (M. Adil).
- <https://doi.org/10.1016/j.ad.2018.02.026>
0001-7310/
© 2018 AEDV.
Publicado por Elsevier España, S.L.U. Todos los derechos reservados.

Molusco contagioso palmar, una localización excepcional



Molluscum Contagiosum on the Palms: An Uncommon Location

Sr. Director:

El molusco contagioso (MC) es una dermatosis infecciosa muy frecuente. Está causada por un virus ADN de doble cadena del mismo nombre, que pertenece a la familia Poxviridae. Su prevalencia estimada en niños es del 7% y asciende hasta el 18% en adultos inmunodeprimidos. La transmisión de este virus se realiza por contacto directo, fómites o por autoinoculación, y se manifiesta clínicamente en forma de pápulas cupuliformes umbilicadas del color de la piel, generalmente asintomáticas. Excepcionalmente asientan sobre piel glabra¹.

Un varón de 43 años sin antecedentes médicos de interés acudió por la aparición de 2 lesiones en la mano derecha, molestas a la presión o con el roce, de una semana de evolución. La exploración puso de manifiesto 2 pápulas eritematosas de 2 y 4 mm de diámetro respectivamente, la de mayor tamaño con hiperqueratosis central y halo eritematoso perilesional, ligeramente infiltradas al tacto, localizadas en la región hipotenar de la palma de la mano izquierda (fig. 1). El resto de la exploración física fue normal. Se realizó una biopsia-extirpación de una de las lesiones que mostró lobulación de epidermis hacia dermis y queratinocitos con cuerpos de inclusión intracitoplasmáticos (fig. 2). Con estos hallazgos se estableció el diagnóstico de MC de localización palmar y se administró un ciclo de crioterapia en la otra lesión, observándose una resolución completa de ambas al mes del tratamiento.

En la edad pediátrica la infección por el virus del MC suele localizarse en la región facial, el tronco y las extremidades.

En adultos la ubicación más frecuente es a nivel genital y en zonas circundantes². Independientemente de la edad, la afectación de palmas y plantas es excepcional. El primer caso de MC plantar fue publicado por Ingram et al.³ en 1957, existiendo en la actualidad un total de 37 casos descritos, pero solo 13 bien documentados (tabla 1). La afectación

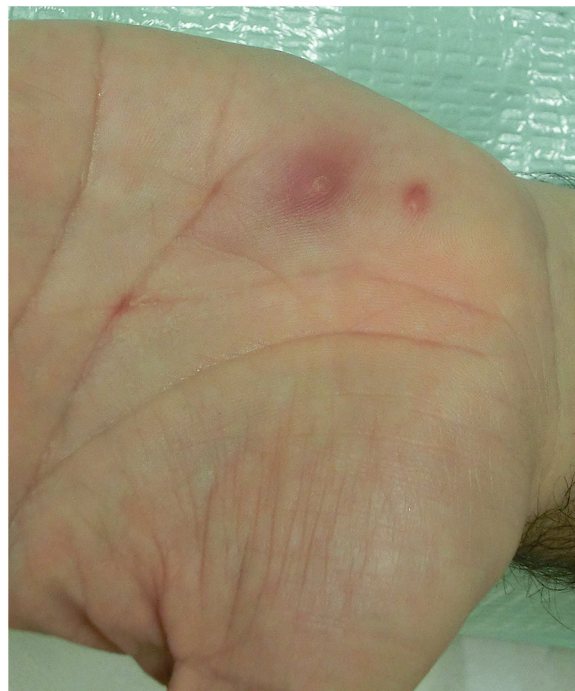

Figura 1 Dos pápulas eritematosas de 2 y 4 mm de diámetro respectivamente, la de mayor tamaño con hiperqueratosis central y halo eritematoso perilesional.