



ACTAS Derma-Sifiliográficas

Full English text available at
www.actasdermo.org



E-IMÁGENES EN DERMATOLOGÍA

Torus palatinus

Torus Palatinus

E. Rozas-Pérez^a, C. Bravo^a y E. Rozas-Muñoz^{b,*}



^a Departamento de Estomatología, Facultad de Odontología, Universidad de Concepción, Concepción, Chile

^b Servicio de Dermatología, Hospital de la Santa Creu i Sant Pau, Barcelona, España

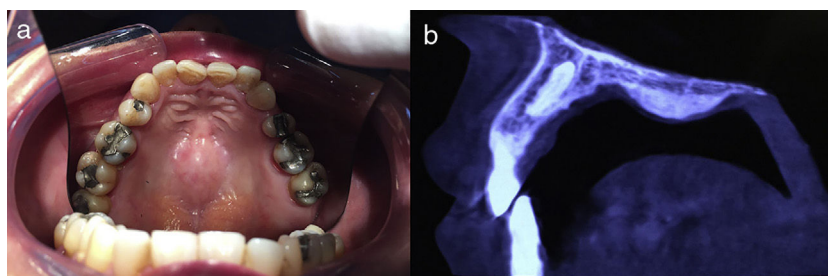


Figura 1

Hombre de 70 años remitido al Departamento de Dermatología para valoración de lesión solitaria en paladar duro. El paciente refería que la lesión estaba presente desde el nacimiento y que su preocupación surgía porque había observado un aumento del tamaño, lo que le originaba dificultades durante la ingestión de alimentos. El examen físico reveló la presencia de una protuberancia nodular, con una mucosa suprayacente normal, situada a lo largo del borde longitudinal del paladar duro (fig. 1a). El historial médico del paciente era anodino y el resto del examen físico no reveló ninguna otra anomalía.

La tomografía mostró una imagen radiopaca en la región del paladar duro, que confirmó el diagnóstico clínico de *torus palatinus* (fig. 1b). Se llevó a cabo la extirpación quirúrgica, dadas las molestias que presentaba el paciente.

El torus palatinus es un sobrecrecimiento congénito benigno del hueso que afecta al paladar duro y a los procesos palatinos. Se trata de la exostosis intraoral más común, con una prevalencia estimada del 20% en la población general, siendo más frecuente en mujeres y en la raza negra.

Su etiología sigue siendo desconocida, proponiéndose como posible agente causal una combinación de factores genéticos y ambientales.

Al tratarse de lesiones benignas, por lo general asintomáticas, el tratamiento no está justificado. En caso de malestar, tratamiento protésico o necesidad de injerto óseo alógeno, se puede realizar una extirpación quirúrgica.

* Autor para correspondencia.

Correo electrónico: docroz@yaho.com (E. Rozas-Muñoz).