



ACTAS Derma-Sifiliográficas

Full English text available at
www.actasdermo.org



IMÁGENES EN DERMATOLOGÍA

Paniculitis por micobacterias atípicas tras mesoterapia Panniculitis Due to Atypical Mycobacteria After Mesotherapy



C. García-Harana*, M. Aguilar-Bernier, J.M. Segura-Palacios y M. de Troya-Martín

Servicio de Dermatología, Hospital Costa del Sol, Marbella, Málaga, España

Mujer de 48 años, sin antecedentes reseñables, que consultó por lesiones dolorosas en la cara externa de ambos muslos de distribución lineal, de 2 semanas de evolución. Un mes antes de su aparición refería haber recibido tratamiento con mesoterapia en dichas localizaciones. En la exploración se apreciaban nódulos subcutáneos eritematovioláceos fluctuantes y dolorosos que evolucionaron hacia la abscesificación y la fistulización. Mediante ecografía cutánea se visualizaron colecciones hipocóicas en dermis que fistulizaban hacia tejido subcutáneo con aumento de la ecogenicidad en las zonas adyacentes a las lesiones (fig. 1). El doppler mostró una mayor vascularización en la periferia de las colecciones. Se realizó biopsia cutánea, con resultado de paniculitis, observándose bacilos mediante la tinción de Fite-Faraco, e identificándose *Mycobacterium abscessus* mediante técnica de PCR.

La paniculitis por micobacterias atípicas es una complicación descrita de la mesoterapia que precisa de terapias combinadas de fármacos, y ocasionalmente tratamiento quirúrgico complementario. La ecografía cutánea permite determinar con mayor detalle la afectación del tejido

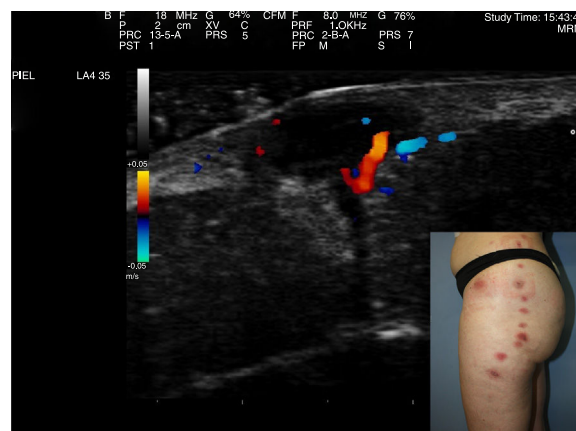


Figura 1

subcutáneo, muchas veces con lesiones subclínicas extensas, así como comparar y evaluar de forma objetiva su evolución. Además, la visualización en tiempo real de la zona abscesificada posibilita la toma de muestras mediante aspiración de forma ecoguiada para su estudio y cultivo microbiológico.

* Autor para correspondencia.

Correo electrónico: crisrina.garciaharana@gmail.com
(C. García-Harana).