




ACTAS Derma-Sifiliográficas

Full English text available at
www.actasdermo.org



IMÁGENES EN DERMATOLOGÍA

Xantogranuloma necrobiótico, manifestación cutánea de las gammopatías monoclonales



Necrobiotic Xanthogranuloma: A Cutaneous Manifestation of Monoclonal Gammopathy

I. Pérez-López^{a,*}, J.D. Herrera-García^b, A. Martínez-López^a y E. García-Durá^a

^a Unidad de Gestión Clínica de Dermatología Médico-Quirúrgica y Venereología, Complejo Hospitalario Universitario de Granada, Granada, España

^b Unidad de Gestión Clínica de Neurología, Complejo Hospitalario Universitario de Granada, Granada, España

Paciente de 74 años, sin antecedentes de interés. Consultó por lesiones de 4 años de evolución que comenzaron a nivel submamario para luego extenderse a la región preesternal y periorbitaria. Había realizado tratamiento con corticoides tópicos, sin mejoría. También refería astenia crónica e intolerancia al ejercicio. A la exploración presentaba placas de aspecto xantomatoso amarillento-anaranjadas, bien delimitadas y con límites más eritematosos y palpables. La zona central de estas lesiones presentaba atrofia marcada con telangiectasias (fig. 1). La analítica general con serologías, autoinmunidad y proteinograma mostró un incremento de la IgG de 3.060 con cadenas Kappa libres de 4,79. El PET y el estudio medular fueron normales. Tras realizar una biopsia cutánea el diagnóstico fue de xantogranuloma necrobiótico asociado a una gammopatía monoclonal de significado incierto.

El xantogranuloma necrobiótico es una entidad poco frecuente incluida dentro de las histiocitosis. Clínicamente suele presentarse como pápulas y placas induradas de color rojo-violáceo y localización variable, siendo la región periorbitaria la más frecuente. El pronóstico depende de la gravedad de las lesiones, así como del compromiso extracutáneo ya que en ocasiones se asocia gammopatías o procesos linfoproliferativos, como en nuestra paciente.

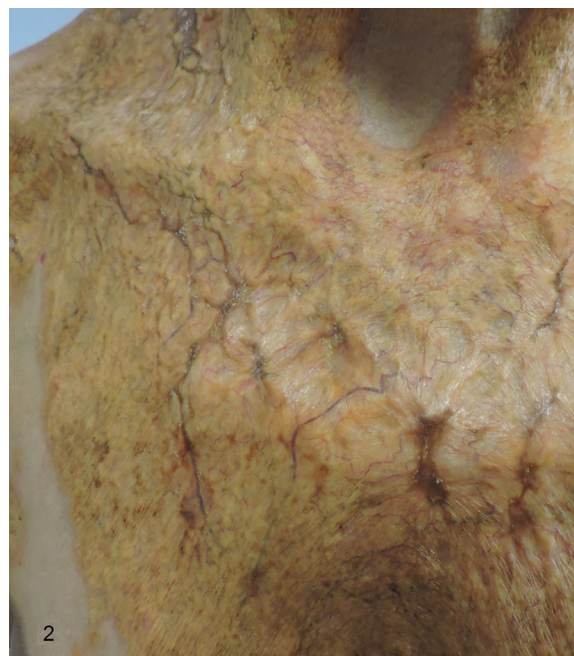

Figura 1

* Autor para correspondencia.

Correo electrónico: ipl.elmadrono@hotmail.com
(I. Pérez-López).