




ACTAS Derma-Sifiliográficas

Full English text available at
www.actasdermo.org



ORIGINAL

Rosácea papulopustulosa: respuesta al tratamiento con azitromicina oral



M. Lova Navarro*, P. Sánchez-Pedreño Guillen, A.M. Victoria Martínez,
T. Martínez Menchón, R. Corbalán Vélez y J. Frías Iniesta

Servicio de Dermatología, Hospital Virgen de la Arrixaca, El Palmar, Murcia, España

Recibido el 7 de octubre de 2017; aceptado el 4 de febrero de 2018

Disponible en Internet el 23 de abril de 2018

PALABRAS CLAVE

Rosácea
papulopustulosa;
Azitromicina;
Tratamiento

Resumen

Introducción: El tratamiento de la rosácea papulopustulosa (RPP) ha consistido durante años en el uso de tetraciclinas orales y antibióticos tópicos. Pero no es infrecuente encontrar casos de RPP resistentes al tratamiento convencional. Azitromicina oral ha demostrado ser una opción eficaz para estos pacientes no respondedores.

Material y método: Se realizó un estudio piloto prospectivo con 16 pacientes con RPP no respondedores al tratamiento convencional (doxiciclina oral y metronidazol gel) que recibieron tratamiento con azitromicina oral. En la visita inicial (visita 1) se realizó una valoración basal del estadio clínico de la RPP, según 4 niveles de gravedad progresiva, y se inició tratamiento con azitromicina oral. A las 8 semanas de finalizar el tratamiento (visita 2) se evaluó la respuesta clínica según 3 niveles de mejoría respecto al estadio clínico basal. Posteriormente, para evaluar la eficacia de azitromicina oral a largo plazo, se realizaron visitas periódicas cada 12 semanas.

Resultados: Todos los pacientes que recibieron tratamiento con azitromicina oral mejoraron de su RPP. A las 8 semanas de finalizar el tratamiento se objetivó un eritema facial residual débil o nulo, con desaparición completa de las pápulas y/o pústulas en el 87,5% de los pacientes. En cuanto al mantenimiento de la eficacia a largo plazo, únicamente 2 pacientes presentaron una recidiva de lesiones inflamatorias de RPP.

Conclusiones: Los resultados de nuestro estudio evidencian que azitromicina oral podría ser un fármaco de gran eficacia a corto y largo plazo para el manejo de aquellos casos de RPP resistentes al tratamiento convencional.

© 2018 AEDV. Publicado por Elsevier España, S.L.U. Todos los derechos reservados.

* Autor para correspondencia.

Correo electrónico: lovamiguel@gmail.com (M. Lova Navarro).

KEYWORDS

Papulopustular
rosacea;
Azithromycin;
Treatment

Papulopustular Rosacea: Response to Treatment with Oral Azithromycin**Abstract**

Introduction: Oral tetracyclines and topical antibiotics have been used to treat papulopustular rosacea (PPR) for years, but it is not uncommon to find patients who do not respond to this standard treatment. In such refractory cases, oral azithromycin has proven to be an effective option.

Material and method: We conducted a prospective pilot study of 16 patients with PPR who were treated with oral azithromycin after a lack of response to oral doxycycline and metronidazole gel. At the first visit, the patients were assessed for baseline severity of PPR on a 4-point clinical scale and started on oral azithromycin. At the second visit, response to treatment in terms of improvement from baseline was evaluated on a 3-point scale. Patients were then scheduled for follow-up visits every 12 weeks to assess long-term effectiveness.

Results: All 16 patients experienced an improvement in their PPR following treatment with oral azithromycin. Eight weeks after completion of treatment, 14 patients (87.5%) showed complete or almost complete recovery (slight or no residual redness and complete clearance of papules and pustules). Only 2 patients experienced a new episode of inflammatory PPR lesions during follow-up.

Conclusions: The findings of this pilot study suggest that oral azithromycin could be a very effective short-term and long-term treatment for RPP resistant to conventional treatment.

© 2018 AEDV. Published by Elsevier España, S.L.U. All rights reserved.

Introducción

La rosácea papulopustulosa (RPP) es una enfermedad inflamatoria crónica caracterizada por la presencia de eritema facial con pápulas y/o pústulas de localización preferentemente facial.

El tratamiento convencional de la RPP¹ ha consistido durante años en el uso de tetraciclinas orales, principalmente doxiciclina, junto con antibióticos tópicos, como el metronidazol. En los últimos años se ha ampliado el arsenal terapéutico con el uso de isotretinoína oral², así como con fármacos antiparasitarios, donde destacamos la ivermectina, que puede ser administrada tanto de forma tópica³ como oral⁴. Sin embargo, en la práctica clínica diaria nos encontramos con un número de casos no despreciable que no responden a los tratamientos anteriormente citados y que suponen un reto terapéutico. Azitromicina, un antibiótico del grupo de los macrólidos, ha demostrado ser un fármaco eficaz y seguro en el tratamiento de la RPP⁵, por lo que se ha planteado un estudio con pacientes atendidos en nuestro hospital y que presentaban RPP resistente al tratamiento convencional⁶.

Material y métodos**Diseño**

Realizamos un estudio piloto prospectivo desde marzo de 2016 hasta septiembre de 2017 en el que se incluyeron 16 pacientes con RPP.

Criterios de inclusión y exclusión de los pacientes

Los criterios de inclusión fueron: 1) pacientes con RPP que habían recibido tratamiento convencional con doxiciclina oral 100 mg comprimidos cada 24 h y metronidazol

al 0,75% gel tópico una aplicación cada 24 h durante 84 días, aumentando el número de lesiones inflamatorias mientras realizaban dicho tratamiento (empeoramiento clínico secundario al tratamiento convencional); 2) pacientes con RPP que habían recibido tratamiento convencional con doxiciclina oral 100 mg comprimidos cada 24 h y metronidazol al 0,75% gel tópico una aplicación cada 24 h durante 84 días, que si bien presentaban una reducción del número de lesiones inflamatorias mientras realizaban dicho tratamiento, presentaban una recidiva de las mismas dentro de las 8 semanas siguientes a la retirada del tratamiento convencional (recidiva precoz).

Los criterios de exclusión fueron: pacientes con RPP que tenían antecedentes de enfermedad cardíaca conocida.

Todos los pacientes fueron informados de forma exhaustiva sobre la azitromicina oral y otras alternativas terapéuticas, así como de las condiciones del estudio, dando su consentimiento por escrito. El estadio clínico fue definido en 4 niveles de gravedad progresiva⁷ (tabla 1).

Durante 12 semanas se realizó tratamiento con azitromicina oral 500 mg comprimidos, según el esquema de tratamiento propuesto por Bakar et al.⁸: 500 mg al día, 3

Tabla 1 Estadios clínicos de rosácea papulopustulosa

Estadio clínico	Signos clínicos
I	Eritema facial con ausencia de pápulas y/o pústulas
II	Eritema facial con pápulas y/o pústulas en número de 1 a 12
III	Eritema facial con pápulas y/o pústulas en número mayor de 20
IV	Eritema facial con pápulas y/o pústulas y edema sólido persistente (<i>morbus Morbihan</i>)

Tomada de Fernandez-Obregon⁷.

días consecutivos a la semana durante 4 semanas, seguido de 250 mg al día (la mitad del comprimido de 500 mg), 3 días consecutivos a la semana durante 4 semanas, y por último, 500 mg al día, un día a la semana durante 4 semanas, haciendo un total de 12 semanas.

Seguimiento

El estudio se diseñó en 2 visitas principales con el fin de comprobar la eficacia de azitromicina oral a corto plazo, realizándose después de estas una serie de visitas sucesivas para comprobar la eficacia a largo plazo de azitromicina oral. En la visita inicial (visita 1), tras informar al paciente y obtener el consentimiento informado, se realizó una valoración basal del estadio clínico de RPP y se inició el tratamiento con azitromicina oral según la pauta descrita durante 12 semanas. La visita 2 tuvo lugar a las 8 semanas de finalizar el tratamiento. En esta visita se evaluó la respuesta clínica según 3 niveles de mejoría⁷ respecto al estadio clínico basal (tabla 2), se recogieron los efectos adversos presentados y además cada paciente realizó una valoración global del control de su enfermedad con el tratamiento como «mejoría discreta», «mejoría moderada» o «gran mejoría». Las características demográficas de los pacientes incluidos, el efecto del tratamiento convencional y la respuesta al tratamiento con azitromicina oral se recogen en la tabla 3. Las visitas sucesivas para comprobar la eficacia de azitromicina oral a largo plazo, es decir, más allá de las 8 semanas de haber suspendido el tratamiento con azitromicina oral, se realizaron cada 12 semanas; en la tabla 4 se recogen los datos de si existía o no recidiva de lesiones inflamatorias, el número de semanas en total sin presentar lesiones inflamatorias, así como si existía respuesta a la reintroducción del tratamiento con azitromicina oral en aquellos pacientes en los que existía recidiva de lesiones inflamatorias.

Resultados

Se incluyeron un total de 16 pacientes (9 mujeres y 7 varones), con una edad media de 47 años (25-82). Todos ellos habían recibido previamente tratamiento convencional para la RPP, empeorando de su cuadro clínico durante el

Tabla 2 Nivel de respuesta clínica de la rosácea papulopustulosa al tratamiento con azitromicina oral

Nivel de respuesta clínica	Signos clínicos
+	Reducción del eritema facial sin cambios en el número de pápulas y/o pústulas
++	Marcada reducción del eritema facial y significativa reducción del número de pápulas y/o pústulas
+++	Eritema facial residual débil o nulo con desaparición completa de pápulas y/o pústulas

Tomada de Fernandez-Obregon⁷.

tratamiento 6 pacientes (fig. 1A y A) y no consiguiendo mantener una mejoría clínica superior a las 8 semanas de suspender el tratamiento 10 pacientes.

Las valoraciones del nivel de respuesta clínica a las 8 semanas de finalizar el tratamiento con azitromicina oral se recogen en la tabla 3. Todos nuestros pacientes que recibieron tratamiento con azitromicina oral mejoraron de su RPP. Antes de iniciar el tratamiento 9 pacientes presentaban estadio II, 6 pacientes estadio III (fig. 1A y A) y un paciente estadio IV. A las 8 semanas de finalizar el tratamiento con azitromicina oral (visita 2) se objetivó un eritema facial residual débil o nulo con desaparición completa de las pápulas y/o pústulas (+++) en 14 de los pacientes (fig. 1B y B), así como una marcada reducción del eritema facial y una significativa reducción del número de pápulas y/o pústulas (++) en los 2 pacientes restantes.

Respecto a la valoración global del tratamiento recogida en la visita 2, ningún paciente definió la respuesta como «mejoría discreta»; 2 pacientes (12,5%) consideraron haber presentado una «mejoría moderada» y 14 pacientes (87,5%) valoraron la respuesta al tratamiento como «gran mejoría».

Haciendo referencia a la evolución de los pacientes más allá de las 8 semanas de haber finalizado el tratamiento con azitromicina oral (tabla 4), 14 de ellos (87,5%) no han presentado recidiva de lesiones inflamatorias (pápulas y/o pústulas) de RPP, mientras que solamente 2 (12,5%) tuvieron un nuevo brote de lesiones inflamatorias (pápulas y/o pústulas) de RPP, resolviéndose en ambos casos el brote con la reintroducción del tratamiento con azitromicina oral.

Se describieron efectos adversos gastrointestinales en 2 pacientes (12,5%), que no provocaron en ningún caso el abandono del tratamiento.

Discusión

La azitromicina es un antibiótico perteneciente a la familia de los macrólidos, comercializado desde la década de los 80, muy utilizado en la práctica clínica diaria para el tratamiento de bronquitis, neumonías, otitis e infecciones de transmisión sexual, entre otras.

En cuanto a la etiopatogenia de la rosácea, se han postulado diferentes agentes como causa de la misma: *Demodex folliculorum*⁹, *Chlamydia pneumoniae*¹⁰, *Helicobacter pylori*¹¹, sobrecrecimiento bacteriano intestinal¹². Cabe destacar que también una situación de estrés ambiental puede llevar a la sobreproducción de especies reactivas de oxígeno, con la consiguiente activación de la cascada inflamatoria^{13,14}. Pues bien, azitromicina, además de su potencial como antibiótico, parece que puede desempeñar un no despreciable papel como antiinflamatorio¹⁵, ya que bloquea la formación de especies reactivas de oxígeno, de ahí su utilidad en el tratamiento de la RPP^{16,17}.

A pesar de que azitromicina presenta un nivel de evidencia B para el tratamiento de la RPP en comparación con doxiciclina, que tiene un nivel de evidencia A^{1,18}, azitromicina ha demostrado ser al menos tan eficaz como doxiciclina en el tratamiento de la RPP⁵, de manera que ante pacientes con RPP que presenten efectos adversos secundarios al tratamiento convencional o que no muestren respuesta clínica al mismo, azitromicina puede ser una opción de eficacia demostrada¹⁹. Hay que destacar también que con una

Tabla 3 Características demográficas, respuesta al tratamiento convencional y evolución del estadio clínico de la rosácea papulopustulosa con azitromicina oral

Paciente	Sexo	Edad	Respuesta al tratamiento convencional	Estadio clínico semana 0	Respuesta clínica a las 8 semanas de finalizar azitromicina oral	Efectos adversos de azitromicina	Valoración global por el paciente
1	Mujer	47	Recidiva precoz	II	+++	No	Gran mejoría
2	Mujer	54	Empeoramiento clínico	III	+++	No	Gran mejoría
3	Mujer	50	Empeoramiento clínico	III	+++	Epigastralgia	Gran mejoría
4	Mujer	45	Empeoramiento clínico	II	+++	No	Gran mejoría
5	Varón	47	Recidiva precoz	III	+++	No	Gran mejoría
6	Mujer	43	Recidiva precoz	II	+++	No	Gran mejoría
7	Varón	37	Recidiva precoz	II	+++	No	Gran mejoría
8	Varón	52	Recidiva precoz	II	+++	No	Gran mejoría
9	Mujer	25	Recidiva precoz	II	++	Diarrea	Mejoría moderada
10	Hombre	82	Recidiva precoz	III	++	No	Mejoría moderada
11	Hombre	43	Recidiva precoz	II	+++	No	Gran mejoría
12	Mujer	66	Empeoramiento clínico	III	+++	No	Gran mejoría
13	Mujer	37	Empeoramiento clínico	III	+++	No	Gran mejoría
14	Hombre	39	Recidiva precoz	II	+++	No	Gran mejoría
15	Mujer	44	Recidiva precoz	II	+++	No	Gran mejoría
16	Hombre	44	Empeoramiento clínico	IV	+++	No	Gran mejoría

Tabla 4 Evolución clínica a largo plazo de la rosácea papulopustulosa tras realizar tratamiento con azitromicina oral

Paciente	Recidiva de lesiones inflamatorias	Semanas sin lesiones inflamatorias	Respuesta a la reintroducción del tratamiento con azitromicina oral
1	No	95	-
2	No	68	-
3	No	40	-
4	Sí	32	Sí
5	Sí	27	Sí
6	No	28	-
7	No	36	-
8	No	20	-
9	No	20	-
10	No	32	-
11	No	30	-
12	No	17	-
13	No	16	-
14	No	28	-
15	No	24	-
16	No	16	-

frecuencia no despreciable encontramos casos de RPP que sufren un empeoramiento de su estadio clínico con el tratamiento convencional⁶, que pudiera estar relacionado con la resistencia adquirida a tetraciclinas²⁰. En nuestro estudio todos los pacientes recibieron tratamiento convencional previo a azitromicina y el 37,5% de los pacientes sufrió

un empeoramiento clínico durante el tratamiento convencional, mientras que el 62,5% restante, a pesar de que mejoraba con el tratamiento convencional, presentaba una recidiva precoz de las lesiones inflamatorias dentro de las 8 semanas siguientes a la finalización del tratamiento convencional. Existen publicados casos aislados^{6,21,22}, así como

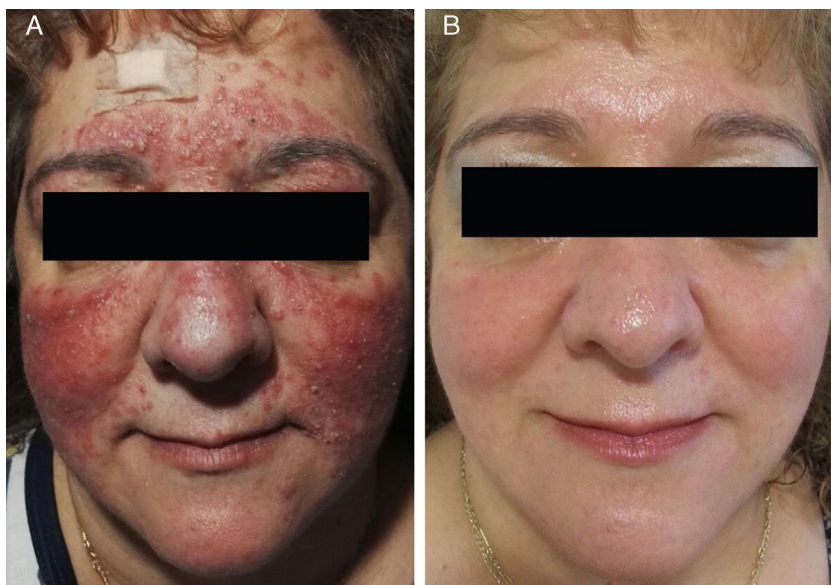

Figura 1 Incremento del número de pápulas y pústulas con el tratamiento convencional (A) y 8 semanas después de finalizar el tratamiento con azitromicina oral (B).

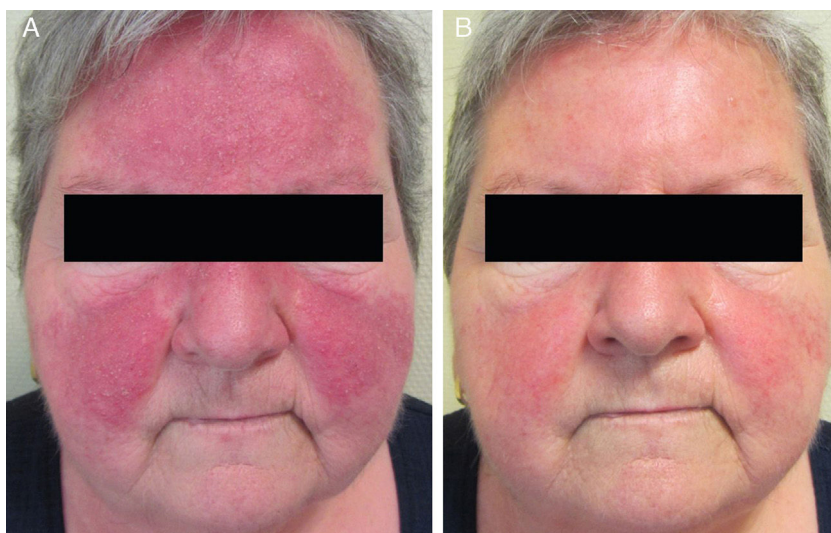

Figura 2 Agravamiento clínico tras doxiciclina oral (A) y resolución completa de las lesiones inflamatorias con azitromicina oral, persistiendo un leve eritema residual (B).

estudios de pacientes^{7,8,23,24} con RPP, donde el tratamiento con azitromicina muestra una gran eficacia. En nuestro estudio, a las 8 semanas de terminar el tratamiento con azitromicina oral se objetivó un eritema facial residual débil o nulo con desaparición completa de las pápulas y/o pústulas en el 87,5% de los pacientes, así como una marcada reducción del eritema facial y una significativa reducción del número de pápulas y/o pústulas en el 12,5% restante de ellos. El estudio también recoge un caso de un varón de 44 años con RPP, sin antecedentes personales de interés, que desde hacía 10 años asociaba un edema facial sólido persistente o enfermedad de Morbihan, y que había recibido tratamiento con doxiciclina oral²⁵, isotretinoína oral²⁶ e ivermectina oral⁴ con empeoramiento clínico, y en el que tras instaurar tratamiento con azitromicina oral se consiguió

la desaparición completa del edema palpebral y de las lesiones inflamatorias. En cuanto al mantenimiento de la eficacia a largo plazo, únicamente 2 pacientes (12,5%) sufrieron una recidiva de las lesiones inflamatorias (pápulas y/o pústulas) de la RPP, respondiendo ambos a la reintroducción del tratamiento con azitromicina oral.

Se debe recordar que en mujeres embarazadas está contraindicado el uso de tetraciclinas, habiéndose comunicado casos de RPP tratados con azitromicina, categoría B de la *Food and Drug Administration*, en pacientes embarazadas, con respuesta clínica satisfactoria y sin efectos adversos²⁷.

Azitromicina presenta ventajas farmacocinéticas respecto a los tratamientos convencionales de la rosácea, como son la penetración intracelular rápida y el mantenimiento prolongado en los tejidos²⁸, lo cual permite disminuir la

frecuencia de administración del medicamento y, con ello, un mejor cumplimiento por parte del paciente⁶. Además, azitromicina muestra una menor tasa de eventos adversos respecto a tetraciclinas²⁹, aunque parece que doxiciclina a dosis bajas (40 mg cada 24 h) presenta una eficacia similar a doxiciclina a dosis convencional (100 mg cada 24 h), con una menor frecuencia de efectos adversos¹⁸. Es necesario conocer el potencial proarritmogénico de azitromicina, dado que puede contribuir a la prolongación del intervalo QT, de manera que el uso de azitromicina en pacientes con un riesgo cardiovascular basal alto, durante 5 días consecutivos, para el tratamiento de procesos infecciosos distintos de la RPP, se ha asociado a un pequeño incremento de la mortalidad cardiovascular³⁰. Comparando con amoxicilina, se estimó que por cada millón de ciclos de tratamiento con azitromicina durante 5 días se producirían 47 muertes adicionales de origen cardiovascular, obteniéndose para el grupo de pacientes de alto riesgo cardiovascular una cifra estimada de 245 muertes adicionales de origen cardiovascular por millón de ciclos de tratamiento con azitromicina durante 5 días. Un metaanálisis reciente³¹ de estudios observacionales no demostró que el uso de azitromicina como antibiótico durante 5 días en la población joven se asocie a un incremento del riesgo de muerte (HR 0,85; IC 95% 0,66-1,09), mientras que en la población de edad avanzada sí existía un aumento del riesgo de muerte (HR 1,64; IC 95% 1,23-2,19). Sería conveniente, por tanto, utilizar otras opciones terapéuticas diferentes a azitromicina en pacientes con RPP de edad avanzada y en aquellos con enfermedades cardiacas conocidas, ya que pueden ser más susceptibles a sus efectos arritmogénicos. En nuestro estudio (tabla 3), ningún paciente presentaba enfermedad cardiaca conocida, participando 2 pacientes con edad superior a 65 años, sin que ninguno presentara efectos adversos cardiovasculares, siendo los únicos efectos reportados de origen gastrointestinal (epigastralgia y diarrea) en 2 pacientes (12,5%), de carácter leve y autorresolutivo, no suponiendo la suspensión de azitromicina.

Respecto a la terapia con macrólidos a largo plazo y su relación con el potencial desarrollo de resistencias bacterianas, existen estudios muy interesantes en el campo de la Neumología³², donde azitromicina se emplea en el tratamiento de pacientes con bronquiectasias debido a su función antiinflamatoria, inmunomoduladora y antibacteriana, consiguiendo una reducción de la frecuencia de las exacerbaciones, del volumen de esputo, así como mejorando la función pulmonar. Si bien nosotros hemos utilizado en los pacientes con RPP la pauta de tratamiento propuesta por Bakar et al.⁸ de 500 mg al día, 3 días a la semana durante 4 semanas, seguida de 250 mg al día, 3 días consecutivos a la semana durante 4 semanas, y, por último, 500 mg al día, un día a la semana durante 4 semanas, haciendo un total de 12 semanas (3 meses), las diferentes pautas de tratamiento con azitromicina oral empleadas en pacientes con bronquiectasias tienen una duración más prolongada, siendo de 6 a 12 meses seguidos, administrándose una dosis diaria de 250 o 500 mg cada 24 h, 3 días por semana o los 7 días de la semana³². Se han detectado en estos pacientes con bronquiectasias resistencias en bacterias comensales como los estreptococos orofaríngeos, pudiendo transmitirse entre los miembros de la comunidad. También se observó una mayor tasa de resistencia a los macrólidos entre las

cepas de *S. aureus* después de 5-12 meses de tratamiento con azitromicina, pero no parecen transmitirse a los contactos domésticos, además de algunas resistencias aisladas de *S. pneumoniae* frente a azitromicina tras 6 meses de tratamiento. Considerando que el significado clínico del incremento de las resistencias bacterianas tras tratamientos prolongados con azitromicina oral es incierto³², serían necesarios más estudios para analizar este hecho.

Como limitaciones del estudio hay que destacar la ausencia de cálculo de tamaño muestral y de grupo de comparación, así como el no haber realizado estudio microbiológico ni anatomopatológico de las lesiones inflamatorias que presentaban los pacientes.

Conclusiones

Aunque se precisan estudios más amplios controlados frente a placebo y frente a doxiciclina oral, azitromicina es un fármaco que ha demostrado eficacia a corto y largo plazo para el tratamiento de la RPP, lo que unido a un buen perfil de seguridad hacen que deba considerarse como una alternativa terapéutica ante casos de RPP que no responden al tratamiento convencional.

Conflicto de intereses

Los autores declaran no tener ningún conflicto de intereses.

Bibliografía

- Anzengruber F, Czernielewski J, Conrad C, Feldmeyer L, Yawalkar N, Häusermann P, et al. Swiss S1 guideline for the treatment of rosacea. *J Eur Acad Dermatol Venereol*. 2017;31:1775-91. <http://dx.doi.org/10.1111/jdv.14349>.
- Gollnick H, Blume-Peytavi U, Szabó EL, Meyer KG, Hauptmann P, Popp G, et al. Systemic isotretinoin in the treatment of rosacea - Doxycycline- and placebo-controlled, randomized clinical study. *J Dtsch Dermatol Ges*. 2010;8:505-15.
- Taieb A, Ortonne JP, Ruzicka T, Roszkiewicz J, Berth-Jones J, Peirone MH, et al., Ivermectin Phase III study group. Superiority of ivermectin 1% cream over metronidazole 0.75% cream in treating inflammatory lesions of rosacea: A randomized, investigator-blinded trial. *Br J Dermatol*. 2015;172:1103-10.
- Hernández-Martín Á. Oral ivermectin to treat papulopustular rosacea in a immunocompetent patient. *Actas Dermosifiliogr*. 2017;108:685-6.
- Akhiani M, Ehsani AH, Ghiasi M, Jafari AK. Comparison of efficacy of azithromycin vs. doxycycline in the treatment of rosacea: A randomized open clinical trial. *Int J Dermatol*. 2008;47:284-8.
- Kim JH, Oh YS, Choi EH. Oral azithromycin for treatment of intractable rosacea. *J Korean Med Sci*. 2011;26:694-6.
- Fernandez-Obregon A. Oral use of azithromycin for the treatment of acne rosacea. *Arch Dermatol*. 2004;140:489-90.
- Bakar O, Demircay Z, Gurbuz O. Therapeutic potential of azithromycin in rosacea. *Int J Dermatol*. 2004;43:151-4.
- Brown M, Hernández-Martín A, Clement A, Colmenero I, Torrelo A. Severe demodex folliculorum-associated oculocutaneous rosacea in a girl successfully treated with ivermectin. *JAMA Dermatol*. 2014;150:61-3.
- Fernandez-Obregon A, Patton DL. The role of *Chlamydia pneumoniae* in the etiology of acne rosacea: Response to the use of oral azithromycin. *Cutis*. 2007;79:163-7.

11. Jørgensen AR, Egeberg A, Gideonsson R, Weinstock LB, Thyssen EP, Thyssen JP. Rosacea is associated with *Helicobacter pylori*: A systematic review and meta-analysis. *J Eur Acad Dermatol Venereol*. 2017;31:2010–5, <http://dx.doi.org/10.1111/jdv.14352>.
12. Agnoletti AF, de Col E, Parodi A, Schiavetti I, Savarino V, Rebora A, et al. Etiopathogenesis of rosacea: A prospective study with a three-year follow-up. *G Ital Dermatol Venereol*. 2017;152:418–23.
13. Oztas MO, Balk M, Ogüs E, Bozkurt M, Ogüs IH, Ozer N. The role of free oxygen radicals in the aetiopathogenesis of rosacea. *Clin Exp Dermatol*. 2003;28:188–92.
14. Jones D. Reactive oxygen species and rosacea. *Cutis*. 2004;74:17–20.
15. Labro MT. Anti-inflammatory activity of macrolides: A new therapeutic potential? *J Antimicrob Chemother*. 1998;41:37–46.
16. Bakar O, Demirçay Z, Yuksel M, Haklar G, Sanisoglu Y. The effect of azithromycin on reactive oxygen species in rosacea. *Clin Exp Dermatol*. 2007;32:197–200.
17. Jones DA. Rosacea, reactive oxygen species, and azelaic acid. *J Clin Aesthet Dermatol*. 2009;2:26–30.
18. Del Rosso JQ, Schlessinger J, Werschler P. Comparison of anti-inflammatory dose doxycycline versus doxycycline 100 mg in the treatment of rosacea. *J Drugs Dermatol*. 2008;7:573–6.
19. Weinkle AP, Doktor V, Emer J. Update on the management of rosacea. *Plast Surg Nurs*. 2015;35:184–202.
20. Sandoz KM, Rockey DD. Antibiotic resistance in Chlamydiae. *Future Microbiol*. 2010;5:1427–42.
21. Sehgal VN, Sharma S, Sardana K. Rosacea/acne rosacea: Efficacy of combination therapy of azithromycin and topical 0.1% tacrolimus ointment. *J Eur Acad Dermatol Venereol*. 2008;22:1366–8.
22. Pereira TM, Vieira AP, Basto AS. Rosacea with extensive extra-facial lesions. *Int J Dermatol*. 2008;47:52–5.
23. Dereli T, Inanir I, Kilinc I, Gencoglan G. Azithromycin in the treatment of papulopustular rosacea. *J Dermatol*. 2005;32:926–8.
24. Elewski BE. A novel treatment for acne vulgaris and rosacea. *J Eur Acad Dermatol Venereol*. 2000;14:423–4.
25. Okubo A, Takahashi K, Akasaka T, Amano H. Four cases of Morbihan disease successfully treated with doxycycline. *J Dermatol*. 2017;44:713–6.
26. Smith LA, Cohen DE. Successful long-term use of oral isotretinoin for the management of Morbihan disease: A case series report and review of the literature. *Arch Dermatol*. 2012;148:1395–8.
27. Fuentelsaz V, Ara M, Corredera C, Lezcano V, Juberias P, Carapeto FJ. Rosacea fulminans in pregnancy: Successful treatment with azithromycin. *Clin Exp Dermatol*. 2011;36:674–6.
28. McDonald PJ, Pruul H. Phagocyte uptake and transport of azithromycin. *Eur J Clin Microbiol Infect Dis*. 1991;10:828–33.
29. Modi S, Harting M, Rosen T. Azithromycin as an alternative rosacea therapy when tetracyclines prove problematic. *J Drugs Dermatol*. 2008;7:898–9.
30. Ray WA, Murray KT, Hall K, Arbogast PG, Stein CM. Azithromycin and the risk of cardiovascular death. *N Engl J Med*. 2012;17:1881–90.
31. Bin Abdulhak AA, Khan AR, Garbati MA, Qazi AH, Erwin P, Kisra S, et al. Azithromycin and risk of cardiovascular death: A meta-analytic review of observational studies. *Am J Ther*. 2015;22:122–9.
32. Haworth CS, Bilton D, Elborn JS. Long-term macrolide maintenance therapy in non-CF bronchiectasis: Evidence and questions. *Respir Med*. 2014;108:1397–408.