

7. Stefanidou MP, Panayotides JG, Tosca AD. Milia en plaque: a case report and review of the literature. *Dermatol Surg.* 2002;28:291-5.

V. Flores-Climente*, J. Dalmau y L. Puig

Servicio de Dermatología, Hospital de la Sant Creu i Sant Pau, Barcelona, España

* Autor para correspondencia.
Correo electrónico: vflores@santpau.cat
(V. Flores-Climente).

<https://doi.org/10.1016/j.ad.2017.11.012>
0001-7310/

© 2018 AEDY.

Publicado por Elsevier España, S. L. U. Todos los derechos reservados.



Tratamiento de úlcera venosa refractaria mediante la «interrupción terminal de la fuente de reflujo»

Treatment of a Refractory Venous Ulcer With Terminal Interruption of the Reflux Source

Sr. Director:

Las úlceras venosas son la principal causa de úlceras crónicas en las piernas. Tienen una prevalencia elevada, así como una alta morbilidad e impacto socioeconómico. Se trata de una enfermedad frecuente en las consultas de dermatología y de cirugía vascular y, pese a que requieren tratamientos de larga duración, su recidiva es habitual¹. El tratamiento de elección es la terapia compresiva. Sin embargo, es habitual que los pacientes se «cronifiquen» en las consultas y pasen por un sin fin de curas locales y apósitos sin resultados. La realidad es que, si no hemos observado una reducción significativa en las primeras 4-12 semanas, probablemente no consigamos la curación con el tratamiento conservador².

Presentamos a un varón de 69 años, sin antecedentes de interés, que consultaba por una úlcera venosa dolorosa en

toallo de 6 meses de evolución. El paciente había realizado tratamiento conservador con vendaje compresivo y curas locales, así como con antibiótico oral en 2 ocasiones por sobreinfección. A la exploración presentaba una úlcera infraaleolar interna de 4cm con 2 lesiones incipientes adyacentes (fig. 1A). También se observaban venas varicosas con cambios secundarios de dermatoesclerosis e hiperpigmentación cutánea. La ecografía doppler (3-13 MHz, modo B, color, pulsado y triplex) mostró incompetencia de la vena safena mayor con tributarias en dirección al lecho ulceroso, así como una perforante incompetente en proximidad. Se realizó tratamiento mediante escleroterapia del lecho ulceroso guiada por ecografía (técnica *Terminal Interruption of the Reflux Source* [TIRS]). Se realizaron 4 sesiones con espuma de polidocanol al 1% (0,5ml por sesión, mezcla 1:4 con CO₂O₂ mediante el método Tessari) a intervalos de una semana alcanzándose reepitelización completa a las 4 semanas (fig. 1B). De forma simultánea se realizó ablación de la vena safena mayor mediante láser intravenoso (Vasculife® 1.470nm) para tratamiento del reflujo proximal y prevención de la recidiva de las úlceras. Tras 6 meses el paciente permanece asintomático y sin recidiva de las úlceras.

El uso de la escleroterapia con espuma en el tratamiento de las úlceras venosas se planteó ya como un tratamiento de primera línea en 2004³. En concreto la técnica TIRS consiste

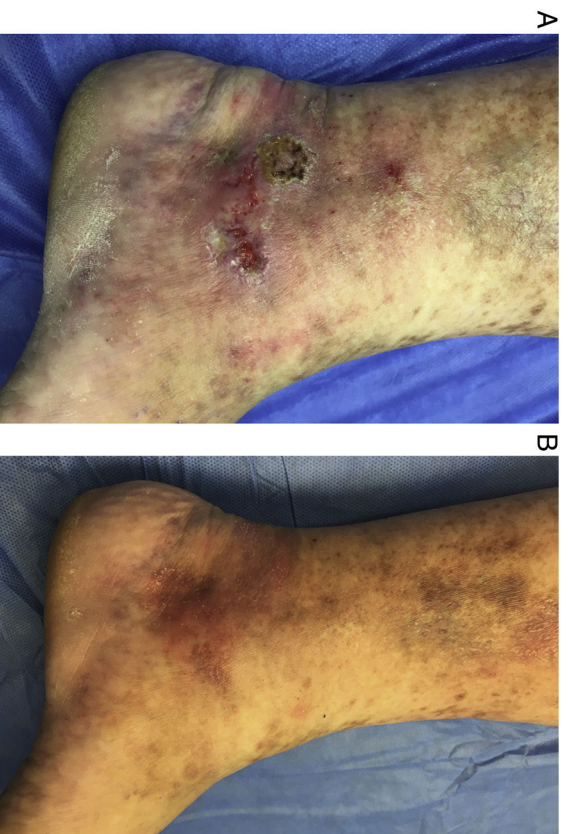


Figura 1 A) Úlcera venosa pretratamiento. B) Resolución completa a las 4 semanas con mejoría de la piel circundante.

en el tratamiento de las venas incompetentes en estrecha proximidad con el lecho ulceroso asemejándose a un vendaje compresivo interno⁴. En una primera consulta se realiza una ecografía doppler para estudiar los vasos del lecho ulceroso y hacer un *mapping* del sistema venoso. Los vasos diana son las perforantes incompetentes y las venas incompetentes del lecho ulceroso en continuidad con el origen del reflujo. Se realiza escleroterapia con espuma y un vendaje compresivo hasta la próxima sesión. Las sesiones se efectúan semanalmente hasta la obliteración de todos los vasos diana incompetentes.

En los casos descritos su efectividad está en torno al 90% y el tiempo medio de curación es de 4-8 semanas^{4,5}. Los autores hemos presentado anteriormente una serie de 6 casos clínicos con resultados similares⁶. Parece que podría ser una técnica más eficaz y con un tiempo de curación menor que las terapias conservadoras o que el tratamiento del reflujo proximal mediante escleroterapia por sí solo⁶⁻⁹. Respecto a la escleroterapia con espuma existen estudios a favor con series amplias y con un seguimiento a largo plazo. También ofrece mejores resultados que otras terapias con escaso nivel de evidencia como venotónicos, células madre y factores de crecimiento. Esto se debería a que actúa de forma directa en el origen de las úlceras venosas. El riesgo de recidiva parece que podría ser menor que en el caso del tratamiento exclusivo del reflujo proximal^{4,6,7}. No obstante no debemos olvidar la importancia de las medias o vendajes compresivos en la prevención de las mismas.

El tratamiento se puede realizar de forma ambulatoria observándose mejoría ya en las primeras 2 semanas tanto de las úlceras como de los síntomas asociados. La complicación más temida sería la inyección accidental de las venas tibiales posteriores con consecuente trombosis. Los efectos adversos descritos más frecuentes son: dolor, hematomas e incomodidad con los vendajes posteriores. Otras complicaciones descritas con la escleroterapia de forma excepcional son: efectos adversos neurológicos transitorios, inyección intraarterial con isquemia, tromboembolismo pulmonar y trombosis venosa profunda.

Creemos que se trata de una técnica con resultados prometedores, segura y con un tiempo de recuperación mínimo.

Conflicto de intereses

Los autores declaran no tener ningún conflicto de intereses.

Bibliografía

1. Abbade LP, Lastoria S. Venous ulcer: Epidemiology, pathophysiology, diagnosis and treatment. *Int J Dermatol*. 2005;44:449–56.
2. Verma H, Tripathi RK. Algorithm-based approach to management of venous leg ulceration. *Semin Vasc Surg*. 2015;28:54–60.
3. Cabrera J, Redondo P, Becerra A, Garrido C, Cabrera J Jr, García-Olmedo MA, et al. Ultrasound-guided injection of polidocanol microfoam in the management of venous leg ulcers. *Arch Dermatol*. 2004;140:667–73.
4. Bush RG. New technique to heal venous ulcers: Terminal interruption of the reflux source (TIRS). *Perspect Vasc Surg Endovasc Ther*. 2010;22:194–9.
5. Bush R, Bush P. Percutaneous foam sclerotherapy for venous leg ulcers. *J Wound Care*. 2013;22:S20–2.
6. Mendieta-Eckert M, Azpiazú-Macho JL, Lambea-Crespo R. Treatment of chronic venous ulcers: Experience in six patients treated with terminal interruption of the reflux source (TIRS): Effective option for the treatment of venous ulcers. *J Eur Acad Dermatol Venereol*. 2017;31:e433–5.
7. Kulkarni SR, Slim FJ, Emerson LG, Davies C, Bulbulia RA, Whyman MR, et al. Effect of foam sclerotherapy on healing and long-term recurrence in chronic venous leg ulcers. *Phebiology*. 2013;28:140–6.
8. Grover G, Tanase A, Elstone A, Ashley S. Chronic venous leg ulcers: Effects of foam sclerotherapy on healing and recurrence. *Phebiology*. 2016;31:34–41.
9. Lloret P, Redondo P, Cabrera J, Sierra A. Treatment of venous leg ulcers with ultrasound-guided foam sclerotherapy: Healing, long-term recurrence and quality of life evaluation. *Wound Rep Reg*. 2015;23:369–78.

M. Mendieta-Eckert^{a,*}, J.L. Azpiazú-Macho^b
y N. Landa-Gundin^a

^a Servicio de Dermatología, Clínica Dermitek, Vizcaya, Bilbao, España

^b Unidad de Flebología, Clínica Dermitek, Vizcaya, Bilbao, España

* Autor para correspondencia.

Correo electrónico: mmendieta@dermitek.com
(M. Mendieta-Eckert).

<https://doi.org/10.1016/j.ad.2017.10.024>

0001-7310/

© 2018 AEDV.

Publicado por Elsevier España, S.L.U. Todos los derechos reservados.