

9. Röcken M, Ghoreschi K, Morphea, lichen sclerosus. En: Bologna JL, Jorizzo JL, Schaffer JV, editores. *Dermatology*. 3ª ed. Philadelphia: Saunders; 2012. p. 657–70.

M. Bonfill-Ortí^{a,*}, L. Martínez-Molina^a, R.M. Penín^b
y J. Marcoval^a

^a Servicio de Dermatología, Hospital Universitari de Bellvitge, Barcelona, España

^b Servicio de Anatomía patológica, Hospital Universitari de Bellvitge, Barcelona, España

* Autor para correspondencia.

Correo electrónico: mbonfill@hotmail.com (M. Bonfill-Ortí).

<https://doi.org/10.1016/j.ad.2017.09.024>

0001-7310/

© 2018 AEDV.

Publicado por Elsevier España, S.L.U. Todos los derechos reservados.

Milia, una reacción infrecuente tras terapia fotodinámica



Milia: An Uncommon Reaction to Photodynamic Therapy

Sr. Director:

La terapia fotodinámica (TFD) es un tratamiento no invasivo que combina una fuente de luz con un agente fotosensibilizante tópico. Esta técnica es ampliamente utilizada en el ámbito dermatológico para el tratamiento de algunas condiciones oncológicas como las queratosis actínicas y los carcinomas basocelulares superficiales. Si bien la TFD es segura y efectiva, un número no despreciable de pacientes presenta efectos adversos locales tales como eritema, dolor y edema en la zona de aplicación. De forma aislada se han descrito otros efectos adversos como la hiperpigmentación transitoria y la celulitis, y solo de forma excepcional la presencia de quistes de milio.

Un varón de 91 años, de fototipo II según la escala de Fitzpatrick, con antecedentes de hipertensión arterial y cardiopatía hipertensiva secundaria, consultó por lesiones en la zona parietooccipital de tres años de evolución que no habían mejorado con tratamiento queratolítico aplicado durante meses. En la exploración física se observaban múltiples pápulas queratósicas y costrosas no infiltradas al tacto agrupadas en zona parietooccipital. La biopsia por afeitado de una de las lesiones mostraba acantosis con hiperquera-

tosis, alternando orto y paraqueratosis, con atipia focal de queratinocitos en el tercio inferior de la epidermis, confirmando la sospecha diagnóstica de queratosis actínicas. Se decidió realizar TFD con Ameluz[®] (78 mg/g de 5-ALA) en gel, cubriéndose la zona a tratar con apósito opaco durante 3 h. Tras limpiar el área con suero, se expuso la zona a una lámpara de LED de luz roja (630 nm) modelo Aktilite[®] CL128 (Galderma, Uppsala, Suecia) utilizando la dosis recomendada en ficha técnica (37 J/cm²). Tras acabar la sesión, el paciente presentaba importante eritema de la zona tratada.

En la visita de control al mes de tratamiento, se observó resolución completa de las queratosis actínicas, sin embargo, llamaba la atención la presencia de múltiples pápulas milimétricas, monomorfas y blanquecinas en la zona tratada (fig. 1 a). Con la sospecha diagnóstica de quistes de milio, se decidió realizar una biopsia punch de 4 mm. En el estudio histopatológico se observaban múltiples estructuras quísticas revestidas de una pared de epitelio escamoso con capa granulosa y queratina ortoqueratósica en su interior, compatible con quistes de milio (fig. 2). Se inició tratamiento con ácido salicílico al 5% en vaselina una vez al día con mejoría de las lesiones a los dos meses de tratamiento (fig. 1 b).

Los quistes de milio corresponden a pequeños quistes epidérmicos que se presentan como pápulas blanquecinas firmes, de diámetro inferior a 3 mm, que se cree que derivan del folículo pilosebáceo. Se clasifican en quistes de milio primarios, cuando aparecen espontáneamente, con predominio en región facial, y quistes de milio secundarios¹, cuando se producen por un traumatismo o en contexto de condi-

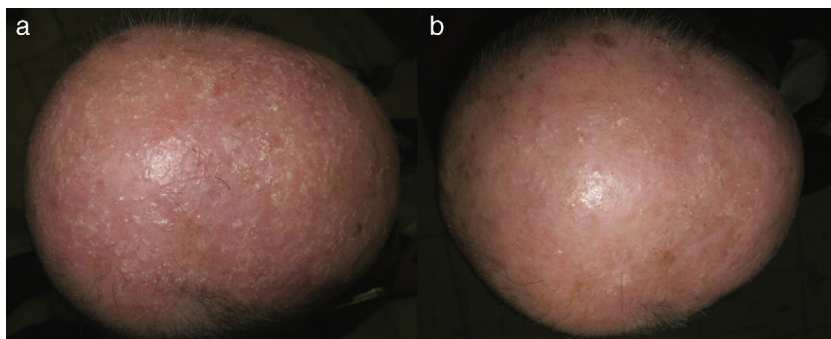


Figura 1 a) Múltiples pápulas milimétricas, monomorfas y blanquecinas en región parietooccipital. b) Evidente mejoría de los quistes de milio en región parietooccipital con queratolíticos suaves.

Tabla 1 Casos de quistes de milio tras TFD publicados en la literatura

Casos	Edad	Fototipo	Patología	Localización	Fotosensibilizante	Tiempo de incubación	Lámpara	Dosis	Reacción pos-TFD	Evolución y tratamiento
Paciente 1 Buinauskaite et al.	68	III	QA* grado I-II	Parietooccipital	5-ALA al 20%	4 h	Curelight® (Photo-Cure)	70 J/cm ²	No disponible	Resolución espontánea a los 6 meses
Paciente 2 Buinauskaite et al.	77	III	QA grado I-II	Parietooccipital	5-ALA al 20%	4 h	Curelight® (Photo-Cure)	70 J/cm ²	No disponible	Resolución espontánea a los 6 meses
Paciente 3 Buinauskaite et al.	84	III	QA grado I-II	Parietooccipital	5-ALA al 20%	4 h	Curelight® (Photo-Cure)	100 J/cm ²	No disponible	Persistencia de los quistes de milio. No tratamiento
Paciente 4 Flores et al.	91	II	QA grado I-II	Parietooccipital	5-ALA 7,8% (Ameluz®)	3 h	Aktilite® CL128 (Galderma)	37 J/cm ²	Eritema	Mejoría con ácido salicílico 5% a los 2 meses

* QA: queratosis actínicas.

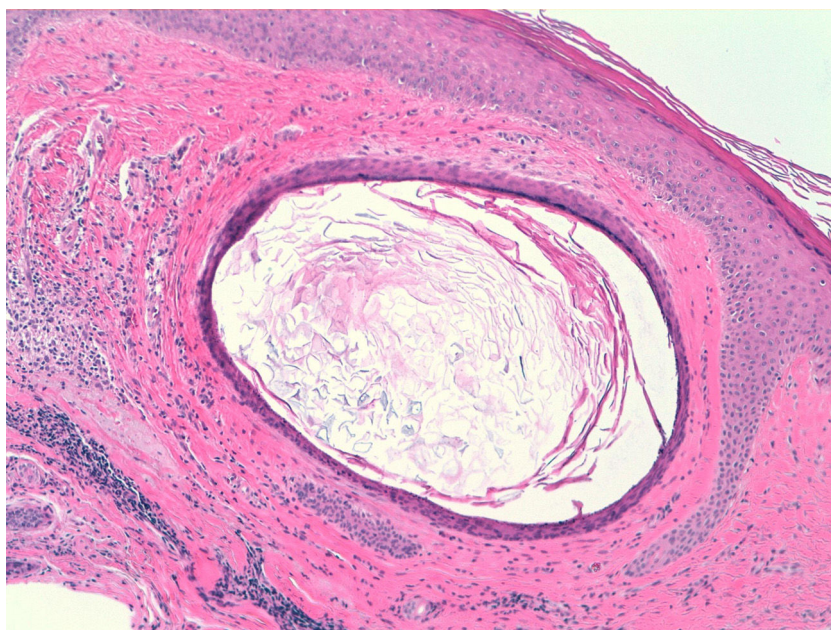


Figura 2 Estructura quística revestida de una pared de epitelio escamoso con capa granulosa y queratina ortoqueratósica en su interior.

ciones dermatológicas inflamatorias. Este último grupo se ha descrito en relación con quemaduras de segundo grado, radioterapia², porfiria cutánea tarda y tras realización de tatuaje³. En nuestro caso, la etiología más plausible de aparición de los quistes de milio podría ser secundaria a la intensa reacción inflamatoria que presentó nuestro paciente durante la sesión.

La aparición de quistes de milio tras la realización de TFD es un efecto secundario poco frecuente que no habíamos observado en nuestra amplia experiencia clínica hasta la fecha. Es conocido que este fenómeno traduce la gravedad del daño fototóxico, así como la disrupción en la unión dermoepidérmica⁴. En la literatura se habían descrito previamente en tres pacientes a los tres meses de tratamiento con TFD (5-ALA). En dos de los casos se observó la resolución espontánea a los seis meses⁵ (tabla 1).

En el caso presentado, a diferencia de los tres pacientes comentados, la aparición de quistes de milio fue más precoz, al igual que su resolución tras el tratamiento queratolítico. Este hecho podría relacionarse con la importante reacción inflamatoria que presentó nuestro paciente tras el tratamiento. Como en los casos anteriormente mencionados, los quistes de milio aparecieron posteriormente a la aplicación de 5-ALA tópico en queratosis actínicas; no habiendo descritos, hasta la fecha, casos similares tratados con metil aminolevulinato como agente fotosensibilizante. Este fenómeno podría explicarse por la menor afinidad del 5-ALA hacia el tejido tumoral⁶, lo que comportaría un mayor daño colateral del tejido no afecto.

Paradójicamente, el uso de la TFD es uno de los tratamientos utilizados para los quistes de milio en placa⁷.

En conclusión, presentamos un nuevo caso de quistes de milio tras tratamiento de queratosis actínicas con TFD. El paciente no presentaba historia personal ni familiar de

quistes de milio. Debido a su benignidad y posible autorresolución, es importante que el dermatólogo sepa identificar la entidad y evitar confundirla con fracaso terapéutico. En nuestro caso si bien se explicó la benignidad del proceso, el paciente expresó su malestar por el resultado cosmético por lo que iniciamos tratamiento con queratolítico suave obteniendo muy buenos resultados.

Conflicto de intereses

Los autores declaran no tener ningún conflicto de intereses.

Bibliografía

1. Berk DR, Bayliss SJ. Milia: a review and classification. *J Am Acad Dermatol.* 2008;59:1050–63.
2. Pisauri AM, Alvarez-Gracia A, Ferrandiz-Foraster C, Bassas-Vila J. Milia en placa en la cara posterior de ambos pabellones auriculares secundaria a radioterapia. *Actas Dermosifiliogr.* 2016;107:156–8.
3. Miller LM, Schwartz JT, Cho S. Milia: a unique reaction to tattoos. *Cutis.* 2011;87:195–6.
4. Ibbotson SH. Adverse effects of topical photodynamic therapy. *Photodermatol Photoimmunol Photomed.* 2011;27:116–30.
5. Buinauskaite E, Maciulaitis R, Buinauskiene J, Valiukeviciene S. Topical photodynamic therapy of actinic keratoses with 5-aminolevulinic acid: randomized controlled trial with six months follow-up. *J Dermatolog Treat.* 2014;25:519–22.
6. Sandberg C, Paoli J, Gillstedt M, Halldin CB, Larkö O, Wennberg AM, et al. Fluorescence diagnostics of basal cell carcinomas comparing methyl-aminolaevulinic acid and aminolaevulinic acid and correlation with visual clinical tumour size. *Acta Derm Venereol.* 2011;91:398–403.

7. Stefanidou MP, Panayotides JG, Tosca AD. Milia en plaque: a case report and review of the literature. *Dermatol Surg.* 2002;28:291-5.

V. Flores-Climente*, J. Dalmau
y L. Puig

Servicio de Dermatología, Hospital de la Sant Creu i Sant Pau, Barcelona, España

* Autor para correspondencia.

Correo electrónico: vflores@santpau.cat
(V. Flores-Climente).

<https://doi.org/10.1016/j.ad.2017.11.012>
0001-7310/

© 2018 AEDV.

Publicado por Elsevier España, S.L.U. Todos los derechos reservados.

Tratamiento de úlcera venosa refractaria mediante la «interrupción terminal de la fuente de reflujo»



Treatment of a Refractory Venous Ulcer With Terminal Interruption of the Reflux Source

Sr. Director:

Las úlceras venosas son la principal causa de úlceras crónicas en las piernas. Tienen una prevalencia elevada, así como una alta morbilidad e impacto socioeconómico. Se trata de una enfermedad frecuente en las consultas de dermatología y de cirugía vascular y, pese a que requieren tratamientos de larga duración, su recidiva es habitual¹. El tratamiento de elección es la terapia compresiva. Sin embargo, es habitual que los pacientes se «cronifiquen» en las consultas y pasen por un sin fin de curas locales y apósitos sin resultados. La realidad es que, si no hemos observado una reducción significativa en las primeras 4-12 semanas, probablemente no consigamos la curación con el tratamiento conservador².

Presentamos a un varón de 69 años, sin antecedentes de interés, que consultaba por una úlcera venosa dolorosa en

tobillo de 6 meses de evolución. El paciente había realizado tratamiento conservador con vendaje compresivo y curas locales, así como con antibiótico oral en 2 ocasiones por sobreinfección. A la exploración presentaba una úlcera inframaleolar interna de 4 cm con 2 lesiones incipientes adyacentes (fig. 1A). También se observaban venas varicosas con cambios secundarios de dermatoesclerosis e hiperpigmentación cutánea. La ecografía doppler (3-13 MHz, modo B, color, pulsado y triplex) mostró incompetencia de la vena safena mayor con tributarias en dirección al lecho ulceroso, así como una perforante incompetente en proximidad. Se realizó tratamiento mediante escleroterapia del lecho ulceroso guiada por ecografía (técnica *Terminal Interruption of the Reflux Source* [TIRS]). Se realizaron 4 sesiones con espuma de polidocanol al 1% (0,5 ml por sesión, mezcla 1:4 con CO₂O₂ mediante el método Tessari) a intervalos de una semana alcanzándose reepitelización completa a las 4 semanas (fig. 1B). De forma simultánea se realizó ablación de la vena safena mayor mediante láser intravenoso (VascuLife® 1.470 nm) para tratamiento del reflujo proximal y prevención de la recidiva de las úlceras. Tras 6 meses el paciente permanece asintomático y sin recidiva de las úlceras.

El uso de la escleroterapia con espuma en el tratamiento de las úlceras venosas se planteó ya como un tratamiento de primera línea en 2004³. En concreto la técnica TIRS consiste

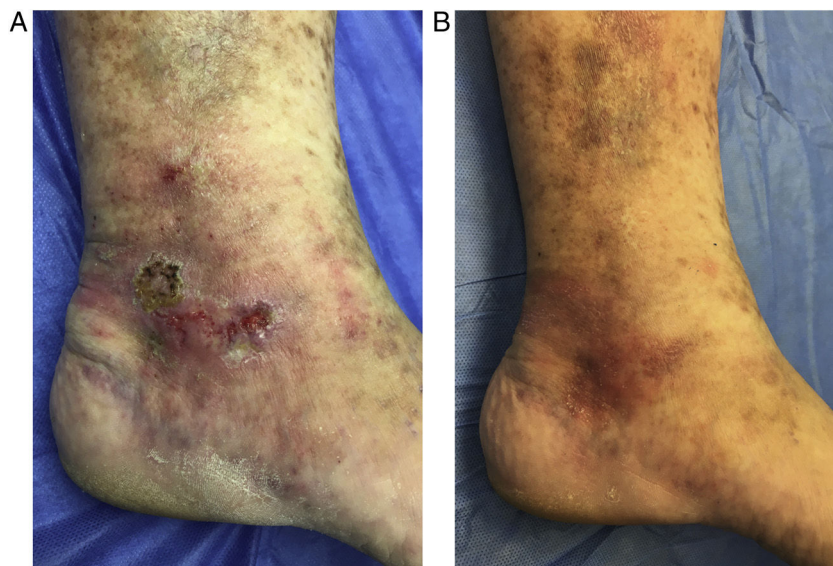


Figura 1 A) Úlcera venosa pretratamiento. B) Resolución completa a las 4 semanas con mejoría de la piel circundante.