



ACTAS Derma-Sifiliográficas

Full English text available at
www.actasdermo.org



CARTAS CIENTÍFICO-CLÍNICAS

Inflamación de queratosis actínicas durante el tratamiento con panitumumab



Inflammation of Actinic Keratosis During Panitumumab Therapy

Sra. Directora:

El panitumumab es un anticuerpo monoclonal que inhibe el factor de crecimiento epidérmico (FCE) al unirse a su porción extracelular¹. Está aprobado para el tratamiento del carcinoma colorrectal metastásico que exprese receptor para el FCE y KRAS nativo. Los efectos cutáneos adversos pueden ocurrir hasta el 90% de los pacientes¹. Presentamos un caso de inflamación de queratosis actínicas subclínicas en relación con panitumumab, un efecto secundario no descrito previamente.

Una mujer de 80 años diagnosticada en 2007 de adenocarcinoma de sigma estadio IV KRAS nativo con metástasis en hígado, pulmón, mediastino y peritoneo. Tras progresión con varias líneas de quimioterapia, inició tratamiento con panitumumab intravenoso en monoterapia cada 3 semanas. Dos meses después del inicio refiere la aparición en la cara de lesiones eritematodescamativas rugosas al tacto, algunas de ellas erosivas (fig. 1), motivo por el que consulta a dermatología. La paciente no tenía antecedentes dermatológicos de interés ni tomaba ninguna otra medicación. En la dermatoscopia había un pseudoretículo eritematoso de patrón «en fresa» (fig. 2). Se realizó biopsia de una de las lesiones, en la que se observó atipia queratinocítica prácticamente

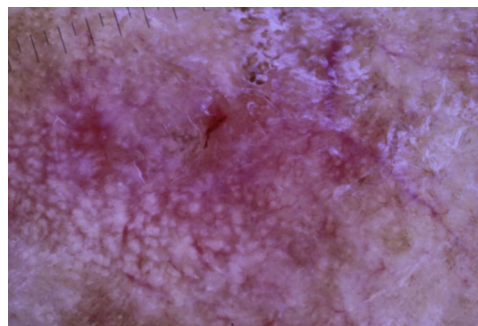


Figura 2 Imagen dermatoscópica de una de las lesiones donde se aprecia eritema, descamación y pseudoretículo eritematoso de patrón «en fresa».

confinada a la capa basal epidérmica. En la dermis destacaba la presencia de marcada elastosis solar, infiltrado linfocitario sobre todo perifolicular, y melanófagos dispersos (fig. 3). Con el diagnóstico de queratosis actínica grado 1 con inflamación^{2,3} se pautó una asociación de corticoide tópico y antibiótico durante 2 semanas. La paciente ha recibido un total de 8 ciclos de panitumumab y 5 meses después las lesiones habían regresado dejando una mácula rosada residual (fig. 1b).

En la esfera dermatológica, el panitumumab puede producir alteraciones del pelo y uñas, mucositis, fotosensibilidad, xerosis, fisuras y erupciones papulopustulosas, en ocasiones llegando a requerir reducción de la dosis⁴.

La inflamación de las queratosis actínicas se observa con frecuencia durante el tratamiento con imiquimod,

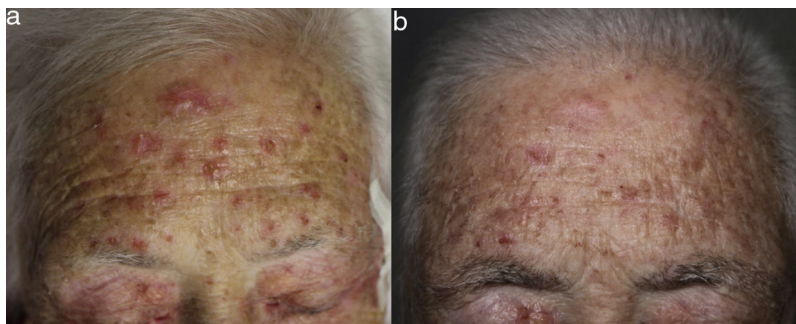


Figura 1 Lesiones eritematodescamativas en la frente de nuestra paciente (a), que se habían resuelto tras 8 ciclos de tratamiento con panitumumab (b).

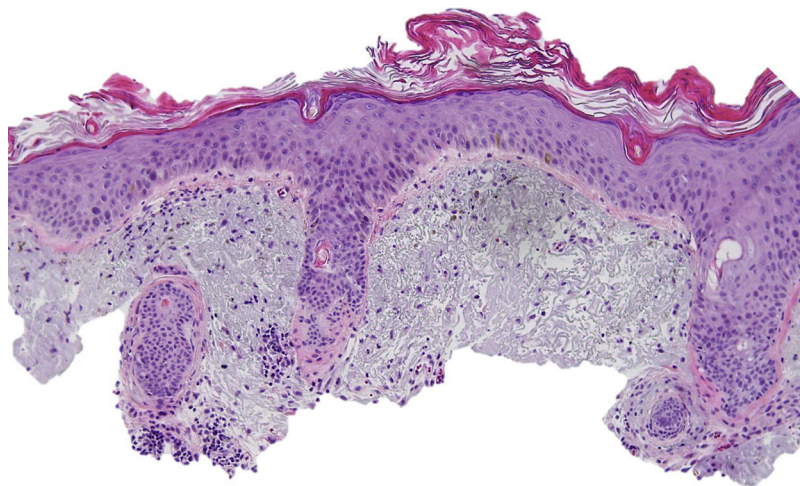


Figura 3 Imagen histológica donde se observa una atipia queratinocítica en la capa basal epidérmica e hiperqueratosis en el infundíbulo folicular. En dermis observamos elastosis solar, melanóforos e infiltrado linfocitario sobre todo perifolicular (H&E $\times 10$).

ingenol mebutato y 5-fluorouracilo tópicos, y su intensidad parece relacionarse con el grado de respuesta clínica⁵. Es asimismo frecuente que durante estos tratamientos se pongan de manifiesto queratosis actínicas subclínicas en el campo de cancerización⁵. Varios agentes quimioterápicos sistémicos en monoterapia pueden asimismo producir este efecto, incluyendo fluorouracilo, capecitabina, doxorubicina, deoxicoformicina, cisplatino, docetaxel y fludarabina. También se ha descrito en terapias de combinación (dactinomicina-dacarbazina-vincristina y doxorubicina-citarabina-6 tioguanina)⁶, y con los nuevos fármacos antidiaria como sorafenib, sunitinib y erlotinib⁷⁻⁹, aunque no hemos encontrado ningún caso en relación con panitumumab.

La patogenia de esta reacción no se conoce con exactitud. En el caso de los agentes quimioterápicos clásicos podría deberse a citotoxicidad directa sobre los queratinocitos atípicos o a un efecto de «recall» sobre el campo de cancerización⁸. En el sunitinib se especula un efecto antiangiogénico a nivel de los queratinocitos atípicos⁷.

Puesto que el receptor para el FCE está alterado en las queratosis actínicas y los carcinomas espinocelulares¹⁰, su inhibición por el panitumumab podría haber desencadenado la respuesta inflamatoria de las queratosis actínicas que ocurrió en nuestra paciente. El acúmulo preferencial del fármaco en el infundíbulo folicular pudo favorecer la hiperqueratinización e inflamación secundaria de las queratosis actínicas subclínicas a este nivel, de forma similar a lo propuesto para erlotinib⁹. Desconocemos si, como ocurre con este último⁹, su aparición se podría relacionar con una mejor respuesta al fármaco.

En resumen, presentamos el primer caso descrito de queratosis actínicas subclínicas inflamadas y desenmascaradas por panitumumab, un efecto adverso ya descrito para algunos fármacos quimioterápicos clásicos y para las nuevas terapias de diana, aunque de mecanismo aún desconocido.

Conflicto de intereses

Los autores declaran no tener ningún conflicto de intereses.

Bibliografía

1. Segaert S, van Cutsem E. Clinical signs, pathophysiology and management of skin toxicity during therapy with epidermal growth factor receptor inhibitors. *Ann Oncol*. 2005;16:1425-33.
2. Cockerell CJ. Histopathology of incipient intraepidermal squamous cell carcinoma («actinic keratosis»). *J Am Acad Dermatol*. 2000;42:11-7.
3. Schmitz L, Hakl P, Majores M, Bierhoff E, Stockfleth E, Dirschka T. Actinic keratosis: Correlation between clinical and histological classification systems. *JEADV*. 2016;30:1303-7.
4. Macdonald JB, Macdonald B, Golitz LE, LoRusso P, Sekulic A. Cutaneous adverse effects of targeted therapies: Part I: Inhibitors of the cellular membrane. *J Am Acad Dermatol*. 2015;72:203-18.
5. Ferrándiz C, Fonseca-Capdevila E, García-Diez A, Guillén-Barona C, Belinchón-Romero I, Redondo-Bellón P, et al. Spanish adaptation of the European guidelines for the evaluation and treatment of actinic keratosis. *Actas Dermosifiliogr*. 2014;105:378-93.
6. Remlinger KA. Cutaneous reactions to chemotherapy drugs: The art of consultation. *Arch Dermatol*. 2003;139:77-81.
7. Mir-Bonafé JM, Cañueeto J, Bravo J. Improvement of actinic keratosis associated with sunitinib therapy for metastatic renal cell carcinoma. *Int J Dermatol*. 2013;52:1445-7.
8. Lacouture ME, Desai A, Soltani K, Petronic-Rosic V, Laumann AE, Ratain MJ, et al. Inflammation of actinic keratoses subsequent to therapy with sorafenib, a multitargeted tyrosinekinase inhibitor. *Clin Exp Dermatol*. 2006;31:783-5.
9. Hermanns JF, Piérard GE, Quatresooz P. Erlotinib-responsive actinic keratoses. *Oncol Rep*. 2007;18:581-4.
10. Joseph SR, Endo-Munoz L, Gaffney DC, Saunders NA, Simpson F. Dysregulation of epidermal growth factor receptor in actinic keratosis and squamous cell carcinoma. *Curr Probl Dermatol*. 2015;46:20-7.

M.M. Escudero-Góngora^{a,*}, L.J. del Pozo-Hernando^a,
O. Corral-Magaña^a y E. Antón^b

^a Servicio de Dermatología, Hospital Universitario Son Espases, Palma de Mallorca, España

^b Servicio de Anatomía Patológica, Hospital Universitario Son Espases, Palma de Mallorca, España

* Autor para correspondencia.

Correo electrónico: mmarescudero88@gmail.com
(M.M. Escudero-Góngora).

<https://doi.org/10.1016/j.ad.2017.08.015>

0001-7310/

© 2017 AEDV.

Publicado por Elsevier España, S.L.U. Todos los derechos reservados.

Alopecia areata y pustulosis palmoplantar: informe de 4 casos



Alopecia Areata and Palmoplantar Pustulosis: Report of 4 Cases

Sra. Directora:

Hasta la fecha, los casos de alopecia en pacientes con pustulosis palmoplantar (PPP) son raros. A continuación, describimos 4 casos de alopecia en pacientes con PPP.

Durante estos 10 años, hemos diagnosticado a 128 pacientes con PPP (V:M=1:2) en nuestra unidad. De estos, 4 pacientes presentaban PPP y alopecia (3,1%). Todas eran mujeres con rangos de edades comprendidos entre los 39 y los 56 años (tabla 1). Tres pacientes habían desarrollado alopecia, previo al comienzo de la PPP, y la restante paciente había desarrollado alopecia 10 años antes del inicio de la PPP. Dos pacientes presentaban artro-osteítis pustulosa. Dos pacientes eran fumadoras y la otra, fumadora pasiva. En todos los casos se realizaron pruebas epicutáneas de sensibilización a metales. Tres pacientes no tuvieron reacción alguna, si bien una paciente tuvo una reacción positiva (+) al cinc, de conformidad con los criterios dispuestos por el Grupo Internacional de Investigación de Dermatitis de Contacto. Todas las pacientes presentaban alopecia areata en placas múltiples. No se observaron tipos graves de alopecia en sitios distintos del cuero cabelludo como pestañas y cejas. Las figuras representativas pueden consultarse en la figura 1. Los análisis de laboratorio realizados no revelaron anticuerpos antinucleares positivos ni anomalías tiroideas. Se llevó a cabo un análisis de infección focal en todos los casos, observándose caries dental en un caso e hipertrofia amigdalal en otro. Todos los casos recibieron tratamiento conservador para la alopecia. Se administró inmunoterapia tópica con dibutil éster del ácido escuárico (DBEAE) en un

caso (caso 1), y los demás casos recibieron tratamiento con corticosteroides tópicos o loción de cloruro de carpronio. De las 4 pacientes, el caso 1 fue resistente, si bien en las demás hubo una respuesta relativa a los tratamientos tópicos de la alopecia.

La tiroiditis, la diabetes mellitus, la hiperlipidemia y los trastornos psiquiátricos vienen, en ocasiones, acompañados de PPP. En cambio, existe un limitado número de informes sobre trastornos autoinmunes de la piel tales como vitiligo y alopecia. Anteriormente, Nakamura et al. describieron el caso de un paciente con PPP, alopecia total y tiroiditis de Hashimoto¹. En su caso, la alopecia era de carácter grave con compromiso de cuero cabelludo, cejas y pestañas, sugestivo de algún tipo de interacción inmunológica entre la PPP, la alopecia y los trastornos tiroideos. En cambio, nuestras 4 pacientes mostraron un tipo frecuente de alopecia areata en placas múltiples. Tanto la alopecia como la PPP están asociadas, a veces, a la tiroiditis autoinmune; no obstante, no se detectó tiroiditis autoinmune en ninguna de nuestras pacientes.

Parecido a lo que ocurre con la psoriasis, se ha sugerido, recientemente, que la ruta inflamatoria inducida por IL-23/IL-17 juega un papel importante en la PPP. Las interleucinas IL-17 y IL-22 se detectan cerca o en el *acrosyringium* de lesiones cutáneas con PPP y en niveles altos en suero de ambas citoquinas². La etiología de la alopecia areata es complicada, y recientes estudios sugieren predominio de Th1 y Th2, y compromiso de Th17^{3,4}. Se sabe que la psoriasis y la alopecia ejercen, mutuamente, efectos locales exclusivos como, por ejemplo, el efecto protector de las lesiones psoriásicas contra la pérdida de cabello⁵. Se plantea la posibilidad de que este fenómeno Renbök se deba al equilibrio local de diferentes subgrupos Th1/Th2/Th17, que amplificaría las citoquinas autosuficientes y suprimiría las rutas alternativas. Lo más probable es que el equilibrio inmunológico dependa de las diferentes fases de la enfermedad como, por ejemplo, las fases inicial y progresiva, o de enfermedades asociadas tales como dermatitis atópica, enfermedades

Tabla 1 Características de 4 pacientes con PPP y alopecia areata

Caso/edad/sexo	Tabaquismo	Tipo de alopecia	Precedente	Alergia a metales	Infección focal
1/54/M	+	Areata en placas múltiples	Alopecia	—	Caries dental
2/39/M	+	Areata en placas múltiples	Alopecia	—	—
3/56/M	—	Areata en placas múltiples	Alopecia	Cinc	Hipertrofia amigdalal
4/44/M	Fumadora pasiva	Areata en placas múltiples	PPP	—	—

M: mujer; PPP: pustulosis palmoplantar.