

Conflicto de intereses

Los autores declaran no tener ningún conflicto de intereses.

Bibliografía

- Rosai J, Dorfman RF. Sinus histiocytosis with massive lymphadenopathy: A newly recognized benign clinicopathological entity. *Arch Pathol.* 1969;87:63–70.
- Brenn T, Calonje E, Granter S, Leonard N, Grayson W, Fletcher CDM, McKee PH. Cutaneous Rosai-Dorfman disease is a distinct clinical entity. *Am J Dermatopathol.* 2002;24:385–91.
- Lu CI, Kuo TT, Wong WR, Hong HS. Clinical and histopathologic spectrum of cutaneous Rosai-Dorfman disease in Taiwan. *J Am Acad Dermatol.* 2004;51:931–9.
- Zhang X, Hyjek E, Vardiman J. A subset of Rosai-Dorfman disease exhibits features of IgG4-related disease. *Am J Clin Pathol.* 2013;139:622–32.
- Morgan NV, Morris MR, Vangul H, Gleeson D, Straatman-Iwanowska A, Davies N, et al. Mutations in SLC29A3, encoding an equilibrative nucleoside transporter ENT3, cause a familial histiocytosis syndrome (Faisalaba histiocytosis) and familial Rosai-Dorfman disease. *PLoS Genet.* 2010;6:e1000833.
- Liu P, Wang P, Du J, Zhang J. Successful treatment of refractory cutaneous Rosai-Dorfman disease with vincristine. *J Dermatol.* 2015;42:97–8.
- Kutlubay Z, Bairamov O, Sevim A, Demirkesen C, Mat MC. Rosai-Dorfman disease: A case report with nodal and cutaneous involvement and re literature. *Am J Dermatopathol.* 2014;36:353–7.
- Colmenero I, Molho-Pessach V, Torrelo A, Ziotogorski A, Requena L. Emperipolesis: An additional common histopathologic finding in H syndrome and Rosai-Dorfman disease. *Am J Dermatopathol.* 2012;34:315–20.
- Molho-Pessach V, Lerer I, Abeliovich D, Agha Z, Libdeh AA, Brohtilova V, et al. The H Syndrome Is Caused by Mutations in the Nucleoside Transporter hENT3. *Am J Hum Genet.* 2008;86:529–34.
- Wang KH, Chen WY, Liu HN, Huang CC, Lee WR, Hu CH. Cutaneous Rosai-Dorfman disease: Clinicopathological profiles, spectrum and evolution of 21 lesions in six patients. *Br J Dermatol.* 2006;154:277–86.

J.M. Conde^{a,*}, A.Y. Kim^b, R. de Miguel^c
y C.H. Nousari^a

^a *Dermatology, Broward Health Medical Center/Nova Southeastern University College of Osteopathic Medicine, Fort Lauderdale, FL, EE.UU.*

^b *Nova Southeastern University College of Osteopathic Medicine, Fort Lauderdale, FL, EE.UU.*

^c *Celimar Central Clinic, West Bay, Islas Caimán*

* Autor para correspondencia.

Correo electrónico: docmoscoso@gmail.com (J.M. Conde).

<https://doi.org/10.1016/j.ad.2017.06.023>

0001-7310/

© 2017 AEDV.

Publicado por Elsevier España, S.L.U. Todos los derechos reservados.

Enfermedad de Kikuchi-Fujimoto con compromiso de cuero cabelludo



Kikuchi-Fujimoto Disease with Scalp Involvement

Señora Directora:

Una mujer peruana de 49 años de edad presentaba linfadenopatía cervical y dolor de cuello de cinco meses de evolución. Los antecedentes sociales, familiares y médicos no aportaron nada significativo. En la exploración física, se evidenciaron adenopatías cervicales bilaterales y una placa eritematosa de 3 cm de diámetro en cuero cabelludo (fig. 1a). En la analítica destacaba neutropenia (2,2 x 10⁹/l) y positividad para los anticuerpos antinucleares (títulos 1:160)

Tanto la tomografía computarizada como la tomografía por emisión de positrones con 18 fluorodeoxiglucosa confirmaron la presencia de adenopatías cervicales bilaterales con ganglios linfáticos agrandados de hasta 2 cm de tamaño.

La biopsia de piel mostró un leve cambio vacuolar en las células basales epidérmicas, acompañado de un infiltrado linfocitario perifolicular junto con cariorrexis en la dermis reticular (fig. 1 b, 1 c). El estudio inmunohistoquímico reveló que el infiltrado linfocitario era CD3+,

predominantemente CD8+ (fig. 1 d). La positividad de CD68, CD163 y mieloperoxidasa puso en evidencia la presencia de múltiples histiocitos, y la positividad de CD123, la presencia de algunos monocitos plasmocitoides. No se detectaron neutrófilos, eosinófilos ni granulomas en el infiltrado, ni se encontraron hallazgos sugestivos de vasculitis

La biopsia de los ganglios linfáticos reveló hiperplasia paracortical, necrosis en parches con abundantes restos celulares y una profusión de células histiocíticas periféricas. Se diagnosticó enfermedad de Kikuchi-Fujimoto (EKF) con compromiso cutáneo.

La EKF, también conocida como linfadenitis necrosante histiocítica, fue descrita, por primera vez por Kikuchi¹ y Fujimoto² en 1972. Se trata de un trastorno benigno y auto-limitante caracterizado por linfadenopatía acompañada de fiebre baja y síntomas similares a los de la gripe. Suele haber compromiso de ganglios cervicales unilaterales y posteriores, si bien puede comenzar como una linfadenopatía generalizada³.

En mujeres la proporción es de más de 4:1. La predominancia de casos descritos en Japón y el hecho de que se hayan descrito, también, casos en muchas pacientes europeas y norteamericanas de ascendencia asiática, quizá apunte a cierta susceptibilidad racial o genética⁴. Su etiología no termina de estar clara.

Se sospecha, desde hace tiempo, de un origen vírico; no obstante, el curso clínico de esta enfermedad, la desaparición de lesiones sin tratamiento específico y cierta similitud

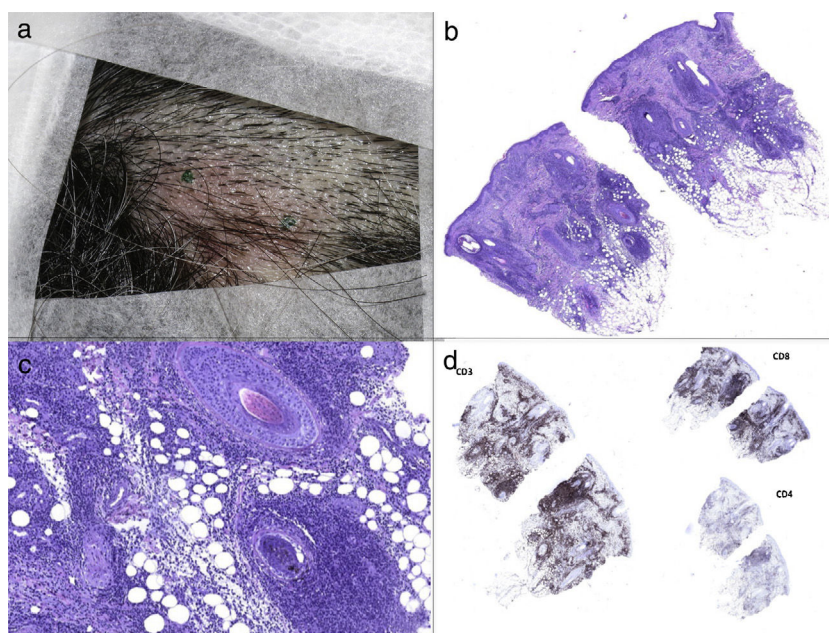


Figura 1 a) Placa eritematosa de 3 cm de diámetro sobre cuero cabelludo. b) La tinción de hematoxilina-eosina reveló un cambio vacuolar en las células basales epidérmicas e infiltración linfohistiocítica perifolicular y cariorrexis en la dermis reticular (40x). c) Infiltración linfohistiocitaria perifolicular en tinción de hematoxilina-eosina (200x). d) El análisis inmunohistoquímico reveló que el infiltrado linfoide fue predominantemente CD3+, con células CD8 positivas predominantes sobre CD4.

con características propias del lupus eritematoso sistémico (LES) sugieren un mecanismo autoinmune subyacente³.

El diagnóstico se confirma a través de la biopsia de los ganglios linfáticos⁵. El compromiso de los ganglios linfáticos demuestra, característicamente, una arquitectura parcialmente obliterada por focos necróticos paracorticales confluentes, con abundantes restos cariorrécticos rodeados de histiocitos CD68+ e histiocitos MPO+, inmunoblastos, células T CD8+ y células dendríticas plasmacitoides CD123+⁶. Característicamente, no hay presencia de neutrófilos ni eosinófilos. La EKF se clasifica en tres subtipos histológicos distintos y, se cree, que avanza desde el tipo proliferativo (paracorteza expandida con aumento de histiocitos y células dendríticas plasmacitoides y restos nucleares cariorrécticos) hasta el tipo necrosante (predominancia de necrosis) para, finalmente, resolverse en el tipo xantomatoso (predominancia de histiocitos espumosos)⁶.

La piel es el órgano extranodal más comúnmente afectado, ya que se ha descrito compromiso cutáneo en el 16-40% de los pacientes⁷. Aunque algunos casos de lesiones cutáneas por EKF recuerdan a la urticaria, al sarpullido morbiliforme, a la rubéola, o a las erupciones por fármacos, la EKF cutánea suele comenzar con pápulas eritematosas y placas, predominantemente en rostro, brazos y parte superior del cuello. Los hallazgos histopatológicos de las biopsias cutáneas pueden recordar a los del lupus eritematoso discoide; no obstante, los restos cariorrécticos sin neutrófilos y la presencia de células CD68 y MPO positivas son característicos de la EKF⁷. Las lesiones cutáneas de la EKF tienden a resolverse en semanas o meses, así como la linfadenopatía.

Debido a la similitud de las características clínicas e histopatológicas de la EKF, el LES y el linfoma, no es inusual que los pacientes sean inicialmente mal diagnosticados. Por este motivo, identificar

los histiocitos característicos y los abundantes restos cariorrécticos y no las células del linfoma maligno o los cuerpos de hematoxilina patognomónicos de LES podría ser la clave del diagnóstico.

Sin embargo, está descrito que los sujetos con EKF son más susceptibles a desarrollar LES⁸; en concreto, la EKF puede preceder, suceder o coincidir con el diagnóstico de LES⁹. Aunque la relación que existe entre el LES y la EKF sigue siendo objeto de debate, se recomienda seguimiento periódico de los pacientes diagnosticados de EKF, para descartar la evolución a LES a lo largo de los años⁸.

La EKF suele ser autolimitante y se resuelve al cabo de 1-4 meses, aunque se ha descrito un índice de recurrencia de entre el 3% y el 4%. No existe un tratamiento específico para la EKF, si bien se utilizan analgésicos, antipiréticos y fármacos antiinflamatorios no esteroideos para aliviar la sensibilidad de los ganglios linfáticos y mitigar la fiebre. El uso de corticosteroides está recomendado para el tratamiento de cuadros de EKF generalizada o extranodal grave¹⁰, y si persisten los síntomas, se prescriben inmunoglobulinas intravenosas.

Nuestra paciente presentaba leucopenia y anticuerpos antinucleares positivos, si bien no cumplía los criterios establecidos por el Colegio Americano de Reumatología para ser diagnosticada de LES. Se le administró ibuprofeno oral durante tres meses y las linfadenopatías fueron desapareciendo, paulatinamente, así como la placa del cuero cabelludo. Tras un año de seguimiento, la tomografía computarizada solo reveló presencia de algunos ganglios linfáticos no específicos de pequeño tamaño.

La EKF es una enfermedad rara, sin embargo, es importante conocer esta entidad, ya que el correcto diagnóstico de la misma evitará realizar pruebas innecesarias,

y tranquilizar a pacientes y a familiares dado su carácter autolimitado.

Conflicto de intereses

Los autores declaran no tener ningún conflicto de intereses.

Bibliografía

1. Kikuchi M. Lymphadenitis showing focal reticulum cell hyperplasia with nuclear debris and phagocytosis: a clinicopathological study. *Acta Hematol Jpn.* 1972;35:379–80.
2. Fujimoto Y, Kojima Y, Yamaguchi K. Cervical subacute necrotizing lymphadenitis. A new clinicopathological entity. *Naika.* 1972;920–7.
3. Dorfman, R.F., Bery, G.J., Dorfman RF, Bery GJ. Kikuchi's histiocytic necrotizing lymphadenitis: an analysis of 108 cases with emphasis on differential diagnosis. *Semin Diagn Pathol* 5: 329–345.
4. Bosch X, Guilabert A, Miquel R, Campo E. Enigmatic Kikuchi-Fujimoto disease: A comprehensive review. *Am J Clin Pathol.* 2004;122:141–52.
5. Kikuchi M, Takeshita M, Eimoto T, Iwasaki H, Minamishima Y, Maedo Y. Histiocytic necrotizing lymphadenitis: clinicopathologic immunologic and HLA typing study. En: Hanoaka M, Kadin ME, Mikata A, editores. *Lymphoid malignancy: immunocytologic and cytogenetics.* New York: Fields and Wood; 1990. p. 251–7.
6. Kuo TT. Kikuchi's disease (histiocytic necrotizing lymphadenitis). A clinicopathologic study of 79 cases with an analysis of histologic subtypes, immunohistology, and DNA ploidy. *Am J Surg Pathol.* 1995;19:798–809.
7. Kim JH, Kim YB, In SI, Kim YC, Han JHAT The cutaneous lesions of Kikuchi's disease; a comprehensive analysis of 16

cases based on the clinicopathologic, immunohistochemical, and immunofluorescence studies with an emphasis on the differential diagnosis. *Hum Pathol.* 2010;41:1245–54.

8. Kucukardali Y, Solmazgul E, Kunter E, Oncul O, Yildirim S, Kaplan M. Kikuchi-Fujimoto disease: Analysis of 244 cases. *Clin Rheumatol.* 2007;26:50–4.
9. Santana A, Lessa B, Garlao L, Lima I, Santiago M. Kikuchi-Fujimoto's disease associated with systemic lupus erythematosus: case report and review of the literature. *Clin Rheumatol.* 2005;24:60–3.
10. Yoshioka K, Miyashita T, Nakamura T, Inoue T, Yamagami K. Treatment of histiocytic necrotizing lymphadenitis (Kikuchi's disease) with prolonged fever by a single course of methylprednisolone pulse therapy without maintenance therapy: experience with 13 cases. *Intern Med.* 2010;49:2267–70.

A. Combalia^{a,*}, X. Fustà-Novell^a, A. García-Herrera^b y J. Ferrando^a

^a Unidad de Dermatología, Hospital Clinic de Barcelona, Barcelona, España

^b Unidad de Patología, Hospital Clinic de Barcelona, Barcelona, España

* Autor para correspondencia.

Correo electrónico: andreacombalia@gmail.com (A. Combalia).

<https://doi.org/10.1016/j.ad.2017.09.016>

0001-7310/

© 2017 AEDV.

Publicado por Elsevier España, S.L.U. Todos los derechos reservados.

Larva *migrans* cutánea facial de origen autóctono en España



Facial Cutaneous Larva Migrans Acquired in Spain

Sra. Directora:

La larva *migrans* (LM) cutánea es una dermatosis parasitaria causada por la penetración de helmintos nematodos que recorren la epidermis. Se adquiere principalmente cuando la piel entra en contacto con tierra contaminada por heces de animales infestados por estos nematodos. Los casos publicados en Europa como autóctonos son escasos, puesto que la gran mayoría son importados de países tropicales y subtropicales¹. Recientemente, se han publicado 6 casos de LM adquirida en Burgos, Guipúzcoa y Asturias²⁻⁴. En este contexto, describimos el primer caso, según nuestro conocimiento, de LM autóctona registrado en la comunidad de Cantabria.

Una niña de 4 años de edad acude a nuestra consulta al comienzo de la época estival por presentar una lesión cutánea pruriginosa y migratoria en región nasal de 5 días de evolución. La madre de la paciente negaba anteceden-

tes de viajes en los últimos meses fuera de la comunidad, aunque sí refería que la niña había estado en contacto con la arena de una playa Cantabra durante unos días soleados. La exploración cutánea reveló en dorso nasal y extendiéndose a la región paranasal izquierda, la presencia de una lesión eritematosa, ligeramente sobreelevada y de trayecto serpiginoso (fig. 1). Considerando las características clínicas típicas de la lesión se estableció el diagnóstico de LM. Se instauró tratamiento con albendazol 400 mg/día

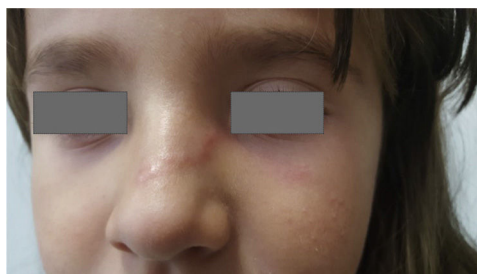

Figura 1 Trayecto eritematoso y serpiginoso de la larva cutánea *migrans* afectando a la región del dorso nasal y paranasal izquierdo.